T.C.
ÇANAKKALE ONSEKİZ MART ÜNİVERSİTESİ
BİLİMSEL ARAŞTIRMA PROJELERİ
KOORDİNASYON BİRİMİ

PROJE BAŞLIĞI
DENEYSEL NEKROTİZAN ENTEROKOLİT NEK OLUŞTURULAN RATLARDA SİLDENAFİLİN İNTESTİNAL NEKROZ GELİŞMESİNİ ÖNLEYİCİ ETKİSİNİN ARAŞTIRILMASI

Proje No: 3951

Proje Türü: B. Araştırma

SONUÇ RAPORU

Proje Yürütücüsü:
Şenay Kurtuluş
Çanakkale Onsekiz Mart Üniversitesi Tıp Fakültesi Cerrahi Tıp Bilimleri
Çocuk Cerrahisi AD

Araştırmacının Adı Soyadı
Şenay Kurtuluş
Çanakkale Onsekiz Mart Üniversitesi Tıp Fakültesi Cerrahi Tıp Bilimleri
Çocuk Cerrahisi AD

Eylül 2024
ÇANAKKALE

TEŞEKKÜR

‘Deneysel Nekrotizan Enterokolit Nek Oluşturulan Ratlarda Sildenafilin İntestinal Nekroz Gelişmesini Önleyici Etkisinin Araştırılması’ başlıklı çalışmamız Ç.O.M.Ü. BAP Koordinasyon Birimi tarafından desteklenmiştir (proje no:4028).
Ayrıca çalışmamızı destekleyen Kale Grubu’na da teşekkür ederiz.

İÇİNDEKİLER

	Sayfa No
ÖZET	5
ABSTRACT	6
1. GİRİŞ	7
2. MATERYAL-METOD	7-9
3. SONUÇLAR	9-10
4. TARTIŞMA	10-12
5.SONUÇ	12
6.KAYNAKLAR	13-14

ÖZET

Giriş: Nekrotizan Enterokolit (NEC), bağırsakların iskemik nekrozudur. Sildenafilin NEC kaynaklı sıçan yavrularında apoptoz üzerindeki koruyucu etkilerini araştırdık.

Yöntemler: Yetmiş beş adet 15 günlük Wistar Albino sıçan yavrusu rastgele altı gruba ayrıldı: kontrol (n=7), sham (n=8), SF+DMSO (n=15), Sil_1mg (n=15), Sil_5mg (n=15) ve Sil_10mg (n=15). Kontrol grubuna herhangi bir uygulama yapılmadı ve sham grubunda deney ilaç kullanılmadan gerçekleştirildi. NEC, hipoksi/asfiksi, formül beslenme ve soğuk stresi kullanılarak oluşturuldu. SF+DMSO grubundaki sıçanlara 10 μL SF+DMSO IP (intraperitoneal) verildi. Sildenafil gruplarındaki sıçanlara sırasıyla 1 mg/kg/gün, 5 mg/kg/gün ve 10 mg/kg/gün Sildenafil sitrat IP verildi. Hayvanlar 48 saat sonra öldürüldü ve ileum çıkarıldı ve Hematoksilen-Eozin ve Masson trikrom ile boyandı. Hazırlanan kesitler histokimyasal ve immünohistokimyasal kaspaz-3 etiketlemesi için kullanıldı. Hipoksiye neden olan faktör 1α (HIF-1α), Bcl-2 ilişkili x proteini (Bax) ve B hücreli lenfoma geni-2 (Bcl-2) ifade düzeyleri RT-PCR kullanılarak belirlendi.

Sonuçlar: Sildenafilin apoptoz üzerindeki koruyucu etkisi daha düşük NEC skoru, daha düşük kaspaz-3 immünoreaktivitesi, azalmış HIF1-α ve Bax gen ifadesi, artmış antiapoptotik gen Bcl-2 mRNA ifadesi ve azalmış Bax/Bcl-2 oranı ile ilişkiliydi. Sil-10 mg grubunda diğer Sil gruplarına göre daha etkiliydi.

Sonuç: 10 mg/kg/gün dozunda sildenafilin NEC'de nekrozu ve apoptozu azalttığını ve bağırsak segmentleri üzerinde potansiyel bir koruyucu etkisi olduğunu gözlemledik.

Anahtar kelimeler: Nekrotizan enterokolit, Sildenafil sitrat, kaspaz-3, Bax, Bcl-2, HIF-1α, Bax/Bcl-2 oranı

ABSTRACT

Introduction: Necrotizing Enterocolitis (NEC) is an ischemic necrosis of the intestines. We investigated the protective effects of sildenafil on apoptosis in NEC-induced rat pups.

Methods: Seventy-five 15-day-old Wistar Albino rat pups were randomly divided into six groups: control (n=7), sham (n=8), SF+DMSO (n = 15), Sil_1mg (n = 15), Sil_5mg (n = 15), and Sil_10mg (n = 15). No application was made to the control group, and the experiment was performed without medication in the sham group. NEC was induced using hypoxia/asphyxia, formula feeding, and cold stress. Rats in the SF+DMSO group were given 10 µL SF+DMSO IP (intraperitoneally). Rats in the Sildenafil groups were given 1mg/kg/day, 5 mg/kg/day, and 10mg/kg/day Sildenafil citrate IP, respectively. The animals were sacrificed 48 hours later, and the ileum was removed and stained with Hematoxylin-Eosin and Masson trichrome. The prepared sections were used for histochemical and immunohistochemical caspase-3 labelling. The expression levels of hypoxia-inducible factor 1α (HIF-1α), Bcl-2 associated x protein (Bax) and B-cell lymphoma gene-2 (Bcl-2) were determined using RT-PCR.

Results: Sildenafil's protective effect on apoptosis was correlated with a lower NEC score, lower caspase-3 immunoreactivity, decreased HIF1-α and Bax gene expression, increased antiapoptotic gene Bcl-2 mRNA expression, and decreased Bax/Bcl-2 ratio. It was more effective in the Sil-10 mg group than in the other Sil groups.

Conclusion: We observed a potential protective effect of sildenafil at 10 mg/kg/day on intestinal segments, reducing necrosis and apoptosis in NEC.

Keywords: Necrotizing enterocolitis, Sildenafil citrate, caspase-3, Bax, Bcl-2, HIF-1α, Bax/Bcl-2 ratio

1. GİRİŞ

Nekrotizan enterokolit (NEC), yenidoğan yoğun bakım ünitelerinde prematüre yenidoğanları etkileyen yıkıcı bir gastrointestinal hastalıktır [1,2]. Mukozal yaralanmadan tam kalınlıkta nekroza ve perforasyona kadar çeşitli klinik durumları kapsayan NEC, çok düşük doğum ağırlığına sahip prematüre bebeklerin yaklaşık %7'sinde görülür ve ölüm riski %30'a kadar artabilir3. NEC'nin önlenmesi ve yönetimi zorluklar sunmaya devam etmektedir ve kesin nedeni tam olarak belirlenmemiştir, prematürelik, formül mamayla beslenme ve bağırsak iskemisine neden olan mikrovasküler olaylar gibi birden fazla faktörün NEC gelişiminde rol oynadığı gösterilmiştir[4–8].

İskemi, NEC'ye katkıda bulunan bilinen bir faktördür ve histopatolojik olarak gösterilmiştir [9]. Bağırsak mikro dolaşımı, öncelikle endotel NO sentaz (eNOS) aktivitesi yoluyla üretilen nitrik oksit (NO) tarafından düzenlenir [10,11].NO üretimi, hipoksiye hücresel adaptasyon için gerekli olan birkaç yüz genin ifadesini düzenleyen hipoksi kaynaklı bir faktör (HIF) tarafından düzenlenir[12]. Hücrelerin hipoksik koşullar altında hayatta kalmasına yardımcı olur ve hipoksik bölgelere artan kan akışını kolaylaştırır [13].

Sildenafil sitrat, düz kas gevşemesinde rol oynayan birincil faktörlerden biri olan 39,59-siklik guanozin monofosfatın (cGMP) parçalanmasını katalize eden fosfodiesteraz-5'i (PDE-5) inhibe eder[14]. cGMP birikimi, NO/cGMP sisteminin aktivasyonuna yol açarak NO üretimini destekler ve bağırsak perfüzyonunu artırır. Çalışmalar ayrıca sildenafilin, nitrik oksit sentezi ve NO-cGMP yoluyla apoptozu azaltarak bağırsak mikro dolaşım fonksiyonunu iyileştirdiğini göstermiştir[15]. Farklı hayvan modellerinin çeşitli dokuları üzerinde yapılan çalışmalar, sildenafilin NO-bağımlı [15–18] yoluyla iskemi-reperfüzyon hasarını takiben nekroz ve apoptoza karşı doğrudan koruma sağlayabileceğini göstermiştir.

Bu bağlamda, mevcut çalışma sıçan yavrularında deneysel bir NEC modelinde nekroz veya apoptoza karşı bağırsaktaki sildenafilin koruyucu rolünü araştırmayı amaçlamaktadır.

2. YÖNTEM

2.1. Hayvanlar

Çanakkale Onsekiz Mart Üniversitesi Deneysel Araştırma Uygulama ve Araştırma Merkezi'nden (ÇOMUDAM) on beş günlük Wistar sıçan yavruları elde edildi. Deneysel yavrular annelerinden ayrılarak optimum laboratuvar koşullarında (sıcaklık: 20±2 °C; nem: %50; ışık/karanlık döngüsü: 12/12 saat) kafeslere yerleştirildi. Yumuşatılmış peletler ve taze musluk suyu ile ad libitum beslendiler. Kontrol gruplarındaki yavrular anneleriyle bırakıldı.

2.2. İlaç uygulaması

Toz formdaki aktif madde olan Sildenafil sitrat tuzu (Sigma-Aldrich, CAS Numarası: 171599-83-0), steril koşullar altında hassas bir terazide tartıldı ve 2 mg/mL DMSO'da çözüldü. Hayvanlar rastgele altı gruba ayrıldı: kontrol (n=7), Sham (n=8), SF+DMSO (10 µL SF+DMSO) (n=15), Sil_1mg (1 mg/kg) (n=15), Sil_5mg (5 mg/kg) (n=15), Sil_10mg (10 mg/kg) (n=15). Sildenafil 4 gün boyunca

günde bir kez intraperitoneal (İP) olarak uygulandı, kontrol grubuna hiçbir uygulama yapılmadı ve Sham grubunda herhangi bir ilaç kullanılmadan deney gerçekleştirildi.

2.3. Deneysel nekrotizan enterokolit

Deneysel nekrotizan enterokolit daha önce açıklandığı gibi günde iki kez %100 nitrojen gazı ile 60 saniye boyunca solumaya bırakılarak asfiksi ve ardından 10 dakika 4 ° C'de soğuğa maruz bırakılarak oluşturuldu, deney 48 saatte sonlandırıldı [19,20]. Yavrular, intramusküler ketamin (70 mg/kg) ve ksilazin (7 mg/kg) enjeksiyonuyla anestezi altına alındı. Karın eksplore edildi ve ileum çıkarıldı. Bağırsak içerikleri soğuk fosfat tamponlu salinle (PBS) (pH 7,4) yıkandı. Dokuların yarısı gen ekspresyonu analizi için -80 °C'de saklanırken, diğer yarısı histopatolojik ve immünohistokimyasal analiz için %10 formalin solüsyonunda saklandı. Çanakkale Onsekiz Mart Üniversitesi Hayvan Deneyleri Yerel Etik Kurulu tüm deneysel prosedürleri onayladı (2022/01-05).

2.4. Histopatolojik inceleme

Bağırsak doku örnekleri %4 formalinle fiksasyona tabi tutuldu, bir parafin dağıtıcıya (Leica, HistocoreArcadia) gömüldü ve yarı motorlu bir mikrotom (Leica, RM2245) kullanılarak 4-5 μm kalınlığında kesitler elde edildi ve Hematoksilin-Eozin (H&E, MerckMilipore) ve Masson trikrom (TK, EpiFarma, Biooptica) ile boyandı. Hazırlanan kesitler histokimyasal ve immünohistokimyasal kaspaz-3 etiketlemesi için kullanıldı. Bağırsak epitelindeki morfolojik değişiklikler Caplan ve arkadaşları tarafından kullanılan modifiye puanlama sistemine göre ölçeklendirildi[7]. Her bir histolojik derecenin tanımı şu şekildeydi: 0-normal bağırsak, 1-bağırsak mukozasında hafif epitel dökülmesi, 2-orta derecede villus hasarı, 3-şiddetli villus hasarı ve 4-transmural nekroz.

2.5. Kapsaz-3 İmmün Etiketleme

Apoptozisle ilişkili protein olan kaspaz-3'ün immünohistokimyasal tespiti 4-5 mm kalınlığındaki deparafinize kesitlerde gerçekleştirildi. Kesitler PBS (fosfat tamponlu tuzlu su) ile yıkandı. Kesitler sitrat tamponuna yerleştirildi ve antijen geri kazanımı için |mikrodalga fırında kaynatıldı. Oda sıcaklığında soğutulan kesitlere, 5 dakika boyunca %3 hidrojen peroksit ile muamele edilerek endojen peroksit uygulandı. Laboratuvarda bir saat bloke edildikten sonra, birincil antikor (Elabscience, E-AB-63510) ile nemli ortam kabında bir saat inkübe edildi. Daha sonra kesitler, biyotin ve steptavidin içeren ikincil antikorlarla oda sıcaklığında 30 dakika inkübe edildi. Kromojen olarak AEC (3-Amino-9-etilkarbazol) kullanıldı. Arkaplan boyama için Mayer hematoksilin kullanıldı.

Elde edilen preparatlar kamera bağlantısı ve görüntü analiz programı olan bir Olympus BX40 (Olympus, Japonya) mikroskobu ile değerlendirildi. Kaspaz-3 immünoreaktivitesinin değerlendirilmesi Carter ve diğerlerine göre yapıldı.[21]. İmmünohistokimyasal boyama skoru dağılım × yoğunluk olarak hesaplandı (boyama dağılımı %0,1, <%25; %0,4, %26–50; %0,6, %51–75; %0,9, %76–100 ve boyama dağılım yoğunluğu 0, boyama yok; 0,5, hafif boyama; 2, orta boyama; 3, güçlü boyama).

2.6. HIF1-α, Bcl-2, Bax gen ifadelerinin ve Bax/Bcl-2 oranının belirlenmesi

2.6.1. RNA izolasyonu ve cDNA sentezi

Numunelerden RNA izolasyonu, TRIzol™ Reaktifi ve Purelink RNA mini kiti (Thermo Scientific, ABD) kombinasyonu kullanılarak gerçekleştirildi. Toplanan RNA'ların saflığı Optizen NanoQ mikro hacim spektrofotometresi (Mecasys, Güney Kore) ile belirlendi. Senkronizasyon işleminden sonra elde edilen RNA'ların PCR ile çoğaltılabilmesi için tamamlayıcı DNA sentezi gerçekleştirildi. Bu aşamada, Yüksek Kapasiteli cDNA Ters Transkripsiyon Kiti (Life Technologies, ABD) kullanıldı. Elde edilen cDNA'lar devam eden çalışmalar için -20 °C'de saklandı.

2.6.1.2. mRNA ekspresyonunu tespit etmek için RT-PCR

cDNA'lar, izole edilen ve Power Sybeer Green qPCR MasterMix (Thermo, ABD) protokolü ile qRT-PCR'de gerçekleştirilen RNA'lardan elde edildi ve Applied Biosystems QuantStudio 5 Real-Time PCR cihazı kullanılarak çoğaltıldı. Amplifikasyon sırasında elde edilen piklerin Ct değerleri gen ifadelerini belirlemek için kullanıldı. Endojen kontrol olarak βeta-aktin ve gliseraldehit 3-fosfat dehidrogenaz (GAPDH) ile HIF1-α, Bcl-2 ve Bax ifade düzeyleri RT-PCR (Thermo Fisher Scientific) tarafından otomatik çıktı kullanılarak hesaplandı. Bu genlerin ifadesindeki değişiklikleri araştırmak için kullanılan primerler 5'-3' sırasına göre verildi (Tablo 1).

Table 1. Primer sequences of HIF1-α, Bcl-2, Bax, B-Aktin, GAPDH

gene	Primer sequence (5'-3')
HIF1-α	F: 5'-CCACCGCAACTGCCACCACT-3' R: 5'-AGGGGCACGGTCACCTGGTT-3'
Bcl-2	F: 5'-GAGTACCTGAACCGGCATCT-3' R: 5'-GAAATCAAACAGAGGTCGCA-3'
Bax	F: 5'-TTGCTACAGGGTTTCATCCA-3' R: 5'-GAGTACCTGAACCGGCATCT-3'
B-Aktin	F: 5'-CCCGCGAGTACAACCTTCT-3' R: 5'-CGTCATCCATGGCGAACT-3'
GAPDH	F: 5'-GGTCACCAGGGCTGCTTTT-3' R: 5'-ATCTCGCTCCTGGAAGATGGT-3'

2.7. İstatistiksel analiz

Çalışmada tüm veriler normal dağılımı belirlemek için Kolmogorov-Smirnov testi ve Shapiro-Wilk testi ile değerlendirildi. Gen ifadesi için parametrik bir test yapıldı ve RT-PCR dizi çalışmalarında 2-ΔΔCt yöntemi ile elde edilen ifade değerlerinin ortalamaları arasındaki fark Dunnett'in post-hoc testi ile tek yönlü ANOVA ile belirlendi. Histopatolojik incelemelerde nonparametrik testler kullanıldı, gruplar arası karşılaştırmalar Kruskal-Wallis testi ile yapıldı.

3. SONUÇLAR

Sıçan yavrularının ağırlığı 24,54±3,5 g (aralığı, 7,90-33,4 g) idi. Ölüm oranı 36/75 (%44) idi ve deneyin sonunda 3 sıçan kontrol ve Sham gruplarında, 6'sı SF+DMSO grubunda, 8'i Sil_1mg grubunda, 6'sı Sil_5mg grubunda ve 7'si Sil_10mg grubunda kaldı.

3.1.Sildenafil bağırsak hasarını zayıflattı

Histopatolojik inceleme, Sham grubunda bazen şiddetli olan önemli villöz hasar ve ayrıca Sil_1 mg grubunda epitel dökülmesi ve orta düzeyde villöz hasar gözlemlendi. NEC insidansı (NEC benzeri yaralanma olarak tanımlanan ≥2 yaralanma skoru) Sham grubunda kontrol grubuna kıyasla önemli ölçüde daha yüksekti (sırasıyla 2,89±0,5 ve 18,00±0,4) ($p<0,0001$). Sil_10 mg grubu, deney grupları arasında en düşük yaralanma skoruna sahipti ve bu, Sham grubundan (1,06 ± 0,4) önemli ölçüde daha düşüktü ($p <0,0001$). Ek olarak, Masson Trichrome boyama, hem mukoza hem de submukoza katmanlarının bağ dokusu yapısının Sil_10 mg grubunda iyi korunduğunu ortaya koydu (Şekil 1).

3.1.Kaspaz-3 immünohistokimyasal etiketleme bulguları

İleumdaki kaspaz-3'ün immünohistokimyasal etiketlemesi Şekil 2'de gösterilmiştir. Sham grubu, özellikle enterositlerde ve intestinal villusun yüzeysel epitelinde, kontrol grubundan önemli ölçüde daha yüksek reaktivite gösterdi. Kaspaz-3 immünoreaktivite puanları karşılaştırıldığında, kontrol grubu en düşük reaktiviteye (0,001±0,003%) sahipken, Sham grubu en yüksek reaktiviteye (1,38±0,4%) sahipti ($p<0,0001$). Sildenafil tedavi grupları, özellikle Sil_10 mg grubu, daha hafif immünoreaktivite gösterdi. Sil_10 mg grubu, Sham grubundan önemli ölçüde daha düşük ileal kaspaz-3 immünoreaktivitesi gösterdi (0,216±0,145) ($p=0,0007$). 3.1. Sildenafilin ileumdaki HIF1-α, Bcl-2, Bax ve Bax/Bcl-2 ekspresyonuna etkisi

Gerçek zamanlı PCR analizi, en yüksek HIF1-α gen ekspresyonunun Sham grubunda tespit edildiğini ve diğer tüm gruplardan anlamlı derecede daha yüksek olduğunu gösterdi ($p<0,0001$). Bu gen ekspresyon seviyesi Sil_1mg'den yaklaşık 7 kat ve Sil_5mg'den 13 kat daha yüksekti.

Gerçek zamanlı PCR analizi, HIF1-α gen ekspresyonunun Sham grubunda anlamlı derecede yukarı düzenlendiğini gösterdi; ekspresyon seviyesi Sil_1 mg'den yaklaşık 7 kat ve Sil_5mg'den 13 kat daha yüksekti (sırasıyla $p <0,05$ ve $p \leq 0,0001$)(Şekil 3).

Ayrıca sildenafilin ileumdaki anti-apoptotik protein Bcl-2 ve pro-apoptotik protein Bax seviyeleri üzerindeki etkisini araştırdık (Şekil 4). Sil_10mg grubunda antiapoptotik Bcl-2 geninin mRNA düzeyleri önemli ölçüde artmış olup Sham grubuna kıyasla istatistiksel olarak anlamlı bir fark vardı ($p<0,0001$). Çalışmamızda Bcl-2'deki bu artışın Sildenafil'in anti-apoptotik etkisinin bir sonucu olduğu gösterilmiştir. β-aktin ekspresyonu ile normalize edildiğinde, 10 mg/kg/gün sildenafil alan grupta Bcl-2/Bax oranında önemli bir azalma gözlemledik (Şekil 4). Bu azalma Sil_10mg grubunda Sham grubuna kıyasla önemliydi; Bu, anti-apoptotik etkinin sildenafil tedavisiyle iyileştiğini gösterdi ($p<0,0001$).

4. Tartışma

Nekrotizan enterokolitin önlenmesi için yenidoğan yoğun bakım ünitelerinde predispozan faktörleri olan yenidoğanlar için önleyici yaklaşımlar geliştirilmelidir; bu durum, morbidite ve mortalitenin önemli bir nedeni olmaya devam etmektedir. Bu çalışma, sildenafilin deneysel nekrotizan enterokolit sırasında bağırsağı yaralanmadan koruma yeteneğini önemli ölçüde etkilediğini, özellikle 10 mg/gün dozunda daha iyi performans gösterdiğini belirlemiştir. Çalışmamızda, neonatal sıçanlarda NEC indüksiyonunu takiben ölüm oranı, aynı deneysel modeli kullanan çalışmalara göre %44 daha yüksekti [22,23]. Yavrularımız 15 günlük olmalarına rağmen, çok daha küçük sıçanları içeren çalışmalarda belirtildiği gibi, 60-70 saniye boyunca %100 nitrojene maruz kaldıklarında hipoksiye tahammül edemediler. Ayrıca, 5-6 günlük sıçan yavrularını günde üç kez bir beslenme tüpü kullanarak beslemenin uygulanabilir olmadığını bulduk [24].

Sildenafilin NEC'de kullanımı kapsamlı bir şekilde incelenmemiş olsa da, iskemi ve reperfüzyon (I/R) sırasında bağırsağı koruma ve bağırsak epitel hasarını azaltma yeteneği iyi bilinmektedir [25–28]. Çalışmamızda sildenafil bağırsaktaki mikroskobik hasar skorlarını zayıflattı, H&E ve MT boyama hem mukoza hem de submukoza katmanlarında, özellikle Sil_10 mg grubunda, korunmuş bağ dokusu yapısını gösterdi.

Apoptozis farklı şekillerde aktive edilebilen bir mekanizmadır. Hücre ölümünün meydana gelmesi hücrelerde morfolojik değişiklikler ve biyokimyasal ve moleküler kaskadın tetiklenmesini gösterir. Bu morfolojik değişiklikler hücrelerin küçülmesini ve yoğunlaşmasını, sitoplazmanın yoğunluğunun artmasını ve nükleer parçalanmayı gösterir [29]. Sistein bağımlı aspartat tahrikli proteazların (kaspazlar) aktivasyonu hücre ölümünü teşvik eder, kaspaz-3 en iyi karakterize edilmiş efektör kaspazdır ve apoptotik sinyaller kaspaz-3 aktivasyon noktasına ulaştığında hücre kurtarılamaz [30–32]. Sonuçlarımız, kaspaz-3 ekspresyonunun NEC sıçan grubunda, özellikle kaspaz-3 immün etiketlemesinin önemli ölçüde düşük olduğu Sil_10 mg grubunda, sildenafil tedavisi alan grupla karşılaştırıldığında önemli ölçüde arttığını gösterdi. Kaspaz-3 aktivite testi Sham grubuyla karşılaştırıldığında, kaspaz-3 aktivitesi tuzlu su grubu ve sildenafil grubunda belirgin şekilde artmıştır

(p <0,05) ve tuzlu su grubuyla karşılaştırıldığında, sildenafil uygulaması kaspaz-3 aktivitesini azaltmıştır (p <0,05.

HIF-1α'nın NEC'de ve farklı tipte iskemik dokularda yüksek seviyelerde ifade edildiği bulunmuştur9,33ayrıca hipoksi sırasında p53'e bağlı apoptozisin bir aracısı olarak [34,35]. P53'ün etkisi altında apoptozu teşvik eden iyi çalışılmış genlerden biri Bax'tır. Bax'ı mitokondriye çevirmek, p53 kaynaklı apoptozisde önemli bir adımdır. Sildenafilin 10 mg/kg/gün dozunda tedavisinin HIF-1α ifadesini belirgin şekilde engellediğini bulduk. Bu, HIF-1α'nın Sildenafil-inhibe edilmiş apoptoz. HIF-1α seviyesinin Sham grubunda da oldukça yüksek olduğu bulundu.

Çalışmamızda bağırsak epitel hücrelerinde Bcl-2 ve Bax ekspresyon seviyeleri değerlendirildi. Bcl-2/Bax yolu, Bcl-2 aşırı ekspresyonunun apoptozu önlediği ve Bax/Bcl-2 oranının apoptoza duyarlılığı etkilediği apoptozun merkezi düzenleyicisidir [36,37]. Ayrıca, Bax/Bcl-2 oranı kaspaz-3 ekspresyonunu artırabilir [38]. Sonuçlarımız, uygulanan Sildenafil'in potansiyel antiapoptotik etkiler gösterdiğini göstermektedir. NEC'li sıçan yavrularında, Bax ve kaspaz-3 immün etiketlemesinin mRNA seviyeleri büyük ölçüde artmıştır. Ancak, Sil_10 mg grubunda, Bax'ın mRNA seviyeleri baskılanmış, Bcl-2 aşırı ekspresyonlanmış ve Bax/Bcl-2 oranının düşük olduğu bulunmuştur. Bu bulgular, Sildenafil'in 10 mg/kg/gün dozunun deneysel nekrotizan enterokolitli sıçan yavrularının bağırsak dokusunda apoptoza karşı koruma sağladığını göstermektedir.

Sildenafil, apoptoza karşı koruyucu olan Bcl-2 ekspresyonunu artırır. Bu etki, iNOS'ta eksik olan miyositlerde görülmez. Bcl-2 ekspresyonundaki artış, bir nitrik oksit sentaz (NOS) inhibitörü tarafından bloke edilebilir ve bu da Sildenafil'in apoptoza karşı koruyucu etkisinin doğrudan NO sinyal yolu ile bağlantılı olduğunu güçlü bir şekilde göstermektedir [18,39].

5. Sınırlamalar

Bu kadar küçük sıçan yavrularını aspirasyon riski olmadan günde 3-4 kez gavajla beslemek, çok deneyimli bakıcılar için bile mantıksız görünmektedir.

6. SONUÇ

Mevcut çalışma, sildenafilin bağırsak hasarını azaltarak ve apoptozu zayıflatarak ileumu nekrotizan enterokolitten koruduğunu ortaya koymuştur. 10 mg/kg/gün dozunun nekrotizan enterokolitteki ileal yaralanmaya karşı etkili bir şekilde koruma sağladığını bulduk. Etkililik çalışmaları yürütülmeden önce, sildenafilin yenidoğanlarda, özellikle prematüre bebeklerde sonuçları iyileştirmedeki etkinliğini ve dozajını belirlemek için ek veri ve güvenlik çalışmalarına ihtiyaç vardır.

Şekil 1: Şekil 1. Grupların intestinal H&E ve MT boyama bulguları.

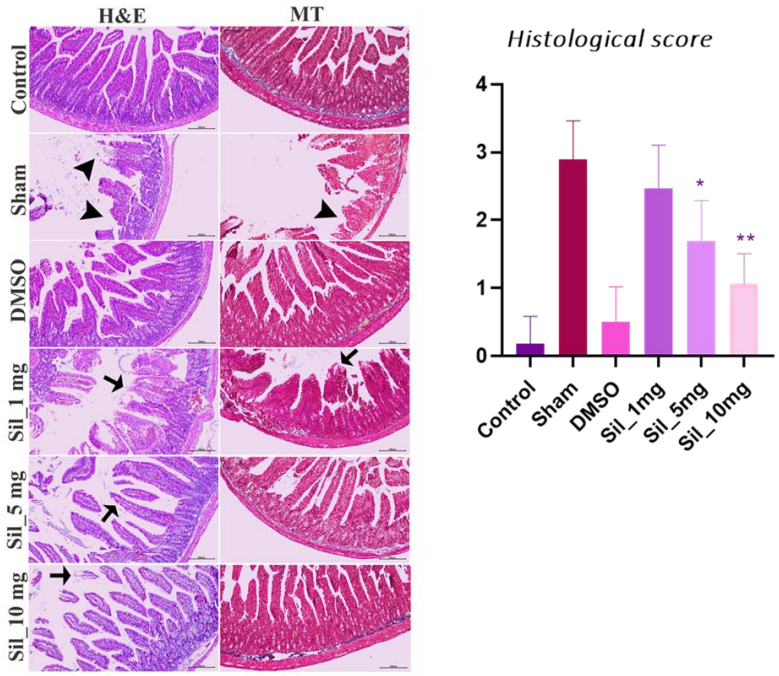

Kontrol grubu korunmuş intestinal doku gösterdi. Sham grubu belirgin villus hasarı, bazen şiddetli hasar gösterdi. Sildenafil grupları hafif epitel hücre dökülmesi gösterdi, Sil_1 mg grubunda orta düzeyde villus hasarı vardı. Sil_5 mg ve Sil_10 mg gruplarında bazı alanlarda epitel dökülmesi gözlemlenmesine rağmen, Sil_10 mg grubunda intestinal yapı kontrol grubuna benzerdi. Dahası, gözlenen epitel dökülmesi ve villus hasarına paralel olarak MT boyamaları, özellikle Sil_10 mg grubunda, H&E boyama bulgularının ortaya koyduğu gibi, hem mukoza hem de submukoza katmanlarında korunmuş bağ dokusu gösterdi. (siyah ok ucu; villus hasarı, siyah ok; epitel dökülmesi)

Şekil 2. Kaspaz-3 immünohistokimyasal etiketleme bulguları.

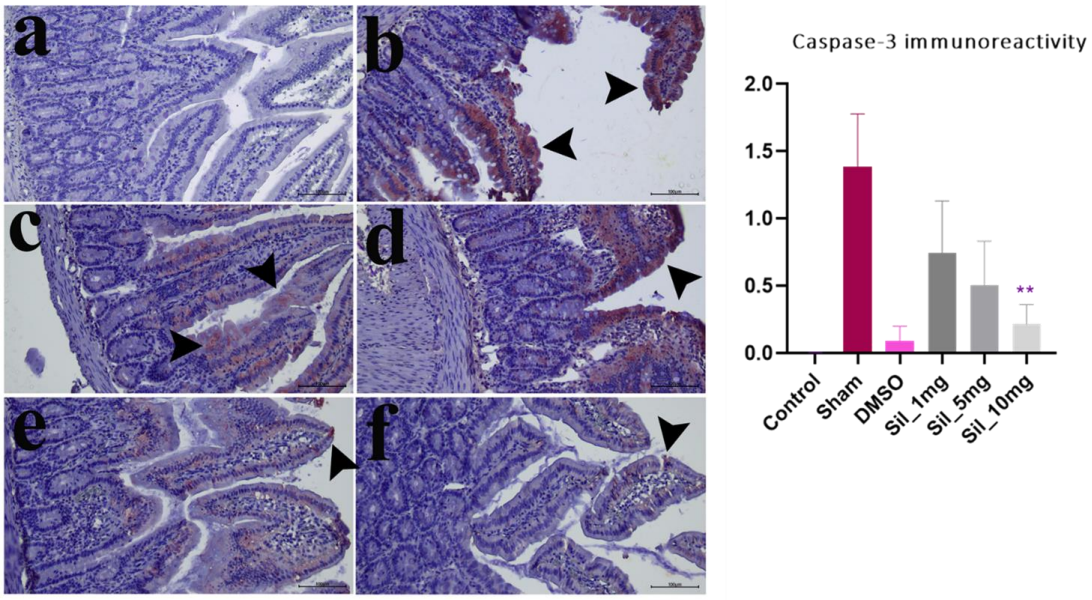

Sham grubunda özellikle intestinal villusların yüzeyel epiteli olan enterositlerde belirgin bir reaktivite gözlendi. Sham grubuna göre sildenafil tedavisi alan gruplarda daha hafif bir immunoreaktivite gözlendi. Gruplar arası kaspaz-3 immunoreaktivite skorları incelendiğinde Sham grubunda kontrol grubuna göre belirgin bir artış bulundu ($p<0,0001$). Sil_10 mg grubunda ise belirgin bir azalma saptandı ($p=0,0021$). (a) kontrol, (b) Sham, (c) DMSO, (d) Sil_1 mg, (e) Sil_5 mg, (f) Sil_10 mg'da kaspaz-3 için immünohistokimyasal boyamanın histolojik görüntüleri. (ok; pozitif boyanmış enterositler) (Mayers hematoksilin karşıt boyama, 200x büyütme)
Gruplar arasındaki kaspaz-3 immünoreaktivite bulgularının karşılaştırılması, a;<p0.05, Kontrol grubuyla karşılaştırıldığında, b;<0.005, Sham grubuyla karşılaştırıldığında.

Şekil 3. HIF1-α gen ifadesi.

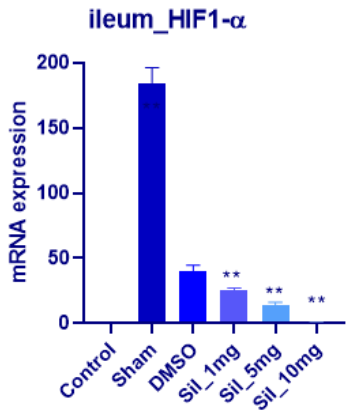

Kontrol, Sham ve Sil_1mg, Sil_5mg ve Sil_10mg gruplarında ileum dokularında HIF1-α gen ifadesinin göreli kat değişim değerleri (veriler çoklu kontrol yöntemi ile β-aktin ve GAPDH mRNA düzeyi ile normalize edildi). Semboller bireysel analizi temsil eder ve çubuklar deneylerin ortalamasını ± SE'yi temsil eder. *p <0.05 ve **p ≤0.0001. (n=6)

Şekil 4. Bcl-2, Bax gen ifadeleri ve Bax/Bcl-2 oranı.

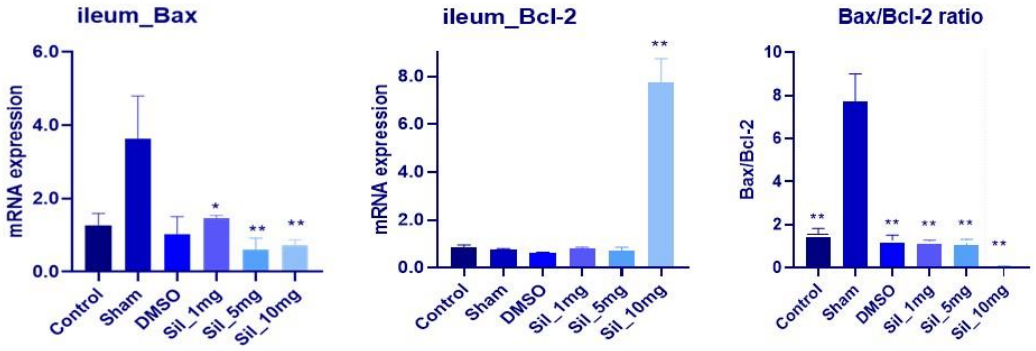

Kontrol, Sham ve Sil_1mg, Sil_5mg ve Sil_10mg gruplarında ileum dokularındaki ileum gen ifadelerinde Bcl-2, Bax gen ifadelerinin ve Bax/Bcl-2 oranının göreli kat değişim değerleri (veriler çoklu kontrol yöntemi ile β-aktin ve GAPDH mRNA düzeyi ile normalize edildi). Semboller bireysel analizi temsil eder ve çubuklar deneylerin ortalamasını ± SE'yi temsil eder. *p <0,05 ve **p ≤0,0001. (n=6)

KAYNAKLAR

[1] Dominguez KM MR. Necrotizing enterocolitis. *Clin Perinatol 2012;39(2)387-401 doi101016/j.clp201204011*.

[2]] Fitzgibbons SC, Ching Y, Yu D et al. Mortality of necrotizing enterocolitis expressed by birth weight categories. *J Pediatr Surg 2009;441072–5 Discuss 1075-6*.

[3]] Horbar JD, Carpenter JH, Badger GJ et al. Mortality and neonatal morbidity among infants 501 to 1500 grams from 2000 to 2009. *Pediatr 2012;1291019–26*.

[4] Neu J, Walker WA. Necrotizing Enterocolitis. *N Engl J Med*. 2011;364(3):255-264. 4doi:10.1056/NEJMRA1005408

[5] Kliegman RM, Walsh MC. Neonatal necrotizing enterocolitis: pathogenesis, classification, and spectrum of illness. *Curr Probl Pediatr*. 1987;17(4):219-288. doi:10.1016/0045-9380(87)90031-4

[6] Ladd AP, Rescorla FJ, West KW, Scherer LR, Engum SA GJ. Long-term follow- up after bowel resection for necrotizing enterocolitis: Factors affecting outcome. *J Pediatr Surg 1998; 33967–972*.

[7] Caplan MS, Miller-Catchpole R, Kaup S et al. Bifidobacterial supplementation reduces the incidence of necrotizing enterocolitis in a neonatal rat model. *Gastroenterol 1999;117(3)577-583 doi101016/s0016-5085(99)70450-6*.

[8] Hackam, D. & Caplan M. Necrotizing enterocolitis: Pathophysiology from a historical context. *Semin Pediatr Surg 27, 11–18 https//doi.org/101053/j.sempedsurg201711003*.

[9] Chen Y, Chang KT, Lian DW et al. The role of ischemia in necrotizing enterocolitis. *J Pediatr Surg 2016;51(8)1255-1261 doi101016/j.jpedsurg201512015*.

[10] Ford HR, Sorrells DL KA. Inflammatory cytokines, nitirc oxide, and necrotizing enterocolitis. *Semin Pediatr Surg 5155- 159, 1996*.

[11] MA. M. Nitric oxide synthase structure and mechanism. *J Biol Chem 1993;268(17)12231-12234*.

[12] Wenger RH, Stiehl DP CG. Integration of oxygen signaling at the consensus HRE. *Sci STKE 2005;2005(306)re12 Publ 2005 Oct 18 doi101126/stke3062005re12*.

[13] Melillo G, Musso T, Sica A, Taylor LS, Cox GW VL. A hypoxia-responsive element mediates a novel pathway of activation of the inducible nitric oxide synthase promoter. *J Exp Med 1995;182(6)1683-1693 doi101084/jem18261683*.

[14] Boolell M, Allen MJ, Ballard SA, Gepi-Attee S, Muirhead GJ, Naylor AM et al. Sildenafil: an orally active type 5 cyclic GMP-specific phosphodiesterase inhibitor for the treatment of penile erectile dysfunction. *Int J Impot Res 1996;847–52*.

[15] Zhang Q, Wang G, Yuan W, Wu J, Wang M LC. The effects of phosphodiesterase-5 inhibitor sildenafil against post-resuscitation myocardial and intestinal microcirculatory dysfunction by attenuating apoptosis and regulating microRNAs expression: essential role of nitric oxide syntheses signaling. *J Transl Med 2015 Jun 4;13177 doi 101186/s12967-015-0550-9 PMID 26040988; PMCID PMC4467614*.

[16] Salloum F, Yin C, Xi L KR. Sildenafil induces delayed preconditioning through inducible nitric oxide synthase-dependent pathway in mouse heart. *Circ Res 2003;92(6)595-597 doi101161/01RES0000668530982198*.

[17] Das S, Maulik N, Das D, research PK-… and clinical, 2002 undefined. Cardioprotection with sildenafil, a selective inhibitor of cyclic 3', 5'-monophosphate-specific phosphodiesterase 5. *europepmc.org*. Accessed March 22, 2023. https://europepmc.org/article/med/12776574

[18] Choi DE, Jeong JY, Lim BJ et al. Pretreatment of sildenafil attenuates ischemia-reperfusion renal injury in rats. *Am J Physiol Ren Physiol 2009;297(2)F362-F370 doi101152/ajprenal906092008*.

[19] Caplan MS, Hedlund E, Adler L HW. Role of asphyxia and feeding in a neonatal rat model of necrotizing enterocolitis. *Pediatr Pathol 1994;14(6):1017-1028 doi:103109/15513819409037698*.

[20] Barlow B ST. Importance of multiple episodes of hypoxia or cold stress on the development of enterocolitis in an animal model. *Surgery 1975;77(5):687-690*.
[21] Carter JH, Douglass LE, Deddens JA et al. Pak-1 expression increases with progression of colorectal carcinomas to metastasis. *Clin Cancer Res 2004;10(10)3448-3456 doi101158/1078-0432CCR-03-0210*.
[22] Cevik, M., Karadag, C. A., Sakiz, D. E., Tander, B. & Embleton DD. The role of nitric oxide in an experimental necrotising enterocolitis model. *Afr J Paediatr Surg 10(1), 24–28 https//doi.org/104103/0189-6725109381 (2013)*.
[23] Moreira GA, Dias AIBDS, Cadena SMSC, Corrêa-Ferreira ML, Ioshii SO FC. Use of sildenafil and L-arginine in an experimental rat model for the prevention of neonatal necrotizing enterocolitis. *Rep 2022;12(1)6206 Publ 2022 Apr 13 doi101038/s41598-022-10323-8*.
[24] Hunter CE, Hosfield BD, Mesfin FM et al. Sildenafil attenuates intestinal injury in necrotizing enterocolitis independently of endothelial nitric oxide synthase. *J Pediatr Surg 2022;57(12)967-973 doi101016/j.jpedsurg202206001*.
[25] Egan CE, Sodhi CP, Good M et al. Toll-like receptor 4-mediated lymphocyte influx induces neonatal necrotizing enterocolitis. *J Clin Invest 2016;126(2)495-508 doi101172/JCI83356*.
[26] Moore HM, Drucker NA, Hosfield BD, Shelley WC MT. Sildenafil as a Rescue Agent Following Intestinal Ischemia and Reperfusion Injury. *J Surg Res 2020;246512-518 doi101016/j.jss201909037*.
[27] Inan M, Uz YH, Kizilay G et al. Protective effect of sildenafil on liver injury induced by intestinal ischemia/reperfusion. *J Pediatr Surg 2013;481707–15 doi101016/j.jpedsurg201212054*.
[28] Soydan G, Sökmensüer C, Kilinç K et al. The effects of sildenafil on the functional and structural changes of ileum induced by intestinal ischemiareperfusion in rats. *Eur J Pharmacol 2009;61087–92 doi101016/j.ejphar2009 03038*.
[29] Kari S, Subramanian K, Altomonte IA, Murugesan A, Yli-Harja O KM. Programmed cell death detection methods: a systematic review and a categorical comparison. *Apoptosis 2022;27(7-8):482-508 doi:101007/s10495-022-01735-y*.
[30] Parrish AB FC and KS. Cellular mechanisms controlling caspase activation and function. *Cold Spring Harb Perspect Biol 5 pii a008672, 2013*.
[31] Mcllwain DR BT and MT. Caspase functions in cell death and disease. *Cold Spring Harb Perspect Biol 5 a008656, 2013*.
[32] GS PC and S. Human caspases: Activation, specificity, and regulation. *J Biol Chem 284 21777-21781, 2009*.
[33] J. Blanco Pampin, S.A. Garcia Rivero, X.L. Otero Cepeda et al. Immunohistochemical expression of HIF-1alpha in response to early myocardial ischemia. *J Forensic Sci, 51 (2006), pp 120-124*.
[34] Suzuki H, Tomida A TT. Dephosphorylated hypoxia-inducible factor 1alpha as a mediator of p53-dependent apoptosis during hypoxia. *Oncogene 2001;20(41):5779-5788 doi:101038/sj.onc1204742*.
[35] Greijer AE van der WE. The role of hypoxia inducible factor 1 (HIF-1) in hypoxia induced apoptosis. *J Clin Pathol 2004 Oct;57(10)1009-14 doi 101136/jcp2003015032 PMID 15452150; PMCID PMC1770458*.
[36] Harris SL LA. The p53 pathway: positive and negative feedback loops. *Oncogene 2005;24:2899-908*.
[37] Raisova M, Hossini AM, Eberle J, Riebeling C, Wieder T, Sturm I et al. The Bax/Bcl2 ratio determines the susceptibility of human melanoma cells to CD95/Fasmediated apoptosis. *J Invest Dermatol 2001;117333-40*.
[38] Salakou S, Kardamakis D, Tsamandas AC, Zolota V, Apostolakis E, Tzelepi V et al. Increased Bax/Bcl-2 ratio up-regulates caspase-3 and increases apoptosis in the thymus of patients with myasthenia gravis. *Vivo 2007;21123-32*.
[39] Das A, Xi L KR. Phosphodiesterase-5 inhibitor sildenafil preconditions adult cardiac myocytes against necrosis and apoptosis. Essential role of nitric oxide signaling. *J Biol Chem 2005;280(13)12944-12955 doi101074/jbcM404706200*.