TÜRK ORAL VE MAKSİLLOFASİYAL CERRAHİ DERNEĞİ

CUMHURİYETİMİZİN
100.YILI KUTLU OLSUN

TAOMS'23

30. ULUSLARARASI BİLİMSEL KONGRESİ

17-21 KASIM 2023

GLORIA GOLF RESORT
ANTALYA

PROCEEDING BOOK

TAOMS
TÜRK ORAL VE MAKSİLLOFASİYAL CERRAHİ DERNEĞİ

SCIENTIFICALLY SUPPORTED BY

AO CMF

ICMFS 1970 Founded as IAMFS

5. GENÇ
TAOMS
SEMPOZYUMU

www.taoms2023.org

TAOMS'23

Türk Oral ve Maksillofasiyal Cerrahi Derneği

30. ULUSLARARASI BİLİMSEL KONGRESİ

17-21 KASIM 2023 / GLORIA GOLF RESORT - ANTALYA

CUMHURİYETİMİZİN
100.YILI KUTLU OLSUN

CONTENTS

- KONGRE DÜZENLEME KURULU
- KONUŞMACILAR
- TAM METİNLER
- INDEX

CUMHURİYETİMİZİN
100.YILI KUTLU OLSUN

TAOMS'23

30. ULUSLARARASI BİLİMSEL KONGRESİ

17-21 KASIM 2023

GLORIA GOLF RESORT
ANTALYA

SCIENTIFICALLY SUPPORTED BY

AO CMF

ICMFS 1970 Founded as IAMFS

KONGRE DÜZENLEME KURULU

TAOMS'23

Türk Oral ve Maksillofasiyal Cerrahi Derneği

30. ULUSLARARASI BİLİMSEL KONGRESİ

17-21 KASIM 2023 / GLORIA GOLF RESORT - ANTALYA

CUMHURİYETİMİZİN 100.YILI KUTLU OLSUN

Taoms Başkanı
Prof. Dr. Mustafa Sancar Ataç

Kongre Başkanı
Prof. Dr. Sırmahan Çakarer

Kongre Genel Sekreterleri
Doç. Dr. Mehmet Ali Altay
Dr. Öğr. Üyesi Başak Keskin Yalçın

Genç Taoms Sempozyum Başkanı
Dr. Sabri Cemil İşler

Organizasyon Komitesi

Dr. Mehmet Ali Altay
Dr. Mustafa Sancar Ataç
Dr. Emre Benlidayı
Dr. Çağrı Delilbaşı
Dr. Ümit Ertaş
Dr. Çetin Kasapoğlu
Dr. Gülten Kavak
Dr. Yavuz Tolga Korkmaz
Dr. Ergun Yücel
Dr. Nilüfer Özkan

Bilimsel Komite - Ulusal

Dr. Dilek Aynur Çankal
Dr. Nur Mollaoğlu
Dr. Hülya Koçak Berberoğlu
Dr. Banu Gürkan Köseoğlu

Bilimsel Komite - Uluslararası

Dr. Max Heiland
Almanya
Dr. Majeed Rana
Almanya
Dr. Christos Perisanidis
Yunanistan
D. Alexander Schramm
Almanya
Dr. Manlio Galie
İtalya
Dr. Javier Lagunas
İspanya
Dr. Emeka Nkenke
Avusturya
Dr. S.M Balaji
Hindistan
Dr. Chingiz Rahimov
Azerbaycan

Ödül Komitesi

Dr. Firdevs Şenel
Dr. Erol Cansız
Dr. Yeliz Kılınç

TAOMS'23

Türk Oral ve Maksillofasiyal Cerrahi Derneği

30. ULUSLARARASI BİLİMSEL KONGRESİ

17-21 KASIM 2023 / GLORIA GOLF RESORT - ANTALYA

CUMHURİYETİMİZİN 100.YILI KUTLU OLSUN

ULUSLARARASI KONUŞMACILAR



Dr. Riaz AHMAD
PAKİSTAN -PAKISTAN



Dr. S. M. BALAJI
HİNDİSTAN - INDIA



Dr. Ignacio GARCIA
İSPANYA - SPAIN



Dr. Javier LAGUNAS
İSPANYA - SPAIN



Dr. Emeka NKENKE
AVUSTURYA - AUSTRIA



Dr. Christos PERISANIDIS
YUNANİSTAN - GREECE



Dr. Chingiz RAHIMOV
AZERBAYCAN - AZERBAIJAN



Dr. Majeed RANA
ALMANYA - GERMANY



Dr. Mohammad SARTAWI
İNGİLTERE - ENGLAND



Dr. Alexander SCHRAMM
ALMANYA - GERMANY



Dr. Riccardo TIEGHI
İTALYA - ITALY



Dr. Riaz AHMAD
PAKİSTAN -PAKISTAN

CV

Level IV: Ph D (Comprehensive 2012) King Edward Medical University, Lahore.
Fellowship in Craniofacial surgery Hannover Medical School Germany 2012
Level III: FCPS Oral and Maxillofacial Surgery Bangladesh College of Physicians & Surgeons Dhaka 2013.
Level III: FCPS Oral and Maxillofacial Surgery College of Physicians & Surgeons of Pakistan 2001.
Level III: MDS Oral and Maxillofacial surgery, Quaid-e-Azam University / Pakistan Institute of Medical Sciences, Islamabad in 1995.
Level II b MCPS Oral and Maxillofacial Surgery, College of Physicians & Surgeons of Pakistan 1992.
Level I: BDS de' Montmorency college of Dentistry, Lahore 1986.

ABSTRACT

Head and Neck Oncology; A Real Challenge

Oral cancer is among the most prevalent disease globally and has serious health and economic burdens, greatly reducing quality of life for those affected. Treating Head & Neck Oncology is a real challenge to Oral & Maxillofacial Surgeon's as it involves complex tumor resections, neck dissections and reconstruction. The anatomical and functional relevance of the region, the complexity of the defects requiring reconstruction and the potential complications that can occur, represent a true challenge for the surgical team. In our medical field, many of the plastic surgeons have retreated from doing maxillofacial reconstructive procedures because of the nature of complexity of head & neck region, therefore we must create our own skilled workforce so that we can overcome this burden.

Among all the head and neck pathologies including ameloblastomas, osteogenic sarcomas and many other, Oral squamous cell carcinoma (OSCC) is the most common cancer type for oral cavity with a very low survival rate. OSCC is the second highest carcinoma after breast carcinoma in females and bronchogenic carcinoma in males. OSCC of oral cavity is nearly 90% of total head & neck cancers (Weiße J.et al 2020). Various predisposing factors have been investigated that are the root cause of this lethal disease (Johnson JT et al.1981, A khan et al.2023). The International Association of Cancer Registries (IARC), a branch of the World Health Organization (WHO) through the GLOBOCAN project, reports that one-third of all cancer incidences occurs in South Asian nations including India, Pakistan, Bangladesh, Nepal, and Sri Lanka. Counties among those in South Asia, Sri Lanka has the highest rate of oral cancer, followed closely by Pakistan (Rahman et al.2020). In Pakistan, men are disproportionately affected by oral cancer, which is the country's greatest cancer killer. The main risk factors in Pakistani society are the use of tobacco (both chewing and non-chewing), the use of areca nuts and betel leaves, the lack of good dental hygiene practices, the presence of oncogenic viruses, and hereditary factors (Malkani et al.2021).

The effects of oral cancer surgery on quality of life (QoL) and daily functioning are important metrics by which to evaluate treatment success. The assessment of QOL is the main stay in the management of oral cancer before and after surgical procedure



Dr. S. M. BALAJI
HİNDİSTAN - INDIA

CV

Dr. SM Balaji is an acclaimed Oral and Maxillofacial Surgeon. He has over 32 years of experience performing more than 23,000 surgeries. Dr. S M Balaji is world-renowned for his craniofacial surgeries. He has introduced many innovations in Craniofacial surgery. These innovations have become accepted the world over by leading craniofacial surgeons. Dr. SM Balaji has rehabilitated over 1000 syndromic children with complex surgeries. Prof. Balaji has published 181 manuscripts in peer-reviewed pubmed indexed scientific journals. "The Textbook on Oral and Maxillofacial Surgery" authored by him is the country's best-seller. It is also the prescribed book for both undergraduate and postgraduate students. Fourth Edition will be coming soon. He released book on 'Clinical Cranio Maxillofacial Surgery' is a compendium of surgical cases from his thirty plus years of specialty practice, which has seen him perform many innovations to standard surgical procedures, thus improving them manifold times. Of great significance is the fact that this book is authored by a single individual, which is a rarity in the world of medical textbooks. Second Edition will be coming soon.

To his credit, he has also received the "BC Roy National award". This is the highest award of the Medical Council of India. An orator par excellence, he has also delivered various prestigious orations. He has delivered the prestigious Ginwallah Oration. This is an honour given by the Indian Association of Oral and Maxillofacial Surgery. He has also delivered the esteemed Dr. R Ahmed Oration of the Indian Dental Association. Dr. SM Balaji has also won the highest scientific "Prof David Precious Award". The award was for his research work on protein-guided tissue engineering for cleft surgery. This was at the 12th World Cleft and Craniofacial Congress in Leipzig, Germany a travel award with 1000 USD cash price.

Prof S M Balaji has won the coveted "Dr.Ginwallah Rolling Trophy" twice. This trophy belongs to the Association of Oral and Maxillofacial Surgeons of India. Dr. S M Balaji has also won the 'Best Paper Award' twice at their annual conferences. He has won the "Best Paper Award" at World Cleft congresses at Zurich, Halifax, and Goteborg. He also won the "Modus Award of Merit" at the 6th Asian Conference on Oral and Maxillofacial Surgery held in Tokyo. His presentation of the 'Best Innovative Surgical Technique' won him the award. The award came with a cash award of 50,000 Japanese Yen. At present, he is the Honorary Consultant Cranio-Maxillofacial Surgeon to various countries in the world.

ABSTRACT

Management of Facial Asymmetry

Facial asymmetry is the lack of symmetry or proportion between the two halves of the face. It can be a result of trauma, congenital deformities, developmental abnormalities, or aging. Facial asymmetry can have a significant impact on the quality of life, self-esteem, and social interactions of the affected individuals. Therefore, it is important to diagnose and treat facial asymmetry effectively and efficiently. The management of facial asymmetry involves a multidisciplinary approach that includes surgical and non-surgical interventions. The surgical options include orthognathic surgery, facial implants, fat grafting, soft tissue manipulation and Distraction osteogenesis. The treatment plan should be individualized and tailored to the specific needs and goals of each patient. The treatment should also consider the potential risks, benefits, costs, and outcomes of each option. The treatment should aim to achieve a balance between function and aesthetics.

This presentation aims to provide an overview of the current concepts and techniques in the management of facial asymmetry. It will also showcase some of the author's clinical cases that demonstrate the outcomes and challenges of different treatment modalities. The presentation will highlight the importance of patient education, informed consent, realistic expectations, and post-operative care in achieving optimal results and patient satisfaction.



Dr. Ignacio GARCIA
İSPANYA - SPAIN

CV

Specialist in Oral and Maxillofacial Surgery
MIR Specialty at H.U. October 12 °. Madrid.
Head of Oral and Maxillofacial Surgery and Dentistry Service. HIU Baby Jesus. Madrid.
Head of Oral and Maxillofacial Surgery and Dentistry Service. Our Lady of the Rosary Hospital. Madrid.
Deputy Physician H.U. October 12 °. Madrid. 2004-2019.
Collaborating Professor of Maxillofacial Surgery at U. Complutense. Madrid. 2004-2019.
Associate Professor of Oral Surgery. King Juan Carlos University. Madrid. 2010-2014.
Fellow of the European Board of Maxillofacial Surgery.
AOCMF International Faculty. AOCMF ESA Board Member.
Guest professor at numerous international universities in the USA, Mexico, Argentina, Japan, among other countries.
Reviewer of national and international journals of Maxillofacial Surgery and Craniofacial Surgery.
Full member of the Spanish Society of Oral and Maxillofacial Surgery and Head and Neck Surgery; Spanish Society of Facial Clefts; AOCMF; IAOMS.
Author of 20 chapters in national and international books. Author of more than 100 communications at national and international conferences.

ABSTRACT

Orthognathic Surgery in Patients with Craniofacial Syndromes
Patients diagnosed and treated with syndromic pathology and facial anatomy involvement are undoubtedly a challenge for craniofacial surgeons.
This type of highly complex patients benefit from orthognathic surgery procedures in the same way as patients without syndromic pathology. The need to have performed previous treatments with osteotomy techniques, distraction and facial bone reconstructions makes the planning of orthognathic surgery complex and requires high experience by the surgical team.
The use of computer-assisted surgery, individualized osteosynthesis material and complementary reconstructive and aesthetic facial techniques allow to obtain highly satisfactory aesthetic and functional results. We present a review of our experience in the use of orthognathic surgery in patients with craniofacial syndromic pathology during the last 15 years, including patients with craniosynostosis, Treacher Collins syndrome, Down syndrome, Ectodermal dysplasias, hemifacia
microsomia and other syndromes.



Dr. Javier LAGUNAS
İSPANYA - SPAIN

CV

MD , DDS. PhD. Specialist in Oral and Maxillofacial Surgery trained in Hospital Vall d'Hebron (Barcelona). Fellow of the European Board of Oral and Maxillofacial Surgery (Zurich, 1996)
Dr Gonzalez Lagunas is the Head of Department of Oral and Maxillofacial Surgery Hospital Quironsalud Barcelona.
Member at Large of the Executive Committee of IAOMS from 2014 to 2019. He chaired the 21st International Conference of Oral and Maxillofacial Surgery 2013 (ICOMS) in Barcelona. Dr González Lagunas developed and was the Editor-in-Chief of the IAOMS magazine Face to face from 2014 to 2020,
Member of the Executive Committee of EACMFS since 2021, with the position of Media Development Manager. He is the current editor of the EACMFS newsletter "The Pulse" and scientific director of its educational platform MAX-FLIX. He was the Chairman of the Scientific Committee of the 26th Congress of EACMFS held in Madrid 2022., under the presidency of Julio Acero. He also acted in the organizing Committee of the Barcelona EACMFS meeting in 2006, chaired by Prof. Guillermo Raspall.
He was the Spanish councillor in UEMS from 2013-2017.
He served as President of the Spanish Association of Oral andnMaxilofacial Surgery (SECOM) in 2013-2015, developing its Strategic Plan and chairing its National Congress in 2018.
He is the co-author of the books "Advanced Implant Surgery" and " Basic Handbook of Implantologyl".
He is the current Director of a Master program in Implantology that takes place in Barcelona (Spain) and Rzeszow (Poland).

ABSTRACT

Associated dentofacial and nasal deformities are common. Also, performing Lefort 1 osteotomies can result in changes in the perinasal area. A few maneuvers have been recommended to avoid unwanted changes in the nose, including soft tissue closure, management of the septum and the nasal spine, sub-spinal osteotomy, alar cinch suture or columella suspension.

In this lecture will specifically review the management of the septum:
1. Simultaneous septoplasty and maxillary osteotomy
2. The endonasal approach to the septum
3. The intraoral approach to the septum.



Dr. Emeka NKENKE
AVUSTURYA - AUSTRIA

CV

Areas of clinical interest, Traumatology, Orthognathic surgery (including distraction osteogenesis), Reconstructive surgery (including vascularized free flaps), Implantology/implant dentistry, TMJ surgery (including arthroscopic surgery), Cleft lip and palate surgery/craniofacial surgery

Professional positions
2019 - present Editor-in-chief of the Journal of Cranio-Maxillofacial Surgery
2019 - present Advisor to the European Commission
2019 - present Member of the Executive Committee of the European Association of Craniomaxillofacial Surgery
10/2014 - present Professor and Head of the Department of Oral and Maxillofacial Surgery, Medical University of Vienna, Austria
03 - 09/2014 Professor and Head of the Department of Oral and Maxillofacial Surgery, University of Halle-Wittenberg, Germany
2013 - present Section Editor to the International Journal of Oral and Maxillofacial Surgery
2012-2014 Secretary General of the German Academy of Oral and Maxillofacial Surgery
2009 - 2014 Full Professor of Oral and Maxillofacial Surgery, University of Erlangen-Nuremberg, Germany
Board certifications
2004 Regional Plastic and Reconstructive Surgery (Bavarian Medical Association, Germany)
2004 Certified Area of Expertise in Implant Dentistry (Consensus Conference Implantology, Germany)
2004 Oral Surgery (Bavarian Dental Association, Germany)
2001 Oral and Maxillofacial Surgery (Bavarian Medical Association, Germany)
Education and degrees
2012 MA (Organizational Development and Human Resources), University of Erlangen-Nuremberg, Germany
1996 MD, University of Erlangen-Nuremberg, Germany
1992 DMD, University of Erlangen-Nuremberg, Germany

ABSTRACT

The role of distraction osteogenesis in oral and maxillofacial surgery

Mandibular and maxillary hypoplasia are common dentofacial deformities which require a combination of orthodontic and surgical treatment. The introduction of the technique of distraction of the craniofacial skeleton represented a great advancement in the practice of orthognathic and reconstructive surgery. It has become a widely accepted technique for the reconstruction of hypoplastic mandibles. Distraction has been considered as the technique of choice in many clinical situations owing to the relative safety of the procedure, reduced hospitalization duration, low requirement for blood transfusions, and elimination of the need to harvest bone grafts, in addition to the desired expansion of soft tissues that occurs concomitantly with local bone formation. Distraction can improve the appearance of the face as well as the airways of these patients. It is a less invasive, faster technique with an apparently lower morbidity than the traditional craniofacial reconstruction methods. Although mandibular distraction is an accepted therapeutic alternative for hypoplastic jaws, this surgery is not currently routinely performed. This aspect is surprising because distraction is most effective for example in elongating the deficient mandible. In addition to its positive effect on facial appearance, distraction osteogenesis is an effective procedure for the treatment of airway obstruction associated with congenital craniofacial defects involving hypoplasia of the jaws.

As a consequence of sustained research and design and collaboration with the manufacturers, clinicians have developed various devices to improve the results of distraction. These devices of various shape and size are developed especially for intraoral use in specific anatomical locations of mandible and maxilla.

Distraction osteogenesis is a good alternative for the treatment of hypoplastic jaws, often being the first indication in some clinical situations. This procedure apparently has less morbidity than the classic reconstructions of the jaw and has the added benefit of also lengthening the soft tissues. In addition, there is a likely benefit to the airways. A qualified and complete multidisciplinary team greatly increases the chances of success in this type of treatment.



Dr. Christos PERISANIDIS
YUNANİSTAN - GREECE

CV

Dr. Christos Perisanidis is currently serving as Professor and Head of the Department of Oral and Maxillofacial Surgery at the University of Athens in Greece. He obtained his Habilitation (Venia Docendi) in Oral and Maxillofacial Surgery from the Medical University of Vienna and his PhD in Dentistry from the University of Athens.

Dr. Perisanidis has served as Associate Professor in Oral and Maxillofacial Surgery at the Medical University of Vienna. He has held various positions of leadership and expertise throughout his career, including Director of the Tumor Outpatient Unit, Director of the Head and Neck Oncology Tumor Board, and Director of the Section of Oral and Maxillofacial Oncology and Microvascular Surgery at the same Institution. In addition, he is Scientific Director of the International Master Program in "Master in Clinical Dentistry - Periodontology and Implantology" at the University Clinic of Dentistry, Medical University of Vienna.

Prof. Perisanidis has contributed significantly to the field through his research and publications, collaborating with international research groups and authoring numerous peer-reviewed articles in prestigious medical journals. His expertise lies in the areas of Head and Neck Cancer, Microvascular Surgery, Dental Implantology and Facial Plastic Surgery. He has also played key roles in education and training, presently serving as the Education and Training Officer for the European Association of Cranio-Maxillofacial Surgery. Prof. Perisanidis has demonstrated his leadership abilities by organizing world-class courses at the Center of Anatomy of the Medical University of Vienna and actively participating as a plenary lecturer, keynote speaker, and chairman at various international courses and conferences.

ABSTRACT

SURGICAL MANAGEMENT OF SEVERE OBSTRUCTIVE SLEEP APNEA

Obstructive Sleep Apnea (OSA) is a significant medical condition characterized by the repetitive collapse of the upper airway during sleep, leading to interrupted breathing. This condition not only disturbs sleep quality but also increases the risk of cardiovascular diseases, cognitive impairment, and diminished quality of life. The surgical treatment of OSA is an essential component of the multidisciplinary approach to managing this condition, particularly in patients who are intolerant or non-compliant with the first-line treatment, Continuous Positive Airway Pressure (CPAP).
Surgical interventions for OSA are designed to alleviate airway obstructions at various anatomical sites. These procedures range from minimally invasive techniques to more complex surgeries. Uvulopalatopharyngoplasty (UPPP), the most common surgery, involves the removal of excess tissue in the throat to widen the airway. More advanced procedures like Maxillomandibular Advancement (MMA) surgically reposition the jaw to enlarge the airway space. Genioglossus advancement and hyoid suspension are other procedures targeting specific anatomical contributors to OSA.

CONTEMPORARY SURGICAL MANAGEMENT OF ADVANCED ORAL CANCER

Advanced oral cancer presents significant challenges in treatment, requiring a multidisciplinary approach. The cornerstone of therapy for advanced stages is surgical intervention, aimed at complete tumor removal while preserving vital functions and aesthetics as much as possible. Surgical strategies often involve extensive resections, including partial or total removal of affected oral structures like the tongue, jawbone, or palate. This is coupled with neck dissection to address potential lymphatic spread.
The complexity of the surgery often necessitates reconstructive procedures, using grafts and flaps to restore form and function. These techniques have evolved with advances in microvascular surgery, allowing for better aesthetic and functional outcomes.
Postoperative care is crucial, focusing on pain management, nutrition, speech and swallowing rehabilitation, and psychological support. Multimodal therapy, integrating chemotherapy and radiotherapy with surgery, is often employed to enhance outcomes. This comprehensive approach aims not only at prolonging survival but also at improving the quality of life for patients with advanced oral cancer.



Dr. Chingiz RAHIMOV
AZERBAYCAN - AZERBAIJAN

CV

Professor and Chairman of Department of Oral & Maxillofacial Surgery of Azerbaijan Medical University. President of Azerbaijan Society of Oral and Maxillofacial Surgeons. Experience (years): 44 -of hands-on practice ,41- of scientific research and 30 - of teaching experience. Over 150 published articles, of which 38 were added to the international scientific database. Have trained 11 PhD specialists. Councillor from Azerbaijan in EACMFS. Research area: Cranio-maxillofacial reconstructive surgery based on digital technologies; TMJ surgery; Orbital reconstruction, Panfacial trauma management; Head and Neck Oncology; Advanced dental implantology.

ABSTRACT

ORBITAL RECONSTRACTION: state of art

Introduction.
Orbital floor fractures are common within midface fractures and account up to 40%. Their management typically includes restoration of orbital volume and anatomy by grafts or reconstructive materials. However these procedures could be associated malpositioning of implants and inadequate volume restoration. Nowadays implementation of medical rapid prototyping, virtual planning and navigation systems could significantly increase precision of such surgical procedures. Nevertheless application of intraoperative navigation could be associated with intraoperative mistakes related to the fact that surgeon should switch his attention form operating field to 2D monitor of navigation system. On other hand application of mixed reality technology could solve this technical problem. The aim of current study is demonstrate possibilities of application mixed reality technologies in orbital floor reconstruction surgery.

Materials and methods.
Current study included experimental and clinical implementation of holographic technology orbital floor reconstruction. Within experimental part a total number of 10 participants who are residents in the same department and 5 experienced maxillofacial surgeons who are supervisors were added to experiment part of the study. All data and customized software were well documented and then used in single clinical case of orbital floor reconstruction.

Results.
Subjective assessment of plate positioning within experimental part of the study revealed the plate to be positioned properly in 8 cases. Objective assessment one by the means of comparison of virtual and real measurements data showed stable deviation 0.65-1.75 mm with mean deviation 1.525 mm. As result of clinical implementation of MR technology a month later after surgical reconstruction patient showed improvement in ocular mobility as well as reduction of magnitude of diplopia. Postoperative CT scan showed the plate to be laced properly in all coronar, saggital and 3D sections.

Conclusions.
Implementation of mixed reality technology that is supported by virtual computer modeling could significantly improve results of preoperative planning, intraoperative navigation and surgical training. However existing technical limitations within described methods that relates to navigation principles could produce mistakes and errors. Therefore further investigations focused on 6-DOF problem solution could be considered as reasonable way of elimination of listed limitations



Dr. Majeed RANA
ALMANYA - GERMANY

CV

04/2002 Frankfurt Preliminary medical exam, 03/2003 1st part medical exam, 03/2005 2nd part medical exam, 03/2006 3rd part medical exam, 04/2006, State examination human medicine, Johann Wolfgang Goethe University, Frankfurt, 04/2008 Dentistry, Aachen Clinical/professional education: 05/2006 – 07/2007 Training assistant Craniomaxillofacial Surgery Hochtaunuskliniken Bad Homburg Dr. Wolfgang Kater 06/2007 Certificate as Investigator for clinical studies 07/2007 – 07/2008 Trainings assistant Craniomaxillofacial Surgery Bundeswehrzentralkrankenhaus Koblenz Prof. Dr. Dr. Richard Werkmeister, 09/2007 Certificate for Emergency Medical Services, 10/2007 Sub-Speciality Emergency Medicine, 10/2007 Emergency Physician Hochtaunuskliniken Bad Homburg 03/2008 Exam Curriculum Implantologie der LZÄK Hessen 08/2008 – 07/2009 Training assistant Craniomaxillofacial Surgery Universitätsklinikum der RWTH Aachen Prof. Dr. Dr. Dieter Riediger, Since 08/2009, Training assistant Craniomaxillofacial Surgery, Clinic and outpatient clinic for Craniomaxillofacial Surgery, Medical School Hannover, Prof. Dr. Dr. Nils-Claudius Gellrich 04/2010 Qualification for Radiology Protection DVT 08/2010 Qualification for Radiology Protection DVT (Skull, NNH),12/2012 Specialist for Craniomaxillofacial Surgery 04/2013 Specialist for Oral Surgery, 08/2014 Appointment as Senior Physician, 08/2014 Commissioner for visiting physicians, 02/2015 Plastic and Aesthetic Surgery, 04/2015Assistant lecturer (responsible for student's education) Director of Orthognathic, Orbital and Craniosynostosis consultation Senior consultant department of Reconstructive Facial Surgery, 11/2015 Vice director department of Reconstructive Facial Surgery Hannover Medical School, 1/2017 Vice director department of Oral and Maxillofacial and Plastic Facial Surgery University of Hamburg-Eppendorf, 07/2017 Vice director department of Oral and Maxillofacial and Plastic Facial Surgery University of Duesseldorf

ABSTRACT

Aestethical aspects in orthognthic surgery
How to correct facial assymmetries – current concepts – state of the art

Introduction
The benefit of computer-assisted planning in orthognathic surgery, especially in assymetric deformities, has been extensively documented over the last decade. These systems are proved to offer a more secure surgical procedure. Meanwhile some of them enable also a virtual planning of the dental occlusion and splint-less orthognathic surgery. However, the precise fabrication of an accurate patient specific implants is still a challenge. Since these systems do not represent a complete 3D planning software they have to be supplemented by additional software tools and hardware devices. In consequence, the handling of these systems is of experimental nature and the splint-less orthognathic surgery is not feasible in a daily routine. The purpose of this presentation was to demonstrate a novel, user-friendly all in one 3D planning solution for splint-less orthognathic surgery.

Methods
Retrospectively 20 Patients were treated using patient specific implants produced via selective laser melting (KLS-Martin and DePuy Synthes). Primary outcome was to compare the planning was the results. After 6-8-month patient were examined clinically again.

Result
Advantages of maxillary positioning could be examined. Mandible positioning was very time consuming. It could be demonstrated, that the accuracy of 1,5 mm vertical maximum deviation could be achieved.

Conclusion
Regarding the advantages of this user-friendly all in one 3D planning software, this technique will play a major part in orthognathic surgical procedures and will address widespread general methodological solutions in multidisciplinary orthodontic and surgical treatment.



Dr. Mohammad SARTAWI
İNGİLTERE - ENGLAND

CV

I am an International Lecturer with more than 30-year Academic and Clinical Experience: Lecturing widely with more than 300 worldwide lectures and more than 100 Courses, Hands on Workshops and Live Surgery in Jordan, Middle East, Asia, Africaand Europe. Lecturing mainly, on Orthognathic and Cosmetic Surgery i.e (rhinoplasty, oculoplasty, eyebrow lift, face lift, otoplasty, genioplasty, botox and fillers injections), Reconstructive Surgery, Traumatology, War Injuries, Maxillofacial Access to Orbital & Skull base Tumors, Oncology, Reconstructive Surgery and Oral Implantology including Bone Augmentation and Soft Tissue Management for both inexperienced and experienced Dental, Oral and Maxillofacial Surgeons.

ABSTRACT

CRANIOMAXILLOFACIAL RECONSTRUCTION
Reconstruction is required in the following situations:
PART III) Following Pathology; Although the vast majority of orbital Maxillofacial and skull base tumors are benign tumors, they pause a real problem to both the patient and the ophthalmic surgeon ,simply because of its awkward location in the orbit , causing exophthalmos of the eye , limitation of movement & diplopia and may cause bad vision or even blindness due to pressure induced .They can also invade neighbouring structures i.e. the brain , frontal, ethmoid and maxillary sinuses as well as the palate and oro-pharynx causing further damage . Such tumors require radical surgical approach.



Dr. Alexander SCHRAMM
ALMANYA - GERMANY

CV

Born 28th December 1965
1987-1994Medical School, Albert-Ludwigs-University, Freiburg, Germany
1994Medical Thesis (Dr. med.), Albert-Ludwigs-University, Freiburg, Germany
1994-1996Dental School, Albert-Ludwigs-University, Freiburg, Germany
1999Dental Thesis (Dr. med. dent.) at the Albert-Ludwigs-University, Germany
1992- 1996Resident Training, Department of Oral and Maxillofacial Surgery, University Hospital Basel, Switzerland
1996- 2000Specialist training, Department of Oral and Maxillofacial Surgery, University Hospital Freiburg, Germany
2000Specialist examination in Maxillofacial Surgery and Specialist examination in Oral Surgery, Germany
2000 –2004Fellow and Assistant Professor, Department of Oral and Maxillofacial Surgery, University Hospital Freiburg, Germany
2004Specialist examination in Facial Plastic Surgery, Germany
2004"Habilitation" (PhD-Thesis in Computer-assisted Maxillofacial Surgery), Albert-Ludwigs-University, Freiburg, Germany
2004-2007Vicechairman and Associate Professor, Department of Oral and Maxillofacial Surgery, Hannover Medical School, Germany
Since 2007Chairman of the department of Oral, Maxillofacial and Facial Plastic Surgery, Military Hospital Ulm, Germany
Since March 2015Chairman of the department of Oral and Maxillofacial Surgery, University Hospital Ulm, Germany
Since April 2015Professorship in Maxillofacial Surgery, University of Ulm, Germany

ABSTRACT

Title: waferless maxillary positioning and guided mentoplasty
3D-planning planning for a long period of time has not been practiced as part of the surgical routine in the field of orthognathic surgery. This was due to the lack of intraoperative accuracy of any kind of waver used for maxillary positioning due to inaccurate mandibular positioning. This caused decreased acceptance of the use of 3D-planning in orthognathic surgery. Advances in imaging techniques and associated technologies of 3D-printing, especially selective laser melting (SLM) of titanium and titanium alloys, however have led recently to allow waferless maxillary positioning avoiding the inaccurate positioning due to mobile mandibles. After 3D-Simulation of maxillary and mandibular positioning a surgical osteotomy and drill guide is designed for the maxilla and produced using SLM. Additionally, the osteosynthesis is planned customized and fabricated with titanium using the same technique. Intraoperatively after exposing the maxilla the surgical templates is temporary fixed to the maxilla and the osteotomy and the predrilling of all further used screws is performed. After removal of the surgical guide the down fracture of the maxilla is performed and after mobilization the maxilla is positioned and fixed with the customized osteosynthesis material using the predrilled screw holes. The same technique is used to allow guided mentoplasty. We will demonstrate the routine clinical use of this technique and we will demonstrate the values of our study on intraoperative accuracy comparing planning and results in our patients.



Dr. Riccardo TIEGHI
İTALYA - ITALY

CV

Dr. Riccardo Tieghi is Staff Member at the St. Anna University Hospital of Ferrara, Unit of Cranio Maxillofacial Surgery - Center for Orbital Pathology & Surgery.
Author of several publications in National and International Journals, is Reviewer for the Journal of Cranio and Maxillofacial Surgery.
Nominated Executive Adviser to the EACMFS Executive Committee.
General Secretary of the 27th EACMFS Congress in Rome 2024.
Dr. Tieghi has lectured as invited speaker to numerous Seminars, and Congresses.
Member of national and international societies.
He was also visiting Doctor in different Units worldwide: Active Resident at the Universtity of Washington-Seattle (USA), Unit of Plastic and Reconstructive Surgery ; Bruges (Belgium), Maxillofacial Surgery; Freiburg (Germany), Maxillofacial Surgery; Wesseling (Germany) Plastic and Reconstructive Surgery ; New York University (USA)) Plastic and Reconstructive Surgery.
Main fields of interest: Craniofacial surgery, Traumatology, Orthognathic Surgery, Distraction osteogenesis. Current researches involve: distraction osteogenesis, orbital pathology and surgery, endoscopic surgery, fat grafting, stem cells & tissue engineering.
Dr. Tieghi is member of the Italian Association of Maxillofacial Surgery (SICMF), European Association for Cranio and Maxillofacial Surgery (EACMFS), International Society of Craniofacial Surgery (ISCFS).
He is also responsible for promoting Maxillofacial Surgery throughout Europe and Eastern Countries (EACMFS Educational Rolling Programmes).

ABSTRACT

Surgıcal Decompressıon In Tyroıd Eye Dısease.
Guıdelınes And Current Evıdence

Key words: Thyroid, exophthalmos, orbital decompression, eylid surgery, surgical rehabilitation

The Author describe his experience in treating exophthalmos in Endocrine Orbitopathy (Graves disease). A protocol of treatment is finalized according to the different prevalence of the orbital content. General surgical guidelines and an algorithm of treatment are suggested.

Endocrine Orbitopathy (E.O.) (Graves/Basedow disease) is a chronic and multisystemic disorder caused by an autoimmune process, characterized by the presence of antibodies that stimulate a general fibroblastic reaction (thyroid gland and lower extremities), and involves orbital fat tissue and muscles.

Methods

The clinical findings and therapy for the treatment of the exophthalmos, such as changes in extrinsic eye motility, diplopia, optic nerve involvement, and lid retraction, must be analyzed, and the various types of surgical treatment currently available for endocrine ophthalmopathy are evaluated. The aim is to choose the best option to treat each case.

The surgical techniques can be transpalpebral decompression by removal of intraorbital fat, three-wall osseous expansion, and zygomatic osteotomy. Adjunctive procedures are lengthening of the elevator muscle of the upper eyelid, lengthening of the retractor of the lower eyelid, and surgery of the extrinsic muscles to correct diplopia. All these techniques were useful in treating the disease, which is characterized by chronic evolution and, at times, a "malignant" outcome.

Close cooperation among a team of specialists, including Endocrinologist, Ophthalmologist, Neuroradiologist, ENT, Anesthesiologist, and Radiotherapist, is essential to manage and to quantify the postoperative results of this complex disorder.

TAOMS'23

Türk Oral ve Maksillofasiyal Cerrahi Derneği

30. ULUSLARARASI BİLİMSEL KONGRESİ

17-21 KASIM 2023 / GLORIA GOLF RESORT - ANTALYA

CUMHURİYETİMİZİN 100.YILI KUTLU OLSUN

ULUSAL KONUŞMACILAR


Dr. Alper AKTAŞ


Dr. Mehmet ALİ ALTAY


Dr. Belir ATALAY


Dr. Mustafa AYHAN


Dr. Kıvanç BEKTAŞ KAYHAN


Dr. Süleyman BOZKAYA


Dr. Erol CANSIZ


Dr. Derya ÇAKAN


Dr. Gühan DERGİN


Dr. Tuba DEVELİ


Dr. Ümit ERTAŞ


Dr. Tolga GÜLÇİÇEK


Dr. Erdem KILIÇ


Dr. Kerem KILIÇ


Dr. Abdulsamet KUNDAKÇIOĞLU


Dr. Abdullah ÖZEL


Dr. Merva SOLUK TEKKEŞİN


Dr. Emrah SOYLU


Dr. Cem TANYEL


Dr. Ufuk TATLI


Dr. Ayşegül TÜZÜNER


Dr. Sina UÇKAN


Dr. Cem ÜNGÖR



Dr. Alper AKTAŞ

CV

1999 yılında lisans eğitimimi Ankara Üniversitesi Dişhekimliği Fakültesi'nde tamamladım. Aynı yıl Hacettepe Üniversitesi Dişhekimliği Fakültesi ADÇ Cerrahisi AD'da başladığım doktora programını 2005 yılında bitirdim. 4 ay süre ile İsrail Hadassah Üniversitesi'nde gözetmen olarak bulundum. Hala Hacettepe Üniversitesi'nde öğretim üyesi olarak çalışmaktayım. İmplantoloji, patoloji, anestezi alanında lisans ve uzmanlık dersleri vermekteyim.

I graduated from Ankara University, Faculty of Dentistry in 1999. In the same year, I started my Ph.D. programme at Hacettepe University, Faculty of Dentistry, Department of Oral and Maxillofacial Surgery and completed it in 2005. I worked as a supervisor at Hadassah University in Israel for 4 months. I am still working as a faculty member at Hacettepe University. I give undergraduate and postgraduate courses in implantology, pathology and anaesthesia.

ABSTRACT

Oral patolojik lezyonların tedavisinde; hekimin klinik tecrübesi, lezyonun bulunduğu aşama, lezyonun teşhisinde izlenen yol ve literatür bilgilerinin tavsiye ettiği tedavi şekli gibi birçok etken tedavi şeklini ve neticeyi etkilemektedir. Bu sunumda klinisyene tedavi süreci boyunca dikkat edebileceği faktörlerin hatırlatılması amaçlanmıştır.

In the treatment of oral pathological lesions, many factors such as the clinical experience of the clinician, the stage of the lesion, the path followed in diagnosing the lesion and the treatment recommended by the literature information affect the treatment and the outcome. The purpose of this presentation is to remind the clinician of the factors to consider during the treatment process.



Dr. Mehmet ALİ ALTAY

CV

1983 yılında Antalya'da doğdu. Diş hekimliği eğitimini 2008 yılında Hacettepe Üniversitesi Diş Hekimliği Fakültesi'nde tamamladıktan sonra aynı üniversitenin Ağız, Diş ve Çene Cerrahisi Anabilim Dalı'nda doktora eğitimine başladı. 2012 yılında "Düşük yoğunluklu lazer terapisinin, bifosfonatlara bağlı gelişen çene osteonekrozunun tedavisindeki destekleyici rolü" başlıklı tezini savunarak bilim doktoru ünvanını aldı. Aynı yıl içerisinde, Akdeniz Üniversitesi Diş Hekimliği Fakültesi, Ağız, Diş ve Çene Cerrahisi Anabilim Dalı'nda uzman doktor olarak çalışmaya başladı. 2014 yılında Amerika Birleşik Devletleri'nin Cleveland şehrinde, Case Western Reserve Üniversitesi'ne araştırma yapmak ve eğitim almak üzere gitti ve bu üniversitenin Oral ve Maksillofasiyal Cerrahi Departmanı'nda bir yıl süre ile araştırma görevlisi olarak görev yaptı. 2015 yılında Türkiye'ye dönen Dr. Altay, Akdeniz Üniversitesi Ağız, Diş ve Çene Cerrahisi Anabilim Dalı'nda Yardımcı Doçent Doktor ünvanı ile öğretim üyesi olarak çalışmaya başladı. 2018 yılı içerisinde Hollanda'nın Amsterdam şehri Vrije Üniversitesi'nin Oral ve Maksillofasiyal Cerrahi Departmanı'nda ziyaretçi öğretim üyesi olarak bulundu. Dr. Altay 2019 yılında Ağız, Diş ve Çene Cerrahisi Doçenti ünvanını almaya hak kazanmış olup halen Akdeniz Üniversitesi Diş Hekimliği Fakültesi, Ağız, Diş ve Çene Cerrahisi Anabilim Dalı bünyesinde öğretim üyesi olarak görev yapmaktadır. Dr. Altay'ın uluslararası indekslenen dergilerde yayınlanmış otuzun üzerinde çalışması ve uluslararası yayım yapan kitabevlerince basılmış iki branş kitabında bölüm yazarlığı bulunmaktadır. Yanı sıra, birçok branş dergisinde bölüm editör kurulu üyeliği yapmakta ve branş dergilerinde hakemlik görevi üstlenmektedir.

Mehmet Ali Altay was born in Antalya in 1983. Upon finishing his dental education at Hacettepe University in 2008, he started doctoral training at the Department of Oral and Maxillofacial Surgery of the same university. In 2012, Dr. Altay received his PhD degree, defending his doctoral thesis titled "The supportive role of diode laser in the treatment of bisphosphonate related osteonecrosis of jaws". Then, he started working as a specialist at the Department of Oral and Maxillofacial Surgery at Akdeniz University. In 2014, Dr. Altay went to the United States of America to study and to conduct research, and worked for a year as a research fellow at the Department of Oral and Maxillofacial Surgery of Case Western Reserve University in Cleveland, Ohio. Upon his return to Turkey in 2015, Dr. Altay was appointed as an assistant

professor and started working as a faculty member at the Department of Oral and Maxillofacial Surgery at Akdeniz University. He worked as a visiting professor at the Department of Oral and Maxillofacial Surgery at Vrije Universiteit Amsterdam in 2018. Dr. Altay qualified as an associate professor in 2019 and is currently a faculty member at the Department of Oral and Maxillofacial Surgery at Akdeniz University.Dr. Altay authored more than thirty research articles published by internationally indexed journals and two chapters in internationally published reference books. He also serves an editorial board member and reviews for several scientific journals in the field of oral and maxillofacial surgery.

ABSTRACT

Pre-prostetik Amaçla Uygulanan Vestibüloplasti – Sulkoplasti Yöntemlerine Güncel Bir Bakış
İleri düzeyde rezorpsiyona bağlı atrofi çenelerde geleneksel protez kullanımını zorlaştırır. Bu durum sıklıkla, kas ataçmanlarını farklı seviyede konumlandırmayı ve protezin retansiyonunu arttırmayı hedefleyen vestibüloplasti ve sulkoplasti yöntemleriyle giderilir. Yanı sıra; implant destekli rehabilitasyonlar da periimplant bölgede yumuşak dokunun stabilitesi için keratinize diş eti ve alveolar prosesler etrafında yeterli sulkus derinliklerine ihtiyaç duyar. Bu sunumda; farklı amaçlar ve tekniklerle uygulanabilen vestibüloplasti – sulkoplasti yaklaşımlarına olgu örnekleri ve literatür eşliğinde güncel bir bakış sunulması amaçlanmaktadır.

A Contemporary Look at Vestibuloplasty – Sulcoplasty Procedures for Pre-prosthetic Objectives
Advanced resorption complicates prosthetic rehabilitation of atrophic jaws. This condition is often addressed by vestibuloplasty – sulcoplasty procedures that aim positioning of muscle attachments at a different level and thereby increasing retention of the prosthesis. Moreover, implant supported rehabilitation also necessitates adequate sulcus depth and keratinized mucosa around implants for stability of periimplant soft tissues. With case examples and current literature, this presentation aims to convey a contemporary look at vestibuloplasty – sulcoplasty procedures of different techniques and objectives.



Dr. Belir ATALAY

CV

Prof. Dr. Belir Atalay 1976 yılında Zonguldak'ta doğdu. İlk, orta ve lise eğitimini TED Zonguldak Koleji'nde tamamladıktan sonra 1994 yılında İstanbul Üniversitesi Diş Hekimliği Fakültesi'ne girdi. Aynı Fakültenin Ağız ve Diş Çene Cerrahisi Anabilim Dalı'nda 7 yıllık uzmanlık ve doktora eğitimini tamamlamış ve 2006 yılında mezun olmuştur. Dr. Atalay Aralık 2012'de Doçent invanına hak kazanmıştır. 2021 yılında ise Ağız Diş Çene Cerrahisi Profesörlüğüne terfi etmiştir. İstanbul Üniversitesi Diş Hekimliği Fakültesi'nde aynı bölümde akademik karıyerine devam etmektedir. Prof. Dr. Belir Atalay'ın SCI ve SCI-E kapsamında 28 uluslararası ve 8 ulusal makalesi bulunmaktadır. 2 uluslararası bilimsel kitap bölümü ve 2 uluslararası kitap bölümü eleştirisi yazdı. Ulusal Kanser kitabında 1 bölümü vardı. 2 uluslararası ve 1 ulusal dergide hakemlik yapmaktadır. 17 ulusal, 44 uluslararası kongre ve sempozyum katılımı, 28 konferans ve 13 kurs sunumu bulunmaktadır. 864'den fazla alıntısı var. H indeksi 9 ve i10 indeksi 17. Dr. Atalay'ın 2022 yılında 'Yeni Nesil Zigomatik İmplant' isimli 1 adet patenti bulunmaktadır. 2006 yılında ABD Boston TUFTS Üniversitesinde Prof Maria Papageorge ve 2017 UIC Chicago Oral ile gözlemci olarak ameliyat ve klinik katılımı olmuştur. & Çene-yüz cerrahisi koltukları-Prof Michael Miloro. Avrupa Seramik İmplantoloji Derneği-EACIM, Uluslararası Seramik İmplantoloji Akademisi-IAOCI, Avrupa Seramik İmplantoloji Derneği-ESCI, Türk Oral & Maksillofasiyal Cerrahi Derneği, ACBID, Türk Oral Cerrahi Derneği ve ITI üyesidir. Prof. Dr. Belir Atalay evli ve 2 kız çocuğu babasıdır.

Prof. Dr. Belir Atalay was born in 1976 in Zonguldak. After completing his primary, secondary and high school education at TED Zonguldak College, he attended to Istanbul University Faculty of Dentistry in 1994. He completed his 7-year specialization and Phdeducation in the Oral and Maxillofacial Surgery Department of the same Faculty and graduated in 2006. Dr. Atalay was gained the title of Associate Professor in December 2012. In 2021, he was promoted to Professor of Oral and Maxillofacial Surgery. He continues his academic career in the same department at Istanbul University Faculty of Dentistry. Prof. Dr. Belir Atalay has 28 international and 8 national articles within the scope of SCI and SCI-E. He wrote 2 international scientific book chapters and 2 international book chapter reviews. It had 1 chapter in the National Cancer book. He is a referee for 2 international and 1 national journals. There are 17 national and 44 international congress and symposium participations, 28 conferences and 13 course

presentations. It has more than 864 quotes. H index 9 and i10 index 17. Dr. Atalay has 1 patent named 'Next Generation Zygomatic Implant' in 2022. He had surgery and clinical participation as an observer with Prof Maria Papageorge at Boston TUFTS University in the USA in 2006 and UIC Chicago Oral in 2017. & Maxillofacial surgery chairs-Prof Michael Miloro. He is a member of the European Society of Ceramic Implantology-EACIM, International Academy of Ceramic Implantology-IAOCI, European Society of Ceramic Implantology-ESCI, Turkish Society of Oral & Maxillofacial Surgery, ACBID, Turkish Society of Oral Surgery and ITI. prof. Dr. Belli Atalay is married and has two daughters.

ABSTRACT

ZİGOMATİK İMPLANT 1960'lı yıllarda diş hekimliği pratiğine giren implant uygulamaları yıllar içinde gelişirken teknik ve malzeme açısından çeşitlilik göstermiştir. Zigomatik implantlar, posterior maksillada ileri derecede rezorpsiyon bulunan vakalarda dental implantların tek başına yetersiz kalması sonucu geliştirilmiştir. Zigomatik implantlar ile birlikte, dental implant ve sinüs lifting endikasyonu bulunmayan ileri derecede atrofik maksillalarda uygulanacak protezin retansiyonu sağlanarak hastaların rehabilitasyonunun artırılması amaçlanmaktadır. Sistemik veya erken diş kayıpları, periodontal hastalıklar, tümör rezeksiyonu gibi lokal faktörler maksillada ileri seviyede vertikal ve horizontal kemik rezorpsiyonuna yol açabilir. Bu bireylere zigomatik implant uygulaması ile greftleme tekniklerine olan ihtiyaç ortadan kalkmış, komplikasyonlar azalmış ve tedavi süresi kısalmıştır. Zigomatik implantlar doğru teknikle uygulandıkları zaman tedavi başarısı %98'e kadar çıkmakta ve ileri derecede atrofik maksillaya sahip hastalara alternatif bir tedavi seçeneği sunmaktadır.

Implant treatment, which entered the practice of dentistry in the 1960s, has developed over the years and varied in terms of technique and material. Zygomatic implants have been developed as a result of insufficient dental implants alone in cases with advanced resorption of the posterior maxilla. The goal is to enhance the rehabilitation of patients with severely atrophic maxilla, where dental implants and sinus lifting procedures are not indicated, by ensuring the retention of the prosthesis. Zygomatic implants have eliminated the need for grafting techniques in individuals with vertical and horizontal bone resorption in the maxilla due to systemic factors or local ones such as early tooth loss, periodontal diseases or tumor resection. This has reduced complications and shortened the duration of treatment. When applied with the correct technique, zygomatic implants can achieve a treatment success rate of up to 98%, providing an alternative treatment option for patients with severely atrophic maxilla.



Dr. Mustafa AYHAN

CV

2011 yılından beri İstanbul Üniversitesi Diş Hekimliği Fakültesi'nde görev yapmaktayım. Temel ilgi alanlarım arasında oral cerrahi, oral implantoloji, ortognatik cerrahi, travma, çenelerin kist ve tümörleri, subperiostal custom-made implantlar yer almaktadır. Bu alanlarda çeşitli uluslararası dergilerde çalışmalarım bulunmaktadır. Türk oral maksillofasial cerrahi derneği (TAOMS) üyesiyim.

I have been working at Istanbul University Faculty of Dentistry since 2011. My main areas of interest are oral surgery, oral implantology, orthognathic surgery, trauma, cysts and tumors of the jaws, custom-made implants. I have studies in various international journals in these fields. I am a member of Turkish Association of Oral and Maxillofacial Surgery.

ABSTRACT

ESKİ DOSTUN GERİ DÖNÜŞÜ: SUBPERİOSTAL İMPLANTLAR İleri derecede kemik erimesi olan hastaların estetik ve fonksiyonel olarak rekonstrüksiyonu oral cerrahinin halen tartışmalı konularından birisidir. Son yıllarda ciddi kemik erimesi olan vakaların kişiye özel subperiostal implantlar kullanılarak rehabilitasyonu öne çıkmaktadır. Aslında subperiostal implantların kullanımı 1940'lı yıllara kadar geriye gitmektedir. Ancak yıllarca başarılı bir şekilde kullanılan subperiostal implantlar; üretim sürecinin karmaşıklığı, rezidüel kemik ölçüsünün alımındaki zorluklar (doğrudan kemik ölçümü) ve protez uyumundaki başarısızlıklar nedeniyle bir süre sonra yerini Branemark tarafından önerilen endoosseöz implantlara bıraktılar. Bilindiği gibi ileri kemik erimesi olan vakalarda endeossoz implantların kullanımı öncesinde iliak greft yada otojen greftleme gibi çeşitli ogmentasyon teknikleri kullanılmakta yada zigoma implantlarından faydalanılmaktadır. İliak greftleme yöntemi ile çene kemiklerinin rekonstrüksiyonu başarılı bir yöntem olmasına rağmen,

tedavi süresinin uzun olması, geçici protez kullanımının olanaksızlığı, ikinci bir cerrahi saha olması, hastanın bir müddet yürüme zorlukları çekmesi gibi bazı dezavantajlara sahiptir. Zigoma implantları ile yapılan rekonstrüksiyon vakalarında ise hastaların protezleriyle ilgili yakınmaları olmaktadır. Ayrıca zigoma implantlarından kaynaklanan enfeksiyonlar ciddi oro-antral boşlukların oluşmasına neden olabilmektedir. Günümüzde digital teknolojinin gelişmesi ve birçok alanda yaygınlık kazanmasıyla kemikle son derece uyumlu olan kişiye özel titanyum implantlar yapmak mümkündür. Kişiye özel olarak tasarlanabilen bu implantlar, üst çenenin destek noktalarına uygun vidalar kullanılarak sabitlenmekte ve multiunit abutmentlar ile hastanın protetik yüklemesi kısa bir sürede yapılabilmektedir. Bu durum otojen yada iliak uygulamaları sonrası uzun bekleme sürelerini kısalttığından dolayı custom implantlara ciddi avantajlar getirmektedir. Ancak üretiminden ve uygulamasından kaynaklanan bazı aksaklıklar sebebi ile çeşitli komplikasyonlarla da karşılaşılmaktadır. Sunumunda kişiye özel subperisotal implantların kullanım endikasyonları ve avantajları ile ilgili teorik çerçeve ortaya koymayı ve şimdiye kadar elde ettiğimiz tecrübe ışığında yaşadığımız çeşitli komplikasyonları tartışmayı amaçlıyoruz.

THE OLD FRIEND RETURNS: SUBPERIOSTAL IMPLANTS

Aesthetic and functional reconstruction of patients with advanced osteoporosis is still one of the controversial issues of oral surgery. In recent years, rehabilitation of cases with severe osteoporosis using personalized subperiosteal implants has come to the fore. In fact, the use of subperiosteal implants goes back to the 1940s. However, subperiosteal implants that have been used successfully for years; Due to the complexity of the manufacturing process, difficulties in obtaining residual bone measurement (direct bone measurement) and failures in prosthesis fit, they were eventually replaced by the endoosseous implants proposed by Branemark. As it is known, in cases with advanced bone resorption, various augmentation techniques such as iliac graft or autogenous grafting are used or zygoma implants are used before the use of endoosseous implants. Although the reconstruction of the jaw bones with the iliac grafting method is a successful method, it has some disadvantages such as the long treatment period; the impossibility of using a temporary prosthesis, having a second surgical site, and the patient's walking difficulties for a while. In cases of reconstruction with zygoma implants, patients have complaints about their prosthesis. In addition, infections from zygoma implants can cause severe oro-antral spaces. Today, with the development of digital technology and its prevalence in many areas, it is possible to make personalized titanium implants that are highly compatible with bone. These implants, which can be designed individually, are fixed to the support points of the upper jaw using appropriate screws, and prosthetic loading of the patient can be performed in a short time with multi-unit abutments. This situation brings serious advantages to custom implants as it shortens the long waiting times after autogenous or iliac applications. However, due to some problems arising from its production and application, various complications are also encountered. In this presentation, we aim to present the theoretical framework regarding the indications and advantages of personalized subperisotal implants and to discuss the various complications we have experienced in the light of our experience so far.



Dr. Kıvanç BEKTAŞ KAYHAN

CV

İstanbul Üniversitesi Diş Hekimliği Fakültesi'nden 2000 yılında mezun oldu. Aynı yıl İstanbul Üniversitesi Diş Hekimliği Fakültesi Ağız, Diş, Çene Hastalıkları ve Cerrahisi Anabilim Dalında doktora programına kabul edildi. 2006 yılında 'Oral Skuamöz Hücreli Karsinoma Hastalarında L-myc Gen Polimorfizminin Araştırılması' adlı tezini sunarak Dr. Med Dent ünvanını aldı. Aynı anabilim dalında çalışmalarına devam ederek 2013 yılında Doçent Doktor unvanını aldı. Yerli ve yabancı dergilerde 70'den fazla makalesi ve uluslararası bilim kuruluşlarından kendisine verilen 2 adet bilim ödülü bulunmaktadır. Halen çalışmalarına İstanbul Üniversitesi'nde Ağız, Diş, Çene Cerrahisi Anabilim Dalında devam etmektedir. AÇBİD yönetim kurulu üyeliği, ISOO (International Society of Oral Oncology) yönetim kurulu üyeliği yanısıra Mayıs 2023 tarihinden itibaren İstanbul Üniversitesi Diş Hekimliği Fakültesi Dekan Yardımcısı olarak çalışmalarına devam etmektedir.

Graduated from Istanbul University Faculty of Dentistry in 2000. In the same year, she was accepted to the doctoral program at Istanbul University Faculty of Dentistry, Department of Oral and Maxillofacial Diseases and Surgery. In 2006, she presented his thesis titled 'Investigation of L-myc Gene Polymorphism in Oral Squamous Cell Carcinoma Patients'. She has more than 70 articles in scientific journals and 2 science awards given to her by international scientific organizations. She currently continues her studies at Istanbul University, Department of Oral and Maxillofacial Surgery. In addition to being a board member of AÇBİD and a board member of ISOO (International Society of Oral Oncology), she continues to work as the Vice Dean of Istanbul University Faculty of Dentistry.

ABSTRACT

KANSER HASTALARINDA DENTAL İMPLANTLARIN SAĞKALIMI

Kanser hastalarında, özellikle baş-boyun kanseri nedeniyle radyoterapi gören popülasyonda dental ve oral komplikasyonlar çok sık karşımıza çıkmaktadır. Erken dönemde mukozitler, ağız kuruluğu ön plandayken, ileri dönemde trismus, ağız kuruluğu, osteoradyonekroz hastaların yaşam kalitesini etkilemektedir. Bu yan etkilere bağlı olarak daha sık diş kayıpları yaşanmakta ve dental implantlara duyulan ihtiyaç da dolasıyla artmaktadır. Bu hastaların birçoğu için dental implantlar etkili bir rehabilitasyon aracıdır ancak radyasyon, tedavinin sonucunu etkileyebilecek benzersiz zorluklara da neden olur. Bu sunumda kanser hastalarında, özellikle baş-boyun kanseri nedeniyle radyoterapi görmüş hastalarda dental implantların sağkalımını etkileyen faktörler ve dental implantların cerrahisi sırasında ve uzun dönem takibinde dikkat edilmesi gereken konular tartışılacaktır.

SURVIVAL OF DENTAL IMPLANTS IN CANCER PATIENTS

Dental and oral complications are very common in cancer patients, especially in the population receiving radiotherapy for head and neck cancer. While mucositis and dry mouth are prominent in the early period, trismus, dry mouth, and osteoradionecrosis affect the quality of life of patients in the later stages. Due to these side effects, tooth loss occurs more frequently and the need for dental implants increases. For many of these patients, dental implants are an effective rehabilitation tool, but radiation also poses unique challenges that can affect the outcome of treatment. In this presentation, factors affecting the survival of dental implants in cancer patients, especially patients who have received radiotherapy for head and neck cancer, and issues that should be taken into consideration during surgery and long-term follow-up of dental implants will be discussed.



Dr. Süleyman BOZKAYA

CV

Prof. Dr. Süleyman BOZKAYA, 1976 yılında Bolvadin/ AFYON'da doğmuştur. İlk Orta ve Lise eğitimini Bolvadin'de tamamlamış olup 1992 yılında Gazi Üniversitesi Diş Hekimliği Fakültesi'nde lisans eğitimine başlamıştır. 1997 yılında lisans eğitimini tamamlamış ve aynı fakültede Ağız, Diş Çene Hastalıkları ve Cerrahisi Anabilim Dalı'nda Doktora eğitimine başlamıştır. 2005 Yılında "Deproteinize ve Demineralize Kemik Greftlerinin Kemik İyileşmesi Üzerine Etkilerinin Deneysel Olarak İncelenmesi" konulu Doktora Tezini sunarak aynı bölümde Dr. Arş. Gör olarak 2011 yılına kadar görev yapmıştır. 2011 yılında Öğr Gör. Kadrosuna atanmış 2013 yılında ise Yrd. Doç. Kadrosuna atanmıştır. 2015 yılında Doçent ünvanı almış olup Temmuz 2020'ye kadar aynı Anabilim Dalı'nda çalışmalarına devam etmiştir. 24.08.2020 - 01.04.2022 yılları arasında Dokuz Eylül Üniversitesi Diş Hekimliği Fakültesi'nde çalışmalarda bulunmuştur. Ekim 2022 tarihinde Profesör ünvanı almış olup halen İstanbul Sağlık ve Teknoloji Üniversitesi Diş Hekimliği Fakültesi'nde çalışmalarına devam etmektedir. Türk Oral ve Maksillofasiyal Cerrahi Derneği ve International Team for Implantology (ITI) derneklerine üyelikleri bulunmaktadır. 2011 yılından itibaren ITI Fellow olarak, ITI Türkiye & Azerbeycan Section'ında görev yapmaktadır. İleri implant cerrahisi ve kret augmentasyon tekniklerine yönelik cerrahi uygulamaları ilgi alanları arasındadır. Prof. Dr. Süleyman BOZKAYA, evli ve iki çocuk babasıdır.

Prof. Dr. Süleyman BOZKAYA was born in 1976 in Afyonkarahisar. He finished Bolvadin High School in Afyonkarahisar and started his undergraduate education at Gazi University Faculty of Dentistry in 1992. He completed his undergraduate studies in 1997 and started his Ph.D. education at the Department of Oral and Maxillofacial Surgery in the same faculty. He presented his Ph.D. thesis entitled "Experimental Investigation of the Effects of Deproteinized and Demineralized Bone Grafts on Bone Healing" in 2005 and served as Lecturer in the same department until 2011. He was appointed as Assistant Professor in 2013. He has received the Associate Professor degree in 2015 and continued to work in the same department until July 2020. Between 24.08.2020 - 01.04.2022, he worked at Dokuz Eylul University Faculty of Dentistry. He received the title of Professor in October 2022 and continues his studies at Istanbul Health and Technology University Faculty of Dentistry.He is a Fellow of The International Team for Implantology (ITI) since 2011, and a member of The Turkish Association of Oral and Maxillofacial Surgery. Dr. BOZKAYA is married and father of two children. His areas of special interest are surgical applications for advanced implant surgery and alveolar ridge augmentation techniques.

ABSTRACT

Diş hekimliğinde implantların kullanımı 1960'ların başlarında artıp protetik işlemlerde yaygın olarak kullanılmaya başlandığından beri, bu konudaki teknikler ve olası uygulamalarda bir hayli ilerleme kaydedilmiştir. Son 30 yılda, alveoler kretteki kemik defektlerinin rekonstrüksiyonu için otojen, allojenik ve alloplastik kemik greftleri gibi çeşitli materyaller ve farklı teknikler tavsiye edilmiştir. Her ne kadar çeşitli materyallerde ve YKR tekniklerinde elde edilen gelişim; bilimsel araştırma ve klinik uygulamalar boyutunda üst bir seviyeye ulaştıysa da bu yöntemlerin öngörülebilir prognozları "Altın Standart" olarak da kabul edilen otojen kemik uygulamalarına kıyasla oldukça sınırlıdır. Khoury, 2007'de alveoler kret defektlerinin greftlenmesi için yeni bir yöntem ortaya koymuştur. Bu teknik, ramustan elde edilen ince kortikal kemik kabuklarının "sandviç" şeklinde kullanılmasını ve kortikal kemik kabuklarının arasının aynı sahadan elde edilen kansellöz kemikle doldurulmasını tarif etmektedir. İnce kortikal kemik kabukları rezidüel kemiğin lateralinde yer alacak şekilde konumlandırılır, sonra kabuk ve rezidüel alveoler kemiğin arası partikül kemik ile doldurulur. Kabuklar doğal bariyer olarak görev yapar ve yumuşak dokunun greft sahasına invaze olmasını engeller. İntraoral otojen kemik greftleri kullanılarak yapılan Shell Tekniği, alveoler kretin şiddetli horizontal ve vertikal defektlerinin öngörülebilir rekonstrüksiyonunu mümkün kılmıştır. Bunun yanı sıra, implant çevresindeki kemiğin uzun dönem stabilitesi ve implant başarı oranlarında artışlar bildirilmiştir. Son araştırmalar, organik ve inorganik bileşimler açısından kemiğe benzerliğinden dolayı alternatif bir otojen greft materyali olarak dentine odaklanmıştır. Bu sunumda, dentin greftlerinin farklı greftleme protokollerinde ve özellikle Shell tekniğinde neden, nasıl, ne zaman, nerede kullanılabileceği konusunda bilgiler verilecektir.

Since implant dentistry became a common prosthetic procedure in the early 1960s, the techniques and possible applications, especially in the augmentative field, have improved. During the last 30 years, different techniques and materials have been recommended for the reconstruction of bony defects of alveolar crest, such as autogenous, allogenic or alloplastic bone grafts. Although the evolution of alloplastic and allogenic materials and guided bone regeneration techniques have reached a high level of scientific research and clinical application, the predictable prognosis of these techniques is still limited in comparison to autogenous bone, also considered "Gold Standard". Khoury introduced a new method for grafting ridge defects in 2007. This technique involved using thin cortical bony shells harvested from the ramus, and filling between these bone shells, in a 'sandwich' type manner, with cancellous bone harvested from the same site. Thin cortical bony shells are placed laterally to the residual bone and the space between the shell and the residual alveolar crest is filled with particulate bone. The shells serve as a natural barrier and prevent the in-growth of soft tissue. The shell technique using intraoral autogenous bone grafts has enabled predictable reconstruction of severe horizontal and vertical defects of the alveolar ridge; and long-term stability of the bone around the implant, and high rates of implant survival have been reported. Recent research has focused on dentin as an alternative autogenous graft material due to its similarity to bone in organic and inorganic compositions. In this presentation; why, how, when and where dentin grafts can be used in different grafting protocols, especially the Shell technique will be discussed under the light of the current literature.



Dr. Erol CANSIZ

CV

Erol Cansız 1983 yılında İstanbul'da doğdu. Marmara Üniversitesi Diş Hekimliği Fakültesinden mezun olduktan sonra uzmanlık eğitimini İstanbul Üniversitesi Diş Hekimliği Fakültesi Ağız Diş ve Çene Cerrahisi Anabilim Dalında tamamladı ve aynı bölümde yardımcı doçent ünvanıyla öğretim üyesi oldu. Baş ve boyun cerrahisi alanında eğitim almak amacıyla İstanbul Üniversitesi, Cerrahpaşa Tıp Fakültesi, Kulak Burun Boğaz Anabilim Dalı'nda altı ay süreyle çalıştı. Maksillofasiyal cerrahi alanındaki bilgi ve tecrübesini arttırmak amacıyla Almanya Osnabruck'de, Clinicum Osnabruck Maksillofasiyal Cerrahi Departmanı'nda ve İngiltere Londra'da, St.Georges Medical University Maksillofasiyal Cerrahi Departmanı'nda görev aldı. 2019 yılında Ağız Diş ve Çene Cerrahisi Doçenti Ünvanı'nı alan Erol CANSIZ, 2022 yılında Bezmialem Vakıf Üniversitesi Tıp Fakültesinden mezun oldu. Erol CANSIZ 2019 yılından beri İstanbul Üniversitesi Tıp Fakültesi Ağız Yüz ve Çene Cerrahisi Anabilim Dalında ve ek görevle İstanbul Üniversitesi Dişhekimliği Fakültesi Ağız Diş ve Çene Cerrahisi Anabilim Dalında akademik ve klinik çalışmalarına devam etmektedir.

He was born in Istanbul in 1983. After he graduated from Marmara University Faculty of Dentistry (Istanbul) he finished his specialty training at Istanbul University Faculty of Dentistry (Istanbul), Oral and Maxillofacial Surgery Department and became a faculty member in the same department. In 2015 in order to improve his knowledge and experience on maxillofacial surgery he worked for six months in Istanbul University, Cerrahpasa Faculty of Medicine, Department of Otorhinolaryngology. Also he worked in Osnabruck, Germany, at Clinicum Osnabruck Department of Maxillofacial Surgery, and in London, England, at St.Georges Medical University Department of Maxillofacial Surgery. In 2022 he graduated from Bezmialem Foundation University, Faculty of Medicine and he had medical degree. In August 2019, he received the title of Associate Professor in Oral and Maxillofacial Surgery. Erol CANSIZ has been working in the Department of Oral and Maxillofacial Surgery of Istanbul University Faculty of Medicine since 2019 and with an additional task at the Department of Oral and Maxillofacial Surgery of Istanbul University Faculty of Dentistry, academically and clinically.

ABSTRACT

Transvers ortognatik uyumsuzlukların tedavisi amacıyla pek çok tedavi yaklaşımı kullanılabilir. Bu sunumda transvers uyumsuzlukların tedavisi amacıyla kullanılan çok parçalı osteotomi teknikleri açıklanacak ve bu tekniklerinin avantaj ve dezavantajları irdelenecektir.

Many treatment approaches can be used for the treatment of transverse orthognathic incompatibilities. In this presentation, multi-segmental osteotomy techniques used for the treatment of transverse orthognatic discripancies will be described and the advantages and disadvantages of these techniques will be discussed.



Dr. Derya ÇAKAN

CV

Dr.Derya Germeç Çakan, 1999 yılında Hacettepe Üniversitesi Diş Hekimliği Fakültesi'nden mezun olduktan sonra yine Hacettepe Üniversitesi Ortodonti Anabilim Dalı'nda doktorasını tamamladı. 2005 yılından beri Yeditepe Üniversitesi Diş Hekimliği Fakültesi'nde öğretim üyesi olarak çalışmaktadır ve Ortodonti Anabilim Dalı başkanıdır. 2015 yılında ABD'de Seattle Çocuk Hastanesi Kraniyofasiyal Merkezi'nde gözlemci olarak bulunmuştur.
İlgi alanları arasında interdisipliner tedaviler ve dudak damak yarıkları ve kraniyofasiyal anomalilerin tedavileri yer almaktadır. Ulusal ve uluslararası dergilerde yayımlanmış makaleleri ve Springer tarafından basılmış Esthetic and Functional Management of Diastema adlı kitapta bölüm yazarlıkları vardır.
Türk ve Avrupa Ortodonti Derneği ile Dudak Damak Yarıkları Derneği üyesidir. Türk Ortodonti Derneği Başkanıdır.

Dr.Derya Germeç Çakan graduated from Hacettepe University, Faculty of Dentistry in 1999 and completed her PhD in orthodontics in 2005. Since she has been working as Professor in Yeditepe University Department of Orthodontics and maintaining Craniofacial Orthodontics Clinic. She visited Seattle Children's Hospital Craniofacial Center as an observer in 2015. Her principle areas of interest are cleft palate, craniofacial anomalies and interdisciplinary treatments. She published several clinical and research articles in national and international journals and wrote chapters in Esthetic and Functional Management of Diastema, Springer International Publishing. She is a member of Turkish and European Orthodontic Society and Turkish Cleft Lip and Palate Association. She is the President of Turkish Orthodontic Society.

ABSTRACT

ORTOGNATIK CERRAHI ÖNCESI PLANLAMANIN ÖNEMI

Ortognatik cerrahi gerektiren şiddetli maloklüzyonların tedavisinde hedefler tedavi başında belirlenir. Bu tedavi hedeflerine ulaşmak için cerrahi öncesi planlama büyük önem taşımaktadır. Güncel yaklaşımda planlama sadece kapanış ilişkisine değil, yüz ve havayolu temeline dayandırılmaktadır. Kapanış, tedavi ihtiyacı varlığını belirlerken, yüz tedavi tipini belirlemektedir. Havayolu ise mutlaka korunmalı ve/veya iyileştirilmelidir. Bu konuşmada, bu temellere bağlı kalarak ortodontik hazırlık ve ortognatik cerrahi planlaması anlatılacaktır.

THE IMPORTANCE OF PLANNING IN ORTHOGNATHIC SURGERY

The treatment goals of severe malocclusions necessitating orthognathic surgery should be set at the beginning of treatment. Planning in orthognathic surgery is of utmost importance to reach these goals. In the contemporary approach, planning does not only rely on the bite, but also on the face and the airway. The bite indicates the treatment need whereas the face indicates the type of treatment. The airway should be preserved and/or improved. This lecture will focus on orthodontic preparation and orthognathic surgical planning based on face, airway and bite.



Dr. Gühan DERGİN

CV

Dr. Gühan Dergin 1973 yılında İzmit'te doğdu. 1999 yılında Marmara Üniversitesi Diş Hekimliği Fakültesi'nden mezun oldu. Aynı yıl Marmara Üniversitesi Diş Hekimliği Fakültesi'nde Ağız, Diş ve Çene Cerrahisi ihtisasına başladı ve implant osseointegrasyon konulu tezi ile 2006 yılında doktorasını aldı. 2005 yılında ABD'de Kuzey Karolina Üniversitesi Diş Hekimliği Fakültesi Ağız, Diş ve Çene Cerrahisi Anabilim Dalı'nda davetli doktor olarak çalıştı. 2009 yılında yardımcı doçent, 2013 yılında doçent ve 2020 yılında profesör oldu. Dr. Gühan Dergin halen Marmara Üniversitesi Diş Hekimliği Fakültesi Ağız, Diş ve Çene Cerrahisi Anabilim Dalı Başkanı olarak akademik kariyerine devam ederken aynı zamanda Ağız, Diş ve Çene Cerrahisi Derneği (ACBID) yönetim kurulu üyeliğini yürütmektedir. Dr. Dergin, birçok ulusal ve uluslararası kongrelerde davetli konuşmacı olarak bulunmuş, kurslar ve eğitimler düzenlemiştir. Kendisinin uluslararası ve ulusal bilimsel dergilerde çok sayıda makalesi ve kitaplarda bölümleri bulunmaktadır.

Prof. Dr. Guhan Dergin was born in 1973 in Izmit, Turkey. He graduated from Marmara University Faculty of Dentistry in 1999. He completed his specialty of OMFS surgery in Marmara University Faculty of Dentistry obtained his PhD degree in 2006. In 2005, he was invited as a visiting doctor in the Oral and Maxillofacial Surgery Department of the University of North Carolina, USA, where he went on a scholarship. Dr. Guhan still continues his academic career as a head of the department of Oral& Maxillofacial surgery in Marmara University, Faculty of Dentistry. Profesor has given invited lectures and courses at national and international congresses. Also he is in the board of drectors of Association of Oral &Maxillofacial Surgery (ACBID). He has many articles in international and national scientific journals and chapters in books

ABSTRACT

Atrofik alveolar kretler, implant rehabilitasyonu sınırlayan önemli faktörlerden biri olmuştur. Yatay kemik defektlerinin onarımı için farklı kemik greftleri ve çok sayıda cerrahi tedavi yaklaşımı önerilmiştir. Bu tedavilerin bir kısmı uzun bir remodeling süresine ve yüksek rezorpsiyon oranlarına sahiptir. Diğer bir kısım greflemeler ise kaliteli ve yeterli kemik hacmini oluşturmak için sınırlı kapasiteye sahiptir. Bu eğitim Box-Split ogmentasyon tekniğinin, klinik örneklerle, hacimden ziyade nitelik ve niceliği dikkate alarak biyo-mimetik kemik oluşturmaya odaklanan uygulamalı ve teorik hızlandırılmış bir kurstur.

Atrophic alveolar crest has long been a major challenge for the implant rehabilitation. Numerous treatment approaches, with different bone grafts and surgical technique have been proposed to overcome horizontal bone defects. Some have a long remodeling time, some have high resorption rates, and the other some are insufficient to form quality and sufficient bone. This hands-on & lecture discus the effectiveness of Box- Split augmentation techniques and mainly focus on creating biomimetic bone considering the quality and quantity rather than a volume around the dental implant, with clinical examples



Dr. Tuba DEVELİ

CV

Dr. Öğr. Üyesi Tuba Develi 2008 yılında İstanbul Üniversitesi Diş Hekimliği Fakültesi'nden mezun olduktan sonra doktora ve uzmanlık eğitimini 2009-2013 yılları arasında Başkent Üniversitesi, Diş hekimliği Fakültesi Ağız Diş ve Çene Cerrahisi Anabilim Dalı'nda tamamlamış ve bilim doktoru unvanını kazanmıştır. 2014 yılında İstanbul Medipol Üniversitesi Diş Hekimliği Fakültesi'nde öğretim üyesi olarak çalışmaya başlamış ve halen görevini sürdürmektedir. Birçok ulusal ve uluslararası hakemli dergilerde yayımlanmış yayını mevcuttur.

Assistant Professor Tuba Develi has graduated from Istanbul University School of Dentistry in 2008. After her graduation, she completed her doctorate and specialtytraining at Baskent University Department of Oral and Maxillofacial Surgery between2009-2013 and assumed the title of Phd. As of 2014, she is working in Istanbul MedipolUniversity Schoolof Dentistry as an Ass. Professor. She has papers published in nationaland international peer-reviewed journals.

ABSTRACT

Günümüzde alt yüz, çene ve gülüş estetiği, fasial harmoninin sağlanmasında önem kazanmıştır. Gülüş dizaynı prensiplerinin ve çene cerrahisi uygulamalarının minimal invaziv perioral estetik prosedürlerle kombine edilmesi ideal sonuçları elde etmede yardımcıdır. Bu workshopun amacı Botulinum Toksin A ve Hyaloronik Asit dolgularının alt yüz bölgesinin tedavilerinde kullanımının temellerini öğrenmektir. Bu temel üzerinden başlıca hedefimiz gülüş estetiği, yumuşak dokunun daha genç ve dinamik bir görünüme kavuşturulması, kas iskelet sistemini rehabilite etmek, ortognatik cerrahi gibi prosedürlere de ek ve tamamlayıcı olarak fasiyal harmoniyi sağlamaktır. Bu amaçla, klinik ipuçları ve püf noktaları içeren uygulamalar hasta üzerinde tüm ayrıntılarıyla gösterilecektir

Nowadays, lower face, jaw and smile esthetics has gained importance to achievefacial harmony. Smile design principles and maxillofacial surgery procedurescombined with minimally invasive perioral esthetic procedures are helpful to achieveideal results. The aim of this workshop is to acknowledge the principles of Botulinumtoxin A and Hyaluronic acid filler applications in lower face area treatments. From thisfundamental ackowledgement, our main goal is, smile esthetics, young and dynamiclook of soft tissues, musculoskeletal system rehabilitation and adjuvant to prosedureslike orthognathic surgery in order to achieve facial harmony. For this purpose, applications on patients, including clinical hints and tips, will be taught in detail.



Dr. Ümit ERTAŞ

CV

Ümit Ertaş Atatürk Üniversitesi Diş Hekimliği Fakültesinde profesör olarak görev yapmaktadır. Ağız, Diş ve Çene cerrahisi bölümünde anabilim dalı başkanlığı görevini yürütmektedir. Ayrıca 2019 yılında kurduğu Atatürk Üniversitesi Sağlık Uygulama Merkezinde Maksillo-fasiyal servisinin başkanlığını yapmaktadır. Ertaş, lisans eğitimini 1994 yılında Atatürk Üniversitesi Diş Hekimliği Fakültesi'nde tamamladı. Mezun olduktan sonra 1995 yılında Ağız Diş Çene Cerrahisi Anabilim Dalı'nda lisansüstü eğitimine başladı. 1999 yılında doktora derecesini aldı, aynı yıl yardımcı doçent oldu. 2005 yılında doçent, 2010 yılında profesör ünvanına atanan Dr. Ertaş'ın ağız ve çene cerrahisi konusunda uluslararası ve ulusal yayınlanmış çok sayıda makalesi ve çok sayıda uluslararası ve ulusal sunumları bulunmaktadır. İlgi alanları; ortognatik cerrahi, dudak damak yarığı cerrahisi, maksillofasiyal travmatoloji, TME bozuklukları ve cerrahisi ve dental implantoloji.

Dr. Ertaş is professor in Ataturk University Faculty of Dentistry. He is the head of the Department of Oral, Dental and Maxillofacial Surgery. He is also the head of the Maxillo-facial service at Atatürk University Health Practice Center, which he founded in 2019. Dr. Ertaş finished undergraduate education at Ataturk University Faculty of Dentistry in 1994. After graduation, he started postgraduate education in Department of Oral and Maxillofacial Surgery in 1995. He has obtained doctorate degree in 1999, in the same year, became an assistant professor. Dr. Ertaş appointed as an associated professor in 2005 and as a professor in 2010. He has many international and national published articles and he has made numerous international and national presantations about oral and maxillofacial surgery. His interests are; orthognatic surgery, cleft lip and palate surgery, maxillofacial traumatology, TMJ disorders and surgery, and dental implantology.

ABSTRACT

ORAL & MAXILLOFACIAL PATHOLOGY

Ağız boşluğu içinde görülen kanserler (oral kanserler) diş hekimlerinin teşhis ve hatta tedavisinin de bir parçası olduğu bir hastalık grubudur. Malign neoplazmlar arasında yer alan önemli morbidite ve mortalite nedenlerinden biridir. Tüm dünyada en sık izlenen altıncı kanser olduğu bildirilen oral kanserlerin, tüm vücut kanserlerinin yaklaşık %2-4'ünü oluşturduğu bildirilmiştir. Skuamöz hüceli karsinom ağız kanserlerinin büyük bir bölümünü oluşturur(%90). Bunun dışında; Epidermoid karsinomlar, Sarkomlar, Melanomalar, Minör tükürük bezlerinin tümörleri ,Lenfomlar, Metastatik tümörler ve Multipl miyelom gibi kanserler görülür. Agresif tümörlere baktığımızda; Ameloblastoma, genellikle çene kemiğinde bulunan iyi huylu bir odontojenik tümördür. Tümör, diş germinin artık epitelinden, odontojenik kistlerin epitelinden, tabakalı skuamöz epitelden ve mine organının epitelinden kaynaklanır. Ağızdaki tümörlerin yaklaşık %1'ini temsil eder. Agresif Tümörlerin Etyolojisine bakıldığında; Ameloblastomanın etyolojisi tam olarak bilinmemektedir. İnflamasyon, kronik travma, yetersiz beslenme, vitamin eksikliği gibi farklı mekanizmalar ve HPV ile olası bir ilişki sürecin tetikleyicileri olarak tanımlanmıştır. Bunun dışında agresif tümörlere; clear cell(şeffaf hücreli) odontojenik tümör ve mikzom örnek verilebilir. Oral kanserlerin etyilojisi ve risk faktörlerine bakıldığında; Sigara ve alkol, Güneydoğu Asyada bölgesinde 'Betel yaprağı', Human papillom virüs(HPV), HIV, Plummer-Vinson sendromu, Fankoni anemisi, Liken planusun atrofik ve eroziv tipleri, Kronik aktinik maruziyyet ve Genetik yatkınlık gibi etkenler görülmektedir. Tedavilerinde ilk öncelik olarak cerrahi tedavi uygulanır. Günümüzde, tümörleri çıkarırken mümkün olduğunca ağız boşluğunun normal yapısını ve normal fonksiyonunu korumaya çalışarak daha az invaziv işlemler yapılmaktadır.Radyoterapi ve Kemoterapi gerekliliği halinde tedavide büyük öneme sahiptirler.

Cancers in the oral cavity (oral cancers) are a group of diseases that dentists are a part of diagnosis and even treatment. It is one of the important causes of morbidity and mortality among malignant neoplasms. Oral cancers, which are reported to be the sixth most common cancer worldwide, have been reported to constitute approximately 2-4% of all body cancers. Squamous cellular carcinoma constitutes the majority of oral cancers (90%). Except this; Cancers such as Epidermoid carcinomas, Sarcomas, Melanomas, Minor salivary gland tumors, Lymphomas, Metastatic tumors and Multiple myeloma are seen.When we look at aggressive tumors; Ameloblastoma is a benign odontogenic tumor usually found in the jawbone. The tumor arises from the residual epithelium of the tooth germ, the epithelium of odontogenic cysts, the stratified squamous epithelium, and the epithelium of the enamel organ. It represents about 1% of tumors in the mouth. Considering the Etiology of Aggressive Tumors; The etiology of ameloblastoma is not known exactly. Different mechanisms such as inflammation, chronic trauma, malnutrition, vitamin deficiency and a possible association with HPV have been identified as triggers of the process. Apart from this,

aggressive tumors; clear cell odontogenic tumor and myxoma can be given as examples. Considering the etiology and risk factors of oral cancers; Smoking and alcohol, 'Betel leaf' in Southeast Asia, Human papilloma virus (HPV), HIV, Plummer-Vinson syndrome, Fanconi anemia, atrophic and erosive types of lichen planus, chronic actinic exposure and genetic predisposition are seen. Surgical treatment is the first priority in their treatment. Today, while removing tumors, less invasive procedures are performed by trying to preserve the normal structure and normal function of the oral cavity as much as possible. Radiotherapy and Chemotherapy are of great importance in the treatment if necessary.

CRANIOMAXILLOFACIAL TRAUMA

Zygomatico orbital kompleks fraktürleri, yaygın bir şekilde görülen yaralanmalardır. Orbita kırıkları, orbita hacmini arttırır ve hacim artışı enoftalmi ile yüksek oranda ilişkilidir. Bu çalışmanın amacı, tek taraflı orbita taban fraktürü bulunan hastalarda BT taramaları kullanılarak orbital hacim değişiklikleri ile enoftalmi ve diplopi arasındaki korelasyonu değerlendirmektir. Şubat 2021- Ocak 2022 yılları arasında tek taraflı orbita taban fraktürü bulunan 60 hastada çalışma yapıldı. Tüm hastalardan BT taramaları alındı. Fraktür bulunan ve sağlam orbitada preoperatif ve postoperatif dönemde hacim ve enoftalmi ölçümü 3D Slicer yazılımı kullanılarak yapıldı. Orbita kırıkları, orbita hacmini arttırır ve hacim artışı enoftalmi ile yüksek oranda ilişkilidir. Orbita hacminin restore edilmesi enoftalmi miktarını azaltır. Enoftalmi miktarı diplopi varlığını etkilemez.

Zygomatico orbital complex fractures are common injuries. Orbital fractures increase orbital volume, and volume enlargement is highly associated with enophthalmos. The aim of this study was to evaluate the correlation between orbital volume changes and enophthalmos and diplopia using CT scans in patients with unilateral orbital floor fracture. Between February 2021 and January 2022, 60 patients with unilateral orbital floor fracture were studied. CT scans were obtained from all patients. Preoperative and postoperative volume and enophthalmos measurement were performed using 3D Slicer software in the fractured and intact orbit. Orbital fractures increase orbital volume, and volume enlargement is highly associated with enophthalmos. Restoring orbital volume reduces the amount of enophthalmos. The amount of enophthalmos does not affect the presence of diplopia.



Dr. Tolga GÜLÇİÇEK

CV

1977 Yılında Ankara'da doğdu.
2000 Yılında Gazi Üniversitesi Diş Hekimliği Fakültesinden mezun oldu.
2006 Yılında Gazi Üniversitesinde Ağız Diş Çene Cerrahisi Uzmanı oldu.
2007 Yılından bu yana İstanbul Ataşehir'de özel kliniğinde çalışmaktadır.

I was born in Ankara in 1977.
I graduated from Gazi University Faculty of Dentistry in 2000.
In 2006, I became an Oral and Maxillofacial Surgery Specialist at Gazi University.
I have been working in a private clinic in Istanbul Ataşehir since 2007.

ABSTRACT

Anterior estetik bölgede implant uygulamaları hekimler için her zaman zorlayıcıdır. Hastaların yüksek estetik beklerintileri ve uzun süre dişsiz kalmak istememeleri hekim için ayrıca bir zorluktur. Bu konuşmamda bu tip hastalarda ki tedavi yaklaşımlarımızı paylaşmaya çalışacağım.

Implant placement in the anterior aesthetic area are always challenging for physicians. The fact that patients have high aesthetic expectations and they don't want to remain toothless for a long time is another challenge for the physician. In this speech, I will try to share our treatment approaches this kind of patients.



Dr. Erdem KILIÇ

CV

Erdem Kılıç, Hacettepe Üniversitesi Diş Hekimliği Fakültesi'nden 2000 yılında mezun olduktan sonra, 2005 yılında Cumhuriyet Üniversitesi Diş Hekimliği Fakültesi Ağız Diş ve Çene Cerrahisi Anabilim Dalı'nda doktora ünvanını almıştır. 2005 ve 2017 yılları arasında, Erciyes Üniversitesi Diş Hekimliği Fakültesi Ağız Diş ve Çene Cerrahisi Anabilim Dalı'nda öğretim üyesi olarak çalışmıştır. Bu süre zarfında, akademik ve klinik çalışmalarının yanında Anabilim Dalı Başkanlığı, Dekan Yardımcılığı gibi idari görevlerde de bulunmuştur. 2010 yılında, Londra Üniversitesi St. Georges Hastanesi Maksillofasiyal Cerrahi Departmanın'da 4 ay süre ile ziyaretçi doktor olarak çalışmıştır. 2012 yılında doçent ünvanını almıştır. 2017 yılında Bezmialem Vakıf Üniversitesi Diş Hekimliği Fakültesi Ağız Diş ve Çene Cerrahisi Anabilim Dalı'nda öğretim üyesi olarak çalışmaya başlayan Dr. Kılıç, 2018 yılında aynı üniversitede profesör ünvanını almıştır. 2020 yılından beri akademik faaliyetlerine Bezmialem Vakıf Üniversitesi'nde misafir öğretim üyesi olarak devam etmektedir. Klinik çalışmalarını ise İstanbul'da 2022 yılında kurduğu KLC Klinik Ağız ve Diş Sağlığı Polikliniğinde sürdürmektedir. Maksillofasiyal cerrahi ile ilgili ulusal ve uluslararası birliklere üyeliği bulunan Dr. Kılıç'ın mesleki ilgi alanları 3D dijital planlama ve cerrahisi, atrofik çenelerin ogmentasyonları ve dentofasiyal cerrahi deformiteleridir. Kendi bilim alanı ile ilgili ulusal ve uluslararası dergilerde yayınlanmış 50'nin üzerinde yayını bulunmaktadır.

Erdem Kilic has graduated from dental school of Hacettepe University in 2000 and obtained his PhD degree and residency in oral and maxillofacial surgery from Cumuriyet University in 2005. He worked as an academic staff in Oral and Maxillofacial Department of Erciyes University between 2005 and 2017. During this period in addition to his academic and clinical studies, he also held administrative positions such as chief of the department and vice dean. He served at Maxillofacial Department of St. Georges Hospital, London University as a visiting fellow for 4 months in 2010. He was entitled as an associate professor in 2012. He started to work as a faculty member in Bezmialem Vakıf University, Faculty of Dentistry, Department of Oral and Maxillofacial Surgery in 2017. He became a professor at the same university in 2018. Since 2020 he is continuing his academic activities as a visiting professor at Bezmialem Vakıf University.

Also he is performing his clinical activities in his own private dental clinic. He is a member of national and international associations of oral and maxillofacial surgeons. His professional interests include 3D digital planning, augmentation of atrophic jaws and dentofacial deformities. He has more than 50 papers published in national and international journals related with his scientific field.

ABSTRACT

"Cerrahi ve Protetik Açıdan İmplantolojide Anındalık"
İmplant tedavilerinde hastaların dişsiz kalmaması için anında implant uygulamaları ve anında yükleme uygulamaları rutin tedaviler haline gelmiştir. Bu tedavilerde hem cerrahi hem de protetik açıdan hasta seçimi, klinik ve radyolojik muayene başarılı sonuç için çok önemlidir. Cerrahi açıdan ayrıca kullanılan implantın makro yapısı, kret şekli ve kemik densitesi ve yeterli primer stabilizasyon önemli noktalardır. Kemik densitesine göre belirlenecek implant osteotomisine ve klinik ve radyolojik muayeneye göre planlanan alveoler kemik redüksiyonuna, implant lokasyonlarına ve sayısına tedavi başarısı için dikkat edilmelidir. Protetik açıdan hemen yapılan geçici protezin dizaynı, vakaya göre seçilen biyomateryaller ve oklüzyon büyük önem taşımaktadır. Konuşmamızda hem cerrahi hem de protez açısından yukarıda bahsedilen konuları vakalar eşliğinde konvansiyonel ve dijital iş akışı ile örnekler göstererek özetlemeye çalışacağız.

"Immediacy in Implantology from Surgical and Prosthetic Perspective"
Immediate implant placement and immediate loading have become routine treatments in implantology to prevent patients from being edentulous. In these treatments, both surgical and prosthetic aspects, as well as patient selection and clinical and radiological examination, are crucial for successful outcomes. From a surgical perspective, factors such as the macrostructure of the implant used, alveolar ridge shape, bone density and achieving sufficient primary stability are important points to consider. Depending on bone density, attention should be paid to undersize osteotomy, alveolar bone reduction planned based on clinical and radiological examination, implant locations, and the number of implants for treatment success. From a prosthetic perspective, the design of immediate temporary prosthesis, the choice of biomaterials according to the case, and occlusion are of paramount importance. In our discussion, we will attempt to summarize the above-mentioned issues, both surgically and prosthetically, with examples in cases conventional and digital workflows.



Dr. Kerem KILIÇ

CV

1979 yılında Kayseri'de doğdu. 1998-2003 yılları arasında Hacettepe Üniversitesi Diş Hekimliği Fakültesi'nde diş hekimliği eğitimini tamamladı. 2004 yılında Erciyes Üniversitesi Diş Hekimliği Fakültesi Protetik Diş Tedavisi Anabilim Dalı'nda doktora çalışmalarına başladı. 2010 yılında 'Tam seramik altyapı malzemelerinin sitotoksisitelerinin değerlendirilmesi' başlıklı tez çalışması ile doktorasını tamamladı. 2011 yılında aynı bölüme yardımcı doçent olarak atandı. 3'ü Tübitak tarafından desteklenmiş 14 araştırma projesi gerçekleştirdi. Yerli ve yabancı dergilerde 50'den fazla makalesi vardır. ITI fellowudur ve Türk Prostodonti ve İmplantoloji Derneği ile Avrupa Protez Derneği üyesidir. Tam seramik malzemeler, fiber post geometrisi, overdenturelar, protez stomatitisi, oral stereognozi, tüm ark sabit restorasyonlar ilgi alanlarıdır. Halen aynı bölümde bölüm başkanı olarak bilimsel araştırmalarına devam etmektedir.

He was born in Kayseri in 1979. He completed his dentistry education at Hacettepe University Faculty of Dentistry between 1998-2003. He started to Phd studies in Erciyes University Faculty of Dentistry Department of Prosthodontics in 2004. He finished his Phd entitled 'Evaluation of the cytotoxicity of all ceramic substructural materials' in 2010. He appointed as an assistant professor to the same department in 2011, became an associated professor in 2013 and became a professor in 2019. He finished 14 research projects, and he has more than 50 articles pressed in foreign and domestic journals. He is a fellow of ITI and member of Turkish Prosthodontics and Implantology Association and European Prosthodontics Association. All ceramic materials, fiber post geometry, overdentures, prosthesis stomatitis, oral stereognosis ability in overdentures, pro-arch restorations are his areas of interests. Still he continues scientific researchs in the same department as a head of the department.

ABSTRACT

"CERRAHİ VE PROTETİK AÇIDAN İMPLANTOLOJIDE ANINDALIK"

İmplant tedavilerinde hastaların dişsiz kalmaması için anında implant uygulamaları ve anında yükleme uygulamaları rutin tedaviler haline gelmiştir. Bu tedavilerde hem cerrahi hem de protetik açıdan hasta seçimi, klinik ve radyolojik muayene başarılı sonuç için çok önemlidir. Cerrahi açıdan ayrıca kullanılan implantın makro yapısı, kret şekli ve kemik densitesi ve yeterli primer stabilizasyon önemli noktalardır. Kemik densitesine göre belirlenecek implant osteotomisine ve klinik ve radyolojik muayeneye göre planlanan alveoler kemik redüksiyonuna, implant lokasyonlarına ve sayısına tedavi başarısı için dikkat edilmelidir. Protetik açıdan hemen yapılan geçici protezin dizaynı, vakaya göre seçilen biyomateryaller ve oklüzyon büyük önem taşımaktadır. Konuşmamızda hem cerrahi hem de protez açısından yukarıda bahsedilen konuları vakalar eşliğinde konvansiyonel ve dijital iş akışı ile örnekler göstererek özetlemeye çalışacağız.

"IMMEDIACY IN IMPLANTOLOGY FROM SURGICAL AND PROSTHETIC PERSPECTIVE"

Immediate implant placement and immediate loading have become routine treatments in implantology to prevent patients from being edentulous. In these treatments, both surgical and prosthetic aspects, as well as patient selection and clinical and radiological examination, are crucial for successful outcomes. From a surgical perspective, factors such as the macrostructure of the implant used, alveolar ridge shape, bone density and achieving sufficient primary stability are important points to consider. Depending on bone density, attention should be paid to undersize osteotomy, alveolar bone reduction planned based on clinical and radiological examination, implant locations, and the number of implants for treatment success. From a prosthetic perspective, the design of immediate temporary prosthesis, the choice of biomaterials according to the case, and occlusion are of paramount importance. In our discussion, we will attempt to summarize the above-mentioned issues, both surgically and prosthetically, with examples in cases conventional and digital workflows.



Dr. Abdulsamet KUNDAKÇIOĞLU

CV

1988 yılında Kastamonu'da doğan Dr. Dt. Abdulsamet Kundakçıoğlu, üniversite eğitimini İstanbul Üniversitesi Diş Hekimliği Fakültesi'nde tamamlamıştır. Mezun olduğu yıl İstanbul Üniversitesi Diş Hekimliği Fakültesi Ağız, Diş ve Çene Cerrahisi Anabilim Dalı'nda doktora eğitimine kabul edilmiştir. 2018 yılında 'Ön Açık Kapanış Olgularında Uygulanan Le Fort I Osteotomisinin Stabilizasyonunun Farklı Plak Tasarımına ve Ameliyat tekniklerine Göre Sonlu Eleman Analiz Yöntemiyle İncelenmesi' konulu tezini sunarak doktorasını tamamlamış ve 'Bilim Doktoru' ünvanı almıştır. 2018 yılında, Amerikan Maksillofasiyal Cerrahi Derneği'nin Chicago'da düzenlenen yıllık kongresinde sözlü sunum için kabul edilen tez çalışmasının sözlü sunumunu yapmıştır. 2019 yılında İsviçre'de bulunan Bern Üniversitesi Maksillofasiyal Cerrahi Kliniği'nde misafir doktor olarak çalışmıştır. Halen İstanbul Üniversitesi Diş Hekimliği Fakültesi Ağız, Diş ve Çene Cerrahisi Anabilim Dalı'nda Çene Cerrahisi Uzmanı olarak çalışmaktadır. International Oral ve Maksillofasiyal Cerrahi Derneği ve Türk Oral Ve Maksillofasiyal Cerrahi Derneği üyesidir. Şu an aktif olarak İstanbul Üniversitesi'nde Diş Hekimliği Fakültesinde öğretim görevlisi olarak çalışmaktadır.

Born in Kastamonu in 1988, Dr. Dt. Abdulsamet Kundakcioglu completed his university education at Istanbul University Faculty of Dentistry. In the year of his graduation, he was accepted for the doctorate in the Department of Oral, Dental and Maxillofacial Surgery of the Faculty of Dentistry in Istanbul University. In 2018, he completed his doctorate by presenting his thesis on 'investigation of the stabilization of Le Fort I Osteotomy applied in open-bite cases by finite element analysis method according to different plaque design and surgical techniques' and he assumed the title of 'Doctor of Science'. In 2018, he gave the oral presentation of his thesis which was accepted for oral presentation at the American of Maxillofacial Surgery's annual convention in Chicago. In 2019, he worked as an assistant doctor at the Maxillofacial Surgery Clinic of the University of Bern in Switzerland. Currently, he works as a specialist in Maxillofacial Surgery in the Department of Oral, Dental and Maxillofacial Surgery of the Faculty of Dentistry in Istanbul University.He is a member of the International Association of Oral and Maxillofacial Surgery and The Turkish Association of Oral and Maxillofacial Surgery. Currently, he is working as an academician in the Faculty of Dentistry at Istanbul University

ABSTRACT

ESKİ DOSTUN GERİ DÖNÜŞÜ: SUBPERİOSTAL İMPLANTLAR

İleri derecede kemik erimesi olan hastaların estetik ve fonksiyonel olarak rekonstrüksiyonu oral cerrahinin halen tartışmalı konularından birisidir. Son yıllarda ciddi kemik erimesi olan vakaların kişiye özel subperiostal implantlar kullanılarak rehabilitasyonu öne çıkmaktadır. Aslında subperiostal implantların kullanımı 1940'lı yıllara kadar geriye gitmektedir. Ancak yıllarca başarılı bir şekilde kullanılan subperiostal implantlar; üretim sürecinin karmaşıklığı, rezidüel kemik ölçüsünün alımındaki zorluklar (doğrudan kemik ölçümü) ve protez uyumundaki başarısızlıklar nedeniyle bir süre sonra yerini Branemark tarafından önerilen endoosseöz implantlara bıraktılar. Bilindiği gibi ileri kemik erimesi olan vakalarda endeossoz implantların kullanımı öncesinde iliak greft yada otojen greftleme gibi çeşitli ogmentasyon teknikleri kullanılmakta yada zigoma implantlarından faydalanılmaktadır. İliak greftleme yöntemi ile çene kemiklerinin rekonstrüksiyonu başarılı bir yöntem olmasına rağmen, tedavi süresinin uzun olması, geçici protez kullanımının olanaksızlığı, ikinci bir cerrahi saha olması, hastanın bir müddet yürüme zorlukları çekmesi gibi bazı dezavantajlara sahiptir. Zigoma implantları ile yapılan rekonstrüksiyon vakalarında ise hastaların protezleriyle ilgili yakınmaları olmaktadır. Ayrıca zigoma implantlarından kaynaklanan enfeksiyonlar ciddi oro-antral boşlukların oluşmasına neden olabilmektedir. Günümüzde digital teknolojinin gelişmesi ve birçok alanda yaygınlık kazanmasıyla kemikle son derece uyumlu olan kişiye özel titanyum implantlar yapmak mümkündür. Kişiye özel olarak tasarlanabilen bu implantlar, üst çenenin destek noktalarına uygun vidalar kullanılarak sabitlenmekte ve multiunit abutmentlar ile hastanın protetik yüklemesi kısa bir sürede yapılabilmektedir. Bu durum otojen yada iliak uygulamaları sonrası uzun bekleme sürelerini kısalttığından dolayı custom implantlara ciddi avantajlar getirmektedir. Ancak üretiminden ve uygulamasından kaynaklanan bazı aksaklıklar sebebi ile çeşitli komplikasyonlarla da karşılaşılmaktadır. Sunumunda kişiye özel subperisotal implantların kullanım endikasyonları ve avantajları ile ilgili teorik çerçeve ortaya koymayı ve şimdiye kadar elde ettiğimiz tecrübe ışığında yaşadığımız çeşitli komplikasyonları tartışmayı amaçlıyoruz.

THE OLD FRIEND RETURNS: SUBPERIOSTAL IMPLANTS

Aesthetic and functional reconstruction of patients with advanced osteoporosis is still one of the controversial issues of oral surgery. In recent years, rehabilitation of cases with severe osteoporosis using personalized subperiosteal implants has come to the fore. In fact, the use of subperiosteal implants goes back to the 1940s. However, subperiosteal implants that have been used successfully for years; Due to the complexity of the manufacturing process, difficulties in obtaining residual bone measurement (direct bone measurement) and failures in prosthesis fit, they were eventually replaced by the endoosseous implants proposed by Branemark. As it is known, in cases with advanced bone resorption, various

augmentation techniques such as iliac graft or autogenous grafting are used or zygoma implants are used before the use of endoosseous implants. Although the reconstruction of the jaw bones with the iliac grafting method is a successful method, it has some disadvantages such as the long treatment period; the impossibility of using a temporary prosthesis, having a second surgical site, and the patient's walking difficulties for a while. In cases of reconstruction with zygoma implants, patients have complaints about their prosthesis. In addition, infections from zygoma implants can cause severe oro-antral spaces. Today, with the development of digital technology and its prevalence in many areas, it is possible to make personalized titanium implants that are highly compatible with bone. These implants, which can be designed individually, are fixed to the support points of the upper jaw using appropriate screws, and prosthetic loading of the patient can be performed in a short time with multi-unit abutments. This situation brings serious advantages to custom implants as it shortens the long waiting times after autogenous or iliac applications. However, due to some problems arising from its production and application, various complications are also encountered. In this presentation, we aim to present the theoretical framework regarding the indications and advantages of personalized subperisotal implants and to discuss the various complications we have experienced in the light of our experience so far.



Dr. Abdullah ÖZEL

CV

Selçuk Üniversitesi Diş Hekimliği Fakültesi'nden mezun oldu ve aynı üniversitenin Ağız, Diş ve Çene Cerrahisi Anabilim Dalı'nda doktora (PhD) ve ihtisasını tamamladı. İstanbul Medipol Üniversitesi Ağız, Diş ve Çene Cerrahisi Anabilim Dalı'nda Doktor Öğretim Görevlisi olarak başladığı görevine halen aynı pozisyonda devam etmektedir. Klinik ilgi alanları ortognatik cerrahi ve sanal planlama, yüz asimetrisi, maksillofasiyal travma, kemik ogmentasyonu ve implantolojidir. Diş İmplantları, Kemik Büyütme ve Ortognatik Cerrahi ile ilgili çeşitli dersler ve kurslar vermektedir.

He graduated from Selcuk University Faculty of Dentistry and completed his doctorate (PhD) and specialization in Oral and Maxillofacial Surgery Department of the same university. He started to work as an Assistant Professor at Istanbul Medipol University, Department of Dental and Maxillofacial Surgery and still continues with the same position. His clinical interests are orthognathic surgery and virtual planning, facial asymmetry, maxillofacial trauma, bone augmentation and implantology. He is giving various national lectures, courses about Dental Implants, Bone Augmentation and Orthognatic Surgery.

ABSTRACT

Doğru verilerle kullanıldığında yazılımlar, cerrahi prosedürlerin planlanması için faydalı bir araç olabilir. Sanal planlama etkili bir cerrahi süreci için gereklidir, ancak bu süreçte tamamen yazılıma güvenemeyiz. İlk adım, biz klinisyenlerin sanal planlamayı nasıl etkili bir şekilde kullanacağımızı anlamamızdır. İkinci olarak, sanal hazırlıklarımız sırasında teknik aksaklıklarla nasıl başa çıkabileceğimizi bilmemiz gerekir. Son olarak, dijital verileri her zaman klinik muayene verileriyle eşleştirmek çok önemlidir. Bu nedenle, ortognatik cerrahide mevcut altın standart, alanın iki ayağını (sanal cerrahi planlama ve klinik yüz analizi) bir araya getiren kombine planlamadır. Klinik değerlendirmeden elde edilen verilerin sanal bir cerrahi plana nasıl dahil edileceğini öğrenmek bu sunumun odak noktasıdır. Bunu sağlamak amacıyla hassas veri toplama yöntemleri, bilgisayarda oluşturulmuş kafa modelleri, kafa oryantasyonu, sefalometri ve dijital hazırlık konuları ele alınacaktır.

When used with accurate data, software can be a useful tool for planning surgical procedures. In the hands of experts, planning softwares can be quite useful. Virtual planning is essential for effective work, but we can't rely entirely on it. The first step is for us clinicians to understand how to effectively employ virtual planning. Second, we need to know how to safeguard against technical glitches throughout our virtual preparations. Finally, it is crucial to always match digital data with clinical examination data. Therefore, the current gold standard in orthognathic surgery is combined planning, which brings together the two pillars of the field (virtual surgical planning and clinical face analysis). Learning how to incorporate data from a clinical assessment into a virtual surgical plan is the focus of this course. Methods for precise data collection, computer-generated head models, head orientation, cephalometry, and digital preparation will be covered.



Dr. Merva SOLUK TEKKEŞİN

CV

Merva Soluk Tekkeşin, 2011 yılından beri İstanbul Üniversitesi'nde Oral ve Maksillofasiyal Patoloji alanında öğretim üyesi olarak görev yapmaktadır. 2003 yılında İ.Ü. Diş Hekimliği Fakültesi'nden mezun olmuş, 2010 yılında Tümör Patolojisi Bilim Dalı'nda doktorasını tamamlamıştır. Alanı ile ilgili ulusal ve uluslararası derneklerde çeşitli görevleri bulunmaktadır. Başlıca ilgi alanları odontojenik lezyonlar, fibro-osseöz lezyonlar, oral kanserler, oral potansiyel malign lezyonlar ve dijital patoloji ile yapay zeka uygulamalarıdır. Uluslararası indekslerde taranan birçok yayını ve 'Dünya Sağlık Örgütü, Baş ve Boyun Tümörleri Sınıflaması' kitabı da dahil olmak üzere birçok kitapta bölüm yazarlığı bulunmaktadır. Sağlık bilimleri alanında, 2019 yılı Türkiye Bilimler Akademisi (TÜBA) Üstün Başarılı Genç Bilim İnsanı Ödülü'nün sahibidir

Merva Soluk Tekkeşin has been serving as a faculty member in the field of Oral and Maxillofacial Pathology at Istanbul University since 2011. She graduated from Istanbul University, Faculty of Dentistry in 2003 and completed her PhD in the Department of Tumor Pathology in 2010. She holds various positions in national and international associations related to her field. Her main areas of interest include odontogenic lesions, fibro-osseous lesions, oral cancers, potential malignant oral lesions, and digital pathology with artificial intelligence applications. She has numerous publications indexed in international databases and has contributed as a chapter author to several books, including the "World Health Organization, Classification of Head and Neck Tumors." In the field of health sciences, she is the recipient of the 2019 Turkish Academy of Sciences (TÜBA) Award for Outstanding Young Scientists.

ABSTRACT

Ameloblastom, çene kemiklerinde izlenen, iyi huylu ancak lokal infiltratif epitelyal odontojenik bir neoplazidir. Genellikle ağrısız, yavaş büyüyen bir kitle olarak kendini gösterir. Büyük boyutlara ulaştığında, dişlerde yer değişikliğine, kortekste genişlemeye ve perforasyona, hatta paresteziye neden olabilir. Altın standart tedavi, olgunun büyüklüğüne ve lokalizasyonuna göre değişim gösterse de en az 1 cm güvenlik marjlarıyla cerrahi rezeksiyondur. Son yıllarda, histopatolojik inceleme için gönderilen ameloblastom doku örneklerinin moleküler olarak incelenmesi ve DNA dizilemesi, "mitojen-aktivasyonlu protein kinaz" sinyal yolunda somatik bir mutasyon göstermiştir. Bu BRAF p.V600E mutasyonu, MAPK yolu en yaygın aktive edici mutasyonudur ve ardından RAS genlerinde (KRAS, NRAS, HRAS) ve FGFR2'de karşılıklı olarak özel mutasyonlar izlenir. Hedgehog sinyal yolunun disregülasyonu, özellikle maksilla olgularında, MAPK yolu mutasyonu ile birlikte en sık görülen mutasyon olan SMO mutasyonu ile birlikte ortaya çıkabilir. Özellikle mutant BRAF, EGFR aktive olmasından bağımsız olarak yolun sürekli aktive olmasına ve proliferasyonu teşvik ederek apoptoza engel olmasına neden olabilir. Bu durum, RAF kinazlarının seçici inhibitörleri olan Dabrafenib ve Vemurafenib gibi özel ilaçlar için mutant BRAF'ı potansiyel bir hedef haline getirir. Bu konuşma ile, BRAF inhibitörleri ile tedavi edilen vaka raporlarını özetlemeyi, bu inhibitörlerin kullanımının etkilerini ve sonuçlarını sunmayı, gelecekte olası ilaç veya ilaç-cerrahi kombinasyon tedavileri tartışmayı planlamaktayım.

Ameloblastoma is a benign but locally infiltrative epithelial odontogenic neoplasm of the jawbones. It typically presents as a painless, slow-growing mass. When it reaches a large size, it can cause displacement of teeth, expansion and perforation of the cortices, and even paraesthesia. The gold standard treatment varies depending on the size and localization of the lesion, but surgical resection with at least 1 cm safety margins is usually recommended. In recent years, molecular examination and DNA sequencing of ameloblastoma tissue samples sent for histopathological analysis have revealed a somatic mutation in the "mitogen-activated protein kinase" (MAPK) signaling pathway. The most common activating mutation in the MAPK pathway is the BRAF p.V600E mutation, followed by mutually exclusive mutations in RAS genes (KRAS, NRAS, HRAS) and FGFR2. Dysregulation of the Hedgehog signaling pathway may also occur, especially in maxillary cases, where the most frequent co-occurring mutation with the MAPK pathway mutation is SMO mutation. Particularly, mutant BRAF may lead to continuous activation of the pathway and promotion of proliferation, independent of EGFR activation, thereby inhibiting apoptosis. This makes mutant BRAF a potential target for specific drugs such as Dabrafenib and Vemurafenib, which are selective inhibitors of RAF kinases. With this presentation, I plan to summarize case reports treated with BRAF inhibitors, present the effects and outcomes of using these inhibitors, and discuss potential future drug or drug-surgery combination treatments.



Dr. Emrah SOYLU

CV

1985 yılında Amasya'da doğdu. İlk ve orta öğrenimini Amasya'da tamamladıktan sonra lise öğrenimini Çorum Fen Lisesi'nde tamamladı. 2002 yılında girdiği Ondokuz Mayıs Üniversitesi Diş Hekimliği Fakültesinden 2007 yılında mezun oldu. Doktora eğitimini 2014 yılında Erciyes Üniversitesi Diş Hekimliği Fakültesi Ağız Diş ve Çene Cerrahisi Anabilim Dalında tamamladı. 2021 yılında Doçent ünvanını aldı. Ulusal ve uluslararası dergilerde yayınlanmış 50'nin üzerinde yayını, ulusal ve uluslararası kongrelerde sunulmuş 70'in üzerinde bildirisi ve 1 adet patenti bulunmaktadır. Erciyes Teknopark bünyesinde kurulmuş olan DentBioChem adlı şirketin Yönetim Kurulu Başkan Vekilliği görevini yürütmektedir. Çalışmalarına Erciyes Üniversitesi Diş Hekimliği Fakültesi Ağız Diş ve Çene Cerrahisi Anabilim Dalında devam etmektedir.

He was born in Amasya in 1985. After completing his primary and secondary education in Amasya he completed his high school education in Çorum Science High School in 2002. He graduated from the Faculty of Dentistry of Ondokuz Mayis University, which he entered in 2002, in 2007. He completed his doctorate in Erciyes University, Faculty of Dentistry, Department of Oral and Maxillofacial Surgery in 2014. He received the title of Associate Professor in 2021. He has more than 50 publications published in national and international journals, over 70 papers presented in national and international congresses and 1 patent. He is the Deputy Chairman of the Board of Directors of DentBioChem, which was established within the body of Erciyes Technopark. He continues his studies at Erciyes University Faculty of Dentistry, Department of Oral and Maxillofacial Surgery.

ABSTRACT

Ortognatik cerrahide ideal sonuca ulaşabilmek için doğru hasta, doğru planlama ve doğru cerrahinin önemi tartışılmazdır. Bu kriterler haricinde, hastanın ameliyata hazırlanması, ameliyat sırasında hastanın yönetimi ve cerrahi sonrası takipler ortognatik cerrahi sürecini bütünleyen unsurlardır. Öncesi, sırası ve sonrası süreçlerin ideal bir şekilde yönetilmesi komplikasyonsuz bir ameliyat süreci ile yüksek hasta konforu sağlayarak iyileşme sürecini kısaltabilecektir. Bu sunumda Erciyes Üniversitesi Diş Hekimliği Fakültesi Ağız Diş ve Çene Cerrahisi Hastanesinde ortognatik cerrahi ameliyatı geçiren hastaların ilk muayenelerinden son kontrollerine kadar olan süreç ve yönetimi anlatılmaktadır.

The importance of the right patient, the right planning and the right surgery is indisputable in order to achieve the ideal result in orthognathic surgery. Apart from these criteria, preparation of the patient for surgery, management of the patient during surgery and postoperative follow-up are the elements that complement the orthognathic surgery process. The ideal management of the preoperative, intraoperative, and postoperative processes will shorten the healing process by providing an uncomplicated surgical process and high patient comfort. In this presentation, the process and management of patients undergoing orthognathic surgery at Erciyes University Faculty of Dentistry, Oral and Maxillofacial Surgery Hospital from their initial examination to their final follow-up is described.



Dr. Cem TANYEL

CV

Dr. Cem Tanyel 1975 yılında Muğla'da doğdu. Lise öğrenimini İzmir Bornova Anadolu Lisesinde tamamladı. 1998 yılında İstanbul Üniversitesi Diş Hekimliği Fakültesi'nden mezun oldu. Aynı yıl İstanbul Üniversitesi Diş Hekimliği Fakültesi'nde Ağız, Diş ve Çene Cerrahisi ihtisasına başladı ve kemik greftleri ile ilgili tezi ile 2005 yılında doktorasını aldı. 2013 yılında İngiltere'de Saint George Hospital'da gözlemci doktor olarak bulundu. 2015 yılında Doçent, 2023 yılında Profesör ünvanı aldı. 2023 yılında İstanbul Üniversitesi Diş Hekimliği Fakültesi Ağız Diş ve Çene Cerrahisi Anabilimdalı'dan emekli olmuştur. Dr. Cem Tanyel halen İstanbul Atlas Üniversitesi Diş Hekimliği Fakültesi Ağız, Diş ve Çene Cerrahisi Anabilim Dalı'nda akademik kariyerine devam etmektedir. Bugüne kadar 3 adet doktora öğrencisi danışmanlığı yapmış ve mezun etmiştir. Dr. Tanyel, birçok ulusal ve uluslararası kongrelerde davetli konuşmacı olarak bulunmuş, kurslar ve eğitimler düzenlemiştir. Kendisinin uluslararası ve ulusal bilimsel dergilerde çok sayıda makalesi ve kitaplarda bölümleri bulunmaktadır. Evli ve iki çocuk babasıdır.

Dr Cem Tanyel was born in 1975 in Muğla. He completed his high school education at Izmir Bornova Anatolian High School. In 1998, he graduated from Istanbul University Faculty of Dentistry. In the same year, he started his specialisation in Oral, Dental and Maxillofacial Surgery at Istanbul University Faculty of Dentistry and received his doctorate in 2005 with his thesis on bone grafts. In 2013, he worked as an observer doctor at Saint George Hospital in England. In 2015, he was promoted to Associate Professor and in 2023 to Professor. In 2023, he retired from Istanbul University Faculty of Dentistry, Department of Oral and Maxillofacial Surgery. Dr Cem Tanyel is currently continuing his academic career at Istanbul Atlas University Faculty of Dentistry, Department of Oral, Dental and Maxillofacial Surgery. He has supervised and graduated 3 doctoral students until today. Dr Tanyel has been an invited speaker at many national and international congresses and has organised courses and trainings. He has many articles in international and national scientific journals and chapters in books. He is married and has two children.

ABSTRACT

ESKİ DOSTUN GERİ DÖNÜŞÜ: SUBPERİOSTAL İMPLANTLAR

İleri derecede kemik erimesi olan hastaların estetik ve fonksiyonel olarak rekonstrüksiyonu oral cerrahinin halen tartışmalı konularından birisidir. Son yıllarda ciddi kemik erimesi olan vakaların kişiye özel subperiostal implantlar kullanılarak rehabilitasyonu öne çıkmaktadır. Aslında subperiostal implantların kullanımı 1940'lı yıllara kadar geriye gitmektedir. Ancak yıllarca başarılı bir şekilde kullanılan subperiostal implantlar; üretim sürecinin karmaşıklığı, rezidüel kemik ölçüsünün alımındaki zorluklar (doğrudan kemik ölçümü) ve protez uyumundaki başarısızlıklar nedeniyle bir süre sonra yerini Branemark tarafından önerilen endoosseöz implantlara bıraktılar. Bilindiği gibi ileri kemik erimesi olan vakalarda endeossoz implantlarınkullanımı öncesinde iliak greft yada otojen greftleme gibi çeşitli ogmentasyon teknikleri kullanılmakta yada zigoma implantlarından faydalanılmaktadır. İliak greftleme yöntemi ile çene kemiklerinin rekonstrüksiyonu başarılı bir yöntem olmasına rağmen, tedavi süresinin uzun olması, geçici protez kullanımının olanaksızlığı, ikinci bir cerrahi saha olması, hastanın bir müddet yürüme zorlukları çekmesi gibibazı dezavantajlara sahiptir. Zigoma implantları ile yapılan rekonstrüksiyon vakalarında ise hastaların protezleriyle ilgili yakınmaları olmaktadır. Ayrıca zigoma implantlarından kaynaklanan enfeksiyonlar ciddi oro-antral boşlukların oluşmasına neden olabilmektedir. Günümüzde digital teknolojinin gelişmesi ve birçok alanda yaygınlık kazanmasıyla kemikle son derece uyumlu olan kişiye özel titanyum implantlar yapmak mümkündür.

Kişiye özel olarak tasarlanabilen bu implantlar, üst çenenin destek noktalarına uygun vidalar kullanılarak sabitlenmekte ve multiunit abutmentlar ile hastanın protetik yüklemesi kısa bir sürede yapılabilmektedir. Bu durum otojen yada iliak uygulamaları sonrası uzun bekleme sürelerini kısalttığından dolayı custom implantlara ciddi avantajlar getirmektedir. Ancak üretiminden ve uygulamasından kaynaklanan bazı aksaklıklar sebebi ile çeşitli komplikasyonlarla da karşılaşılmaktadır. Sunumunda kişiye özel subperisotal implantların kullanım endikasyonları ve avantajları ile ilgili teorik çerçeve ortaya koymayı ve şimdiye kadar elde ettiğimiz tecrübe ışığında yaşadığımız çeşitli komplikasyonları tartışmayı amaçlıyoruz.

THE OLD FRIEND RETURNS: SUBPERIOSTAL IMPLANTS

Aesthetic and functional reconstruction of patients with advanced osteoporosis is still one of the controversial issues of oral surgery. In recent years, rehabilitation of cases with severe osteoporosis using personalized subperiosteal implants has come to the fore. In fact, the use of subperiosteal implants goes back to the 1940s. However, subperiosteal implants that have been used successfully for years; Due to the complexity of the manufacturing process, difficulties in obtaining residual bone measurement (direct bone measurement) and failures in prosthesis fit, they were eventually replaced by the endoosseous implants proposed by Branemark. As it is known, in cases with advanced bone resorption, various augmentation techniques such as iliac graft or autogenous grafting are used or zygoma implants are used before the use of endoosseous implants. Although the reconstruction of the jaw bones with the iliac grafting method is a successful method, it has some disadvantages such as the long treatment period; the impossibility of using a temporary prosthesis, having a second surgical site, and the patient's walking difficulties for a while. In cases of reconstruction with zygoma implants, patients have complaints about their prosthesis. In addition, infections from zygoma implants can cause severe oro-antral spaces.

Today, with the development of digital technology and its prevalence in many areas, it is possible to make personalized titanium implants that are highly compatible with bone. These implants, which can be designed individually, are fixed to the support points of the upper jaw using appropriate screws, and prosthetic loading of the patient can be performed in a short time with multi-unit abutments. This situation brings serious advantages to custom implants as it shortens the long waiting times after autogenous or iliac applications. However, due to some problems arising from its production and application, various complications are also encountered. In this presentation, we aim to present the theoretical framework regarding the indications and advantages of personalized subperisotal implants and to discuss the various complications we have experienced in the light of our experience so far.



Dr. Ufuk TATLI

CV

Dr. Ufuk Tatlı, diş hekimliği eğitimini Hacettepe Üniversitesi'nde, çene cerrahisi uzmanlık ve doktora eğitimini Çukurova Üniversitesi'nde tamamladı. Dr. Tatlı'nın hakemli bilimsel dergilerde 58 makalesi, bilimsel toplantılarda 54 bildirisi ve 16 davetli konuşması ve yayınlanmış 3 kitap bölümü bulunmaktadır. Dr. Tatlı'nın bilimsel yayınları 1200'ün üzerinde atıf almıştır. Dr. Tatlı'nın uluslararası fellowship eğitimi ve misafir öğretim üyeliği tecrübeleri bulunmaktadır. Dr. Tatlı, Kraniyomaksillofasiyal Cerrahi Fellowship eğitimini 2013 yılında Hannover/Almanya'da (Hannover Tıp Okulu) tamamladı. Dr. Tatlı, 2016 yılında Prag/Çek Cumhuriyeti'nde (Charles Üniversitesi) ve 2018 yılında Boston/ABD'de (Boston Üniversitesi) misafir öğretim üyesi olarak bulundu. Dr. Tatlı, Çukurova Üniversitesi'ndeki 18 yıllık mesleki deneyiminin ardından Temmuz 2023'ten beri akademik kariyerine ABD'de bulunan Marquette Üniversitesi çene cerrahisi bölümünde tam zamanlı öğretim üyesi olarak devam etmektedir.

Dr. Ufuk Tatlı completed his DDS education at Hacettepe University, his OMFS residency education at Çukurova University. Dr. Tatlı has a total of 58 published articles in peer-reviewed journals, 54 oral/poster presentations in scientific meetings, 16 invited lectures in scientific meetings, and 3 chapters in scientific books. His scientific works have more than 1,200 citations. Dr. Tatlı has international fellowship and visiting professorship experiences. He completed Cranio-Maxillofacial Surgery fellowship education in Hannover/Germany (Hannover Medical School) in 2013. Dr. Tatlı stayed as visiting professor in Prague/Czech Republic (Charles University) in 2016 and also in Boston/USA (Boston University) in 2018. After 18 years of professional experiences at Çukurova University, Dr. Tatlı currently continues his academic career as a full-time faculty in the department of OMFS at Marquette University in the USA, since July 2023.

ABSTRACT

ORTOGNATİK CERRAHİNİN AKUSTIK ETKİLERİ

Bir takım oral ve maksillofasiyal cerrahi prosedürler, ses oluşumunu sağlayan bazı önemli yapıları etkiler. Bu sebeple, bu tür ameliyatlar planlanırken konuşma ve ses rezonansıyla ilgili yapılar göz önünde bulundurulmalıdır. Kulak-Burun-Boğaz ameliyatları, baş-boyun ameliyatları ve tiroid ameliyatları sonrasında ses kalitesinde meydana gelen değişiklikler hekimler ve hastalar tarafından iyi bilinmektedir. Ancak, ortognatik cerrahi ameliyatlarının ses, artikülasyon ve rezonans üzerindeki akustik etkileri konusunda yeteri kadar bilgi ve farkındalık bulunmamaktadır. Bu sunumda, ortognatik cerrahi ameliyatlarının belirli anatomik yapıları nasıl etkilediği ve bunların post-operatif akustik etkilerinin neler olduğu gösterilecektir. Oral ve maksillofasiyal cerrahlar bu konuda bilinçli olmalı ve hastalarını olası post-operatif ses ve konuşma değişiklikleri hakkında bilgilendirmelidir. Bu konu medikolegal açıdan da önem taşımaktadır.

ACOUSTIC EFFECTS OF ORTHOGNATHIC SURGERY

Certain oral and maxillofacial surgery procedures affect some vital structures involving voice production. For that reason, the structures regarding the articulation and resonance of the voice should carefully be considered while planning these surgeries. Alterations in voice quality after otorhinolaryngologic surgeries, head and neck surgeries and thyroid surgeries are well known by the physicians and patients. However, there is no sufficient knowledge and awareness of the acoustic effects of orthognathic surgery on voice, articulation, and resonance. This lecture illustrates how orthognathic surgeries affect certain anatomical structures and what their post-operative acoustic effects are. Oral and maxillofacial surgeons should be aware of this topic and inform their patients about possible post-operative changes on voice and speech. This issue is also important regarding medicolegal perspective.



Dr. Ayşegül TÜZÜNER

CV

1995 yılında TED Ankara Koleji Lisesinden mezun oldu. 2000 yılında Hacettepe Üniversitesi Diş Hekimliği Fakültesini bitirdikten sonra 2006 yılında Ankara Üniversitesi Diş Hekimliği Fakültesi Ağız, Diş, Çene Cerrahisi Anabilim dalında 'Ortognatik Cerrahi Geçiren Erişkin Hastalarda Postoperatif Analjezide İntraoperatif Diklofenak-Sodyum ile Tramadolun Karşılaştırılması' konulu tez çalışması ile doktora ve uzmanlık eğitimini tamamladı. 2009 yılında Halifax Novascotia Kanada Dalhousie Üniversitesinde 'Oral and Maxillofacial Surgery, Primary and Secondary Cleft Lip and Palate Surgery, Orthognatic surgery and Facial Reconstruction ' ile ilgili fellowship (yan dal) eğitimimi tamamladı. 2012'de Doçent, 2018'de Profesör ünvanını aldı. 76 uluslararası yayın, 28 ulusal, 36 ulusal davetli konuşmacılığı, 138 uluslar arası bildirisi ve 120 'ün üstünde atıfı bulunan Prof. Dr. Ayşegül M. Tüzüner halen Ankara Üniversitesi Diş Hekimliği Fakültesi Ağız Diş Çene Cerrahisi Anabilim Dalında görev yapmaktadır.

Prof. Dr. Ayşegül M. Tüzüner, graduated from Hacettepe University, Faculty of Dentistry (2000) after she finished the TED Ankara Collage, Private High School İN 1995. She finished the combined PhD and specialty program of Oral & Maxillofacial Surgery in Ankara University, Faculty of Dentistry in 2006. In 2009, she made a fellowship on 'Oral and Maxillofacial Surgery, Primary and Secondary Cleft lip and Palate Surgery, Orthognathic Surgery and Facial Reconstruction' in Dalhousie University, Oral & Maxillofacial Surgery Department, Queen Elizabeth II Health Center and IWK Children Hospital, Halifax, Novascotia, Canada. She had the degree of Assoc. Prof. Dr. in Ankara University, Faculty of Dentistry Department of Oral & Maxillofacial Surgery in 2012. She had the full Professor title in February 2018. Dr. Tuzuner has internationally and nationally, 104 scientific publications, 138 presentations, 36 invited speaker presentations and more than 120 reported citations. Dr. Tuzuner is still a senior faculty member of Ankara University.

ABSTRACT

SURGICAL APPROACHES IN PRIMER AND SECONDARY CLEFT LIP AND PALATE PATIENTS

Any cut in a diamond stays forever because diamonds are forever. Cleft-lip and palate babies are like diamonds. Any reckless surgical touch in a cleft baby stays for a lifetime. When it comes to treatment of a cleft lip and palate baby, many techniques and timing protocols have been described. The goals of primary closure of cleft lip and palate include not only re-establishing normal insertions for all of the nasolabial muscles but also restoring the normal position of all the other soft tissues, including the mucocutaneous elements. The functional closure of the cleft lip, palate and the alveolus is essential. In this lecture, treatments of cleft lip and palate patients with Delaire's functional cheilorhinoplasty, palatoplasty and Precious's alveolar bone grafting technique in Ankara University, Faculty of Dentistry, Department of Oral and Maxillofacial Surgery will be presented. Moreover late stage secondary cleft lip and palate treatment outcomes due to late referrals will be described.



Dr. Sina UÇKAN

CV

Umarım Ankara Üniversitesi Diş hekimliği Fakültesinde Lisans Hacettepe Üniversitesi Diş Hekimliği Fakültesinde Ağız Diş ve Çene Cerrahisinde doktora (uzmanlık) eğitimini tamamlamıştır. Sonrasında Selçuk ve Başkent Üniversitelerinde öğretim üyeliği yapmış olan Uçkan 1994 ve 1996 yıllarında New York Mount Sinai Hastanesinde çalışmıştır. Halen İstanbul Medipol Üniversitesi Diş Hekimliği Fakültesi Ağız Diş ve Çene Cerrahisi Anabilim Dalında öğretim üyesi olan Sina Uçkan ın ilgi alanları dentofasiyal deformiteler ve tedavileri, travma, rekonstrüksiyon ve klinik-labratuvar araştırmalarıdır.

He completed his doctorate (specialization) in Oral and Maxillofacial Surgery at Hacettepe University Faculty of Dentistry. Uçkan, who later worked as a lecturer at Selçuk and Başkent Universities, worked at Mount Sinai Hospital in New York in 1994 and 1996. Sina Uçkan, who is still a faculty member at Istanbul Medipol University Faculty of Dentistry, Department of Oral and Maxillofacial Surgery, is interested in dentofacial deformities and their treatments, trauma, reconstruction and clinical-laboratory research.

ABSTRACT

ORAL VE MAKSİLLOFASİYAL CERRAHİDE ÇOK KONUŞULMAYAN ZORLUKLAR, NEDENLERİ VE ÇÖZÜMLER

Oral ve Maksillofasiyal cerrahi pratiğinde diğer cerrahi branşlarda da olduğu gibi sık sık yapıp uygulamada bazı zorlular yaşadığımız ve bunların nasıl aşılacağını bilemediğimiz anlar olur. Bu güçlüklerin nasıl açılacağı bilgisi ise ya sınırlıdır ya da yoktur. Bunun olası sebebi muhtemelen bir uygulamada bilinen ya da hiç oluşmamış sonsuz sayıda zorluk ya da komplikasyonun her an oluşabilmesidir. Bu sunumda az konuşulan zorluklar, bunların olası nedenleri ve çözümleri hem oral hem de maksillofasiyal cerrahi örnekleri ve güncel literatür bilgisi eşliğinde değerlendirilecektir.

LESS SPOKEN DIFFICULTIES IN ORAL AND MAXILLOFACIAL SURGERY, THEIR CAUSES AND SOLUTIONS

In the practice of Oral and Maxillofacial surgery, as in other surgical branches, during making the procedures that we often do in our daily practice we might have some difficulties that we do not know how to overcome them. The knowledge of how to solve these difficulties is either limited or non-existent. The possible reason for this is that infinite number of complexities or integrations that may or may not have occurred in an applied surgery. In this presentation, rarely encountered difficulties, their possible causes and solutions will be evaluated with both oral, and maxillofacial surgery examples and current literature information.



Dr. Cem ÜNGÖR

CV

Dr. Cem Tanyel 1975 yılında Muğla'da doğdu. Lise öğrenimini İzmir Bornova Anadolu Lisesinde tamamladı. 1998 yılında İstanbul Üniversitesi Diş Hekimliği Fakültesi'nden mezun oldu. Aynı yıl İstanbul Üniversitesi Diş Hekimliği Fakültesi'nde Ağız, Diş ve Çene Cerrahisi ihtisasına başladı ve kemik greftleri ile ilgili tezi ile 2005 yılında doktorasını aldı. 2013 yılında İngiltere'de Saint George Hospital'da gözlemci doktor olarak bulundu. 2015 yılında Doçent, 2023 yılında Profesör ünvanı aldı. 2023 yılında İstanbul Üniversitesi Diş Hekimliği Fakültesi Ağız Diş ve Çene Cerrahisi Anabilimdalı'dan emekli olmuştur. Dr. Cem Tanyel halen İstanbul Atlas Üniversitesi Diş Hekimliği Fakültesi Ağız, Diş ve Çene Cerrahisi Anabilim Dalı'nda akademik kariyerine devam etmektedir. Bugüne kadar 3 adet doktora öğrencisi danışmanlığı yapmış ve mezun etmiştir. Dr. Tanyel, birçok ulusal ve uluslararası kongrelerde davetli konuşmacı olarak bulunmuş, kurslar ve eğitimler düzenlemiştir. Kendisinin uluslararası ve ulusal bilimsel dergilerde çok sayıda makalesi ve kitaplarda bölümleri bulunmaktadır. Evli ve iki çocuk babasıdır.

He was born in 1981 in Trabzon. In 2004, he graduated from Istanbul University Faculty of Dentistry and started to work as a Research Assistant at Ankara University Faculty of Dentistry, Department of Oral, Dental and Maxillofacial Surgery. In 2011, he completed his thesis titled "Evaluation of the effect of maxillary sinus augmentation on sound quality with acoustic analysis" and received the title of specialist dentist and doctor of science (PhD). In 2014, he received the title of Associate Professor. Dr. Üngör, who is a member of domestic and foreign scientific subjects, has many articles in indexed foreign and refereed domestic journals and book chapter authorships. Reconstruction of maxillo-mandibular defects, bone augmentation methods, dental implant surgeries, maxillofacial fractures, orthognathic surgery and repair of cleft lip and palate are the surgical areas of interest of Dr. Üngör. In 2023, Dr. Üngör received the title of Professor and still continues his academic life at Karadeniz Technical University Faculty of Dentistry, Department of Oral, Dental and Maxillofacial Surgery. He is married and has 2 children.

ABSTRACT

ESKİ DOSTUN GERİ DÖNÜŞÜ: SUBPERİOSTAL İMPLANTLAR

İleri derecede kemik erimesi olan hastaların estetik ve fonksiyonel olarak rekonstrüksiyonu oral cerrahinin halen tartışmalı konularından birisidir. Son yıllarda ciddi kemik erimesi olan vakaların kişiye özel subperiostal implantlar kullanılarak rehabilitasyonu öne çıkmaktadır. Aslında subperiostal implantların kullanımı 1940'lı yıllara kadar geriye gitmektedir. Ancak yıllarca başarılı bir şekilde kullanılan subperiostal implantlar; üretim sürecinin karmaşıklığı, rezidüel kemik ölçüsünün alımındaki zorluklar (doğrudan kemik ölçümü) ve protez uyumundaki başarısızlıklar nedeniyle bir süre sonra yerini Branemark tarafından önerilen endoosseöz implantlara bıraktılar. Bilindiği gibi ileri kemik erimesi olan vakalarda endeossoz implantların kullanımı öncesinde iliak greft yada otojen greftleme gibi çeşitli ogmentasyon teknikleri kullanılmakta yada zigoma implantlarından faydalanılmaktadır. İliak greftleme yöntemi ile çene kemiklerinin rekonstrüksiyonu başarılı bir yöntem olmasına rağmen, tedavi süresinin uzun olması, geçici protez kullanımının olanaksızlığı, ikinci bir cerrahi saha olması, hastanın bir müddet yürüme zorlukları çekmesi gibi bazı dezavantajlara sahiptir. Zigoma implantları ile yapılan rekonstrüksiyon vakalarında ise hastaların protezleriyle ilgili yakınmaları olmaktadır. Ayrıca zigoma implantlarından kaynaklanan enfeksiyonlar ciddi oro-antral boşlukların oluşmasına neden olabilmektedir. Günümüzde digital teknolojinin gelişmesi ve birçok alanda yaygınlık kazanmasıyla kemikle son derece uyumlu olan kişiye özel titanyum implantlar yapmak mümkündür. Kişiye özel olarak tasarlanabilen bu implantlar, üst çenenin destek noktalarına uygun vidalar kullanılarak sabitlenmekte ve multiunit abutmentlar ile hastanın protetik yüklemesi kısa bir sürede yapılabilmektedir. Bu durum otojen yada iliak uygulamaları sonrası uzun bekleme sürelerini kısalttığından dolayı custom implantlara ciddi avantajlar getirmektedir. Ancak üretiminden ve uygulamasından kaynaklanan bazı aksaklıklar sebebi ile çeşitli komplikasyonlarla da karşılaşılmaktadır. Sunumunda kişiye özel subperisotal implantların kullanım endikasyonları ve avantajları ile ilgili teorik çerçeve ortaya koymayı ve şimdiye kadar elde ettiğimiz tecrübe ışığında yaşadığımız çeşitli komplikasyonları tartışmayı amaçlıyoruz.

THE OLD FRIEND RETURNS: SUBPERIOSTAL IMPLANTS

Aesthetic and functional reconstruction of patients with advanced osteoporosis is still one of the controversial issues of oral surgery. In recent years, rehabilitation of cases with severe osteoporosis using personalized subperiosteal implants has come to the fore. In fact, the use of subperiosteal implants goes back to the 1940s. However, subperiosteal implants that have been used successfully for years; Due to the complexity of the manufacturing process, difficulties in obtaining residual bone measurement (direct bone measurement) and failures in prosthesis fit, they were eventually replaced by the endoosseous implants proposed by Branemark. As it is known, in cases with advanced bone resorption, various augmentation techniques such as iliac graft or autogenous grafting are used or zygoma implants are used before the use of endoosseous implants. Although the reconstruction of the jaw bones with the iliac grafting method is a successful method, it has some disadvantages such as the long treatment period; the impossibility of

using a temporary prosthesis, having a second surgical site, and the patient's walking difficulties for a while. In cases of reconstruction with zygoma implants, patients have complaints about their prosthesis. In addition, infections from zygoma implants can cause severe oro-antral spaces.

Today, with the development of digital technology and its prevalence in many areas, it is possible to make personalized titanium implants that are highly compatible with bone. These implants, which can be designed individually, are fixed to the support points of the upper jaw using appropriate screws, and prosthetic loading of the patient can be performed in a short time with multi-unit abutments. This situation brings serious advantages to custom implants as it shortens the long waiting times after autogenous or iliac applications. However, due to some problems arising from its production and application, various complications are also encountered. In this presentation, we aim to present the theoretical framework regarding the indications and advantages of personalized subperisotal implants and to discuss the various complications we have experienced in the light of our experience so far.

TAOMS'23

Türk Oral ve Maksillofasiyal Cerrahi Derneği

30. ULUSLARARASI BİLİMSEL KONGRESİ

17-21 KASIM 2023 / GLORIA GOLF RESORT - ANTALYA

CUMHURİYETİMİZİN 100.YILI KUTLU OLSUN

5. GENÇ TAOMS SEMPOZYUMU

Dr. Bahadır SANCAR

CV

2004 yılında Ankara Üniversitesi Diş Hekimliği Fakültesi'nden mezun oldum. 2004-2013 yılları arasında serbest diş hekimi olarak çalıştım. 2013-2018 yılları arasında Atatürk Üniversitesi Diş Hekimliği Fakültesi Ağız, Diş ve Çene Cerrahisi Ana Bilim Dalında uzmanlık yaptım. 2018 yılında İnönü Üniversitesi Diş Hekimliği Fakültesi Ağız, Diş ve Çene Cerrahisi Ana Bilim Dalında doktor öğretim üyesi olarak göreve başladım. Halen aynı kurumda doçent olarak görevime devam etmekteyim. Maxillofacial cerrahi, dental implant cerrahisi ve maxillofasial ağrılar konularında çalışmalarım devam etmektedir.

I graduated from Ankara University Faculty of Dentistry in 2004. I worked as a freelance dentist between 2004-2013. Between 2013 and 2018, I specialized in Atatürk University Faculty of Dentistry, Department of Oral and Maxillofacial Surgery. In 2018, I started working as assistant professor at İnönü University Faculty of Dentistry, Department of Oral and Maxillofacial Surgery. I still continue to work as an associate professor at the same institution. My studies on maxillofacial surgery, dental implant surgery and maxillofacial pain continue

ABSTRACT

İNFERIOR ALVEOLAR SINIR LATERLİZASYONU VE TRANSPOZİSYONU

Mandibula posteriordaki kemiğin ileri derecedeki rezorpsiyonu nedeniyle bu bölgeye yeterli uzunlukta implant yerleştirilmesi zordur. Yeterli uzunluktaki implant yerleştirilmesine engel teşkil eden mandibular sinirin inferior alveolar dalıdır. Rezorbe mandibulanın tedavisinde çeşitli alternatif teknikler önerilmektedir. Bu teknikler; kısa implant kullanımı, yönlendirilmiş kemik rejenerasyonu, distraksiyon osteogenezisi, apozisyonel kemik grefti, sinir lateralizsyonu veya sinir transpozisyonudur. Başarı oranının, primer stabiliteyi ve biyomekaniği destekleyen uzun bikortikal ankrajlı implantların yerleştirilmesine bağlantılı olduğu bilinmektedir. Yüksek oranda rezorbe olmuş posterior mandibulada inferior alveoler sinir lateralizasyonu veya transpozisyonu tedavi süresini kısaltması ve daha uzun implant yerleştirilmesine olanak sağlaması gibi birçok avantaja sahiptir. Mandibula posteriorda ciddi rezorpsiyonları olan vaka serimizde yeterli uzunlukta implant yerleştirilmesi için alveolar sinirin lateralizasyonu veya transpozisyonu literatür desteğiyle birlikte anlatılacaktır.

INFERIOR ALVEOLAR NERVE LATERALIZATION AND TRANSPOSITION

Due to the advanced resorption of the bone in the posterior mandible, it is difficult to place an implant of sufficient length in this region. It is the inferior alveolar branch of the mandibular nerve that is an obstacle to adequate length implant placement. Various alternative techniques have been proposed for the treatment of the resorbed mandible. These techniques include the use of short implants, guided bone regeneration, distraction osteogenesis, appositional bone grafting, nerve lateralization or nerve transposition. The success rate is known to be linked to the placement of implants with long bicortical anchorage that support primary stability and biomechanics. Lateralization or transposition of the inferior alveolar nerve in the highly resorbed posterior mandible has many advantages, such as shortening the duration of implant treatment and allowing longer implant placement. In our case series with severe resorption of the posterior mandible, lateralization or transposition of the alveolar nerve for adequate length implant placement will be described with the support of the literature.

Dr. Berkay TOKUÇ

CV

Berkay TOKUÇ, Marmara Üniversitesi Diş Hekimliği Fakültesi'nden 2014 yılında mezun oldu. Aynı yıl, Kocaeli Üniversitesi Diş Hekimliği Fakültesi Ağız Diş ve Çene Cerrahisi Anabilim Dalı'nda uzmanlık eğitimine başladı ve uzmanlık eğitimini 2019 yılında tamamladı. 2019-2020 yılları arasında İstanbul'da özel kliniklerde çalıştı. 2020 yılından itibaren Kocaeli Üniversitesi Diş Hekimliği Fakültesi Ağız Diş ve Çene Cerrahisi Anabilim Dalı'nda akademik çalışmalarına devam etmekte ve 2022 yılından itibaren Kocaeli Üniversitesi Diş Hekimliği Fakültesi'nde dekan yardımcısı olarak görev yapmaktadır. Mesleki ilgi alanları arasında dental implantoloji, ortognatik cerrahi, maksillofasiyal travma, maksillofasiyal anomaliler ve oral patoloji bulunmaktadır.

Berkay TOKUÇ graduated from Marmara University, Faculty of Dentistry in 2014. He started his postgraduate education in Kocaeli University, Faculty of Dentistry, Department of Oral and Maxillofacial Surgery in 2014 and received his MSc degree in 2019. Between 2019-2020, he served in private clinics in İstanbul. Since 2020, he has been continuing his academic career as Asst. Prof. at Kocaeli University. Since 2022, Berkay TOKUÇ has also been working as the Vice Dean of Kocaeli University, Faculty of Dentistry. His research interests include dental implantology, orthognathic surgery, maxillofacial trauma, maxillofacial abnormalities, and oral pathology

ABSTRACT

Sosis Tekniği: Şiddetli Horizontal Kemik Defektlerinin Augmentasyonunda Yönlendirilmiş Kemik Rejenerasyonuna Modifiye Bir Yaklaşım

Dental implantlar, eksik dişlerin yerine konulması için son derece güvenilir ve öngörülebilir bir çözüm olarak ortaya çıkmıştır. Dental implantların başarısı, implantların yerleştirilmesi ve stabilitesi açısından zorluklar oluşturabilen alveolar kemik defektlerinin varlığı da dahil olmak üzere birçok faktörden etkilenir. Sosis Tekniği, Urban tarafından geliştirilen yeni bir yaklaşımdır ve özellikle alveolar kemikteki şiddetli horizontal kemik defektlerinin augmentasyonu için tasarlanmıştır.Bu teknik, partiküllü otojen kemik ve deproteinize sığır kemiği greftlerinin 1:1 oranında karışımının kullanılmasını içeren, yönlendirilmiş kemik rejenerasyonunu (YKR) tekniğinin spesifik bir varyasyonudur. Bu karışımın partiküler yapısı ile vaskülarizasyon kolaylaşır, greft materyalinin yüzey alanı artar ve alveolar kemiğin şekline daha iyi bir uyum sağlanır. Ek olarak bu teknik, geleneksel YKR tekniği ile karşılaştırıldığında, hem lingual/palatal hem de vestibüler bölgelerde birçok titanyum pinin kullanılması nedeniyle kollajen membranın daha iyi sabitlenmesini sağlar. Sosis Tekniği'nde kollajen membranın immobilizasyonu, greft materyalinin güvenli bir şekilde tutulmasında önemli bir rol oynar ve istenen miktarda kemik oluşumunu kolaylaştırır. Bu sunumda, bu cerrahi modifikasyonun klinik sonuçları, vaka örnekleri ve mevcut literatür bulguları eşliğinde tartışılacaktır.

The Sausage Technique: A Modified Approach to Guided Bone Regeneration for Augmentation of Severe Horizontal Bone Defects

Dental implants have emerged as a highly reliable and predictable solution for the replacement of missing teeth. The success of dental implant placement can be influenced by different factors, including the presence of alveolar bone defects that may pose challenges for implant placement and stability. The Sausage Technique, a novel approach developed by Urban, is specifically designed for the augmentation of severe horizontal defects in alveolar bone. This technique is a specific variation of guided bone regeneration (GBR) that involves using a 1:1 mixture of particulated autogenous bone and deproteinized bovine bone grafts. The particulate nature of the mixture facilitates vascularization, increases the surface area of graft material, and naturally adapts to the shape of the alveolar ridge. Furthermore, this technique offers an improved method of securing the collagen membrane by utilizing multiple titanium pins on both the lingual/palatal and vestibular sides, compared to the conventional GBR technique. The immobilization of the collagen membrane in the Sausage Technique plays a crucial role in securing the graft material, thereby facilitating the formation of the desired amount of bone. In this presentation, the clinical outcomes of this surgical modification will be discussed, including insights from case presentations and the current literature findings.

Dr. Cemil EREN

CV

Cemil Eren 1993 yılında İskenderun'da doğdu. İlk, orta ve lise eğitimlerini İskenderun'da tamamladı. 2012-2017 yılları arasında Ankara Üniversitesi Diş Hekimliği Fakültesi'nde lisans eğitimi aldı. 2018 yılında Erciyes Üniversitesi Diş Hekimliği Fakültesi, Ağız, Diş ve Çene Cerrahisi Anabilim Dalı'nda uzmanlık eğitimine başladı. 2023 yılında MRONJ'un önlenmesi ve tedavisinde Enamel Matriks Türevlerinin Etkinliğinin değerlendirildiği tez çalışmasını tamamlayarak Ağız, Diş ve Çene Cerrahisi Uzmanı ünvanını aldı. Halen Erciyes Üniversitesi Diş Hekimliği Fakültesi Ağız, Diş ve Çene Cerrahisi Anabilim Dalı'nda Araştırma Görevlisi olarak çalışmalarını sürdürmektedir.

Cemil Eren was born in 1993 in Iskenderun. He completed his primary, secondary and high school education in İskenderun. He studied dentistry at Ankara University Faculty of Dentistry between 2012-2017. In 2018, he started his residency education at Erciyes University Faculty of Dentistry, Department of Oral, Dental and Maxillofacial Surgery. In 2023, he completed his thesis study on the evaluation of the effectiveness of Enamel Matrix Derivatives in the prevention and treatment of MRONJ and received the title of Oral and Maxillofacial Surgery Specialist. He is currently working as a Research Assistant at Erciyes University Faculty of Dentistry, Department of Oral and Maxillofacial Surgery.

ABSTRACT

Ara ve Final Splint Olmadan Bimaksiller Ortognatik Cerrahi: Yazılımsal Hata

Giriş: Ortognatik cerrahide üç boyutlu hareketleri içeren planlama, konvasyonel ya da dijital olarak üretilen splintler aracılığıyla cerrahi uygulamaya aktarılır. Bu olgu raporunun amacı sanal planlama programı ile hatalı üretilen ara ve final splint ile yapılan ortognatik cerrahi ameliyatını sunmaktır.

Vaka: Sınıf 3 iskeletsel anomalisi olan 18 yaşındaki kadın hastanın üst çenesinin 3 mm öne ve alt çenesinin 1,5 mm geri alınması planlandı. Ameliyat planı sanal planlama programı (Nemo Software) kullanılarak "maksilla first" yaklaşımla tasarlandı. Cerrahi splintler hazırlandı ve oklüzal adaptasyon açısından kontrol edildi. Le Fort I osteotomisi tamamlandıktan sonra ara splintin yapımında bir hata fark edildi. Nemo software programı üzerinden yapılan kontrolde splint üretim aşamasında yazılımsal hata nedeniyle her iki splintin maksillomandibular hareket yapılmadan üretildiği görüldü. Hastanın genel anestezi altında olması ve yeni splintlerin üretiminin uzun süreceği değerlendirilerek hastanın ameliyatının splintler kullanılmadan bitirilmesine karar verildi. Maksilla 3 boyutlu yeni konumuna splint kullanılmadan fikse edildikten sonra, bisagittal split ramus osteotomisi uygulanan mandibula, maksilla rehberliğinde maksillomandibular fiksasyon yapılarak sabitlendi. Ameliyat sonrası ve öncesi DICOM verileri kullanılarak MIMICS yazılımı ile çakıştırma yapılarak uygulanan cerrahinin doğruluğu değerlendirildi.

Sonuç: Ortognatik cerrahide popüler hale gelen dijital teknolojinin sanal tabanlı olması nedeniyle bazı sorunlarla karşılaşmamız mümkündür. Bu olguda splintler yalnızca oklüzal adaptasyon açısından kontrol edildi. Overjet ve overbite açısından kontrol edilmedi. Cerrahi öncesi splintlerin planlama yazılımı üzerinden ve klinik olarak oklüzal adaptasyon, overjet-overbite açısından ortodontist ve cerrah tarafından iki kez kontrol edilmelidir. Dijital teknolojide deneyim kazanılana kadar dijital splintlerle birlikte konvasyonel yedek splintlerin üretilmesi öneririz.

Bimaxillary Orthognathic Surgery Without Intermediate and Final Splints: Software Error

Introduction: In orthognathic surgery, the planning involving three-dimensional movements is transferred to surgical practice through conventional or digital splints.The purpose of this case report is to present bimaxillary orthognathic surgery performed with faulty intermediate and final splints due to a software error in virtual planning.

Case Presentation:Bimaxillary orthognathic surgery was performed on a 18-year-old female patient with a Class 3 skeletal anomaly with a plan to advance the maxilla by 3 mm and retract the mandible by 1.5 mm.The surgery was initially planned using the virtual planning program (Nemo Software). Surgical splints were prepared and checked for occlusal adaptation. After the completion of Le Fort I osteotomy, an error was noticed in the fabrication of the intermediate splint.A software error in the Nemo program during splint production caused both splints to be manufactured without maxillomandibular movements.Considering that it takes a long time to produce new splints, it was decided to complete the surgery without using the splint.The maxilla was fixed in its three-dimensional position without splints, and bisagittal split ramus osteotomy was performed on the mandible with maxillomandibular fixation.The accuracy of the surgery was evaluated using DICOM data before and after surgery and alignment was conducted with MIMICS software.

Conclusion: Digital technology, which has become popular, may create some difficulties due to its virtual base.In this case, the splints were only checked for occlusal adaptation, without verification of overjet and overbite. Surgical preoperative splints should be double-checked both through the planning software and clinically by both the orthodontist and surgeon.

Dr. Elif ÖZÇELİK

CV

Elif Özçelik 1990 yılında Bursa'da doğdu. 2013 yılında İstanbul Üniversitesi Diş Hekimliği Fakültesi'nden mezun oldu. Eğitimine Marmara Üniversitesi Ağız Diş Çene Cerrahisi bölümünde devam etti. 2018 yılında Ekstramaksiller ve İntrasinüs Yerleşimli Zigomatik İmplantların Biyomekanik Tepkilerinin Sonlu Elemanlar Analizi ile İncelenmesi konulu tezini tamamladı. Çeşitli kliniklerde klinisyen olarak çalıştıktan sonra İstanbul Atlas Üniversitesi Diş Hekimliği Fakültesi, Ağız Diş Cerrahisi ve Çene Cerrahisi Anabilim dalına Dr. Öğretim Üyesi olarak atandı. Aynı üniversitede halen görevine devam etmektedir.

Elif Özçelik was born in 1990 in Bursa, Turkey. She gratuated Istanbul University Faculty of Dentistry in 2013. She continued her education at the department of Oral and Maxillofacial Surgery at Marmara University. In 2018, she completed her thesis on Investigation of Biomechanical Responses of Extramaxillary and Intrasinus Placed Zygomatic Implants with Finite Element Analysis. After working as a clinician in various clinics, she was elected Assistant Professor of Oral Surgery and Maxillofacial Surgery in the Istanbul Atlas university Faculty of Dentistry. She still continues her duty there.

ABSTRACT

Piezocerrahi İle Cerrahi Destekli Hızlı Üst Çene Genişletmesi (Sarpe)
Günümüzde cerrahi tedaviler minimal invaziv ve öngörülebilirliği yüksek yaklaşımlara doğru kaymaktadır. Piezocerrahi cihazı son zamanlarda hassasiyet ve güvenlik gibi teknik özellikleri nedeniyle maksillofasiyal cerrahinin geleneksel araçlarına uygulanabilir bir alternatif olarak sunulmuştur. Cihazın sert dokulara spesifik olarak çalışması en büyük avantajlarındandır. Bu nedenle kritik anatomik yapıları (örn. Palatin arter) tehlikeye atma riski minimum düzeydedir. Diğer avantajları arasında ameliyat sırasında kanama ve ameliyat sonrası şişmenin minimum düzeyde olması ve kemik yüzeylerinde minimum termal hasar yer alır. Dar ve doğrusal osteotomiler, değişken titreşimli neşterlerle, daha uzun bir çalışma süresi pahasına kolaylıkla gerçekleştirilebilir. Maksiller transversal yetersizlik sıklıkla görülmektedir. Tedavi, sütürler kapandıkça ve mekanik kuvvetlere karşı direnç arttıkça başarılı ortodontik maksiller genişletme olasılığının azalması nedeniyle 15 yaşın üstündeki hastalar için cerrahi destekli hızlı üst çene genişletmesini (SARPE) içerir.
Bu sunumun amacı, cerrahi destekli hızlı üst çene genişletmesinin (SARPE) tüm osteotomileri için Piezocerrahinin kullanımını göstermek ve piezocerrahinin hastanın doku iyileşmesi ve ameliyat sonrası iyileşmesi üzerindeki yararlı etkilerinin ardındaki mantığı sunmaktır.

Surgıcal Assısted Rapıd Palatal Expansıon (Sarpe) Wıth Pıezosurgery
Nowadays, trends in dental surgical treatment are shifting towards approaches that are minimally invasive and have high predictability. Piezosurgery device has been recently presented as a feasible alternative to the conventional tools of cranio-maxillo-facial surgery, due to its technical characteristics of precision and safety. The cutting action of the device is unique because it occurs only when it is used on mineralized tissues, not on soft tissues. Other advantages include minimal risk of jeopardizing critical anatomic structures (e.g. Palatine artery), minimal intraoperative bleeding and postoperative swelling, and minimal thermal damage to bone surfaces. Narrow and rectilinear osteotomies can be easily performed with varying vibrating scalpels, at the cost of a longer operating time. Transverse maxillomandibular discrepancies occur in a wide variety of individuals. The treatment involves orthodontic expansion for patients under the age of 15, or surgically assisted rapid palatal expansion (SARPE) for patients with mature bones due to the decrease in the possibility of successful orthodontic maxillary expansion as sutures close and resistance to mechanical forces increases. The operation, including pterygo-maxillary detachment, can be completed under local anesthesia.The aim of the lecture is to illustrates the use of Piezosurgery for all osteotomies of surgically assisted rapid maxillary expansion (SARME) and present the rationale behind the beneficial effects of the piezosurgery on a patient's tissue healing and postoperative recovery.

Dr. Kevser SANCAK

CV

Dr.Öğr.Üyesi Kevser Sancak 1989 yılında Gaziantep'te doğdu; ilk ve orta öğrenimini Gaziantep'te tamamladı. Lisans eğitiminde 2013 yılında OnDokuz Mayıs Üniversitesi Diş Hekimliği Fakültesi'nde mezun oldu; 2019 yılında Ankara Üniversitesi Ağız Diş Çene Cerrahisi alanında uzmanlık eğitim programını tamamladı. 2020 yılında Ankara Yıldırım Beyazıt Üniversitesi Diş Hekimliği Fakültesi'ne Doktor Öğretim Üyesi olarak atandı. Halen aynı üniversitede öğretim üyesi olarak görev yapan Kevser Sancak'ın dentoalveoler cerrahi, ortognatik cerrahi, yarık dudak ve damak cerrahisi, kemik ögmentasyonu ile ilgili ulusal ve uluslararası çok sayıda yayın, kitap bölümü ve makalesi vardır. Ayrıca Türkiye'de nöralterapi dahil tamamlayıcı tıpla ilgili çok sayıda eğitime katılmıştır.

Assist. Dr. Kevser Sancak was born in Gaziantep in 1989; she completed her primary and secondary education in Gaziantep. She graduted from On Dokuz Mayıs University Faculty of Dentistry in 2013; and she completed her specialization training program at Ankara University in the field of Oral and Maxillofacial Surgery in 2019. She was appointed Assistant Professor to Ankara Yıldırım Beyazıt University, Faculty of Dentistry in 2020. She still serving as a faculty member at the same university, Assist. Dr. Kevser Sancak has many national and international publications, book chapters and papers related to the field of dentolaveolar surgery, orthognathic surgery, cleft lip and palate, bone augmentation and also participated in numerous trainings regarding complementary medicine including neuraltherapy in Turkey.

ABSTRACT

Alveolar Kemik Ögmentasyonunda Kişisel Titanyum Mesh Membranların Kullanımı
Diş çekiminden sonra, alveolar kemikte horizontal ve vertikal yönde bir azalma ile sonuçlanan remodelling süreci meydana gelir. Bu rezorpsiyon, dental implantların doğru yerleştirilmesi için yetersiz kemik hacmine neden olabilir. Farklı kemik rejenerasyon teknikleri kemik hacmini arttırmayı amaçlar. Alveolar kemik jenerasyon teknikleri arasında otojen kemik greftleri, alveolar kemik distraksiyonu, inferior alveolar sinir transpozisyonu ve yönlendirilmiş kemik rejenerasyonu yer alır. Yönlendirilmiş kemik rejenerasyonu (GBR), implant alanında kemik defekti meydana geldiğinde sıklıkla alveoler kemiği yeniden yapılandırmak için kullanılan kemik ögmentasyonu için etkili ve basit bir yöntemdir. Membranın uygulanması GBR'nin temel prensibidir. Ağız cerrahisinde kullanılan pek çok membran türü vardır ancak titanyum meshin avantajı, yer muhafazası sağlayan ve kontur çökmesini önleyen sertliktir. Kinik gereksinimlerin ve dijital implantasyon teknolojisinin gelişmesiyle birlikte, kişisel titanyum mesh membranlar, GBR'deki araştırma trendlerinden biri haline gelmiştir. Kişisel titanyum meshin maliyeti, standart titanyum mesh ve otojen greftleme yöntemlerine göre daha yüksek olsa da, azaltılmış cerrahi süre, daha iyi stabilite ve standart titanyum meshe göre daha az ekspoz riski avantajları arasında sayılabilir.

Usıng Customize Tıtanıum Mesh Membrane In Alveolar Bone Augmentatıon
Following tooth extraction, a remodeling process occurs that results in a reduction in the alveolar bone in both the horizontal and vertical directions. This resorption may lead to insufficient bone volume for correct placement of dental implants. Different bone regeneration techniques aim to increase bone volume. Alveolar bone regeneration techniques include autogenous bone grafts, alveolar bone distraction, inferior alveolar nerve transposition, and directed bone regeneration. Guided bone regeneration (GBR) is an effective and simple method for bone augmentation that is often used to reconstruct alveolar bone when a bone defect occurs at the implant site. The application of the membrane is the basic principle of GBR. There are many types of membranes used in oral surgery, but the advantage of titanium mesh is its rigidity, which conserve space and prevents contour collapse. With the development of clinical requirements and digital implantation technology, personal titanium mesh membranes have become one of the research trends in GBR. Although the cost of personal titanium mesh is higher than standard titanium mesh and autogenous grafting methods, its advantages include reduced surgical time, better stability and less exposure risk compared to standard titanium mesh.

Dr. Nurettin DİKER

CV

Nurettin Diker 2013 yılında Yeditepe Üniversitesi Diş Hekimliği Fakültesinden mezun oldu. 2013 yılında yapılan diş hekimliğinde uzmanlık sınavına girerek Başkent Üniversitesi Diş Hekimliği fakültesi Ağız, Diş ve Çene Cerrahisi Anabilim Dalında uzmanlık eğitimi almaya hak kazandı ve uzmanlık eğitimini 2017 yılında tamamladı. Aynı yıl "Sistemik rifampisin tedavisinin travmatik inferior alveolar sinir hasarı sonrası rejeneratif etkilerinin değerlendirilmesi" başlıklı doktora tezini sunarak İstanbul Medipol Üniversitesinde Sinirbilimleri doktorasını tamamladı. 2019 yılında Doktor Öğretim Üyesi, 2022 yılında da Doçent Doktor ünvanlarını almıştır. SCI ve SCI-expanded indeksli dergilerde 10 dan fazla yayını ve ulusal-uluslararası kongrelerde birçok bildirisi vardır. Nurettin Diker'in ilgi alanları peripheral sinir yaralanmaları, ortognatik cerrahi ve dentofasiyel deformite araştırmalarıdır.

Nurettin Diker graduated from Yeditepe University faculty of Dentistry in 2013. By entering the national examination for specialty in the field of Dentistry held in 2013, he gained the opportunity to be a resident in Baskent University Department of Oral and Maxillofacial Surgery; and received her specialty degree in 2017. In 2017, he also completed his PhD thesis titled "The effect of systemic rifampicin treatment on inferior alveolar nerve regeneration in rats following crush injury'' and obtained PhD degree in Neuroscience at Istanbul Medipol University. He was appointed Assistant Professor in 2019 and Associate Professor in 2022. He published more than ten articles in peer-reviewed international journals indexed in SCI and SCI-expanded, and presented several reports at international and national conferences. Her research interests include peripheral nerve injury, orthognathic surgery and dentofacial deformities.

ABSTRACT

Sagittal Ramus Osteotomisinde 'Alçak ve Kısa' Medial Osteotominin Kullanımı

Giriş: Obwegeser'in 60 yıl önce sagittal ramus osteotomisini (SRO) ilk kez tanıtmasından bu yana, faydalı olabilecek birçok modifikasyon tanımlanmıştır. En son tanımlanan modifikasyonlardan biri, kondile doğru ilerleyen spontan kırık riskini azaltmak için Posnick tarafından düşük ve kısa medial osteotomi adıyla tanıtılmıştır.

Olgu: Alçak ve kısa medial osteotomi, medial horizontal osteotominin lingulanın hem altında hem de anteriorunda konumlandırıldığı bir modifikasyonudur. Bu modifikasyonun bad-split sıklığını azaltmadaki faydalarının yanı sıra, mandibular asimetrilerde proksimal ve distal segment arasındaki kemik interferanslarını da azaltmaktadır. Bu olgu sunumunda; sağ SRO alçak ve kısa medial osteotomi ile gerçekleştirilmiş, sol ramus osteotomisi için Hunsuck modifikasyonu kullanılmıştır. Sol tarafta spontan kırık medial osteotomiden sigmoid çentiğe doğru superiora ilerlemiş, kondiler ve distal segment arasında ayrılma sağlanamamıştır. Mandibulada set back hareketini gerekleştirebilmek için sol mandibula subkondiler bölgeye ek bir osteotomi yapılmıştır ve ameliyatı takiben 4 hafta süreyle intermaksiller fiksasyon uygulanmıştır.

Sonuç: Bad split ameliyat seyrini olumsuz etkilemektedir. Mümkün olan durumlarda kompleks rijit fiksasyon yapılarak ameliyata devam edilmesini ya da ameliyatın tamamen sonlandırılmasını gerektirmektedir. Ameliyat öncesinde bad split risk faktörlerinin tespit edilebildiği durumda, cerrahlar SRO'si için düşük ve kısa medial osteotomi yapmayı tercih edebilirler.

Use of the 'Low and Short' Medial Osteotomy for Sagittal Ramus Osteotomy

Introduction: Since Obwegeser initially introduced the sagittal ramus osteotomy (SRO) over 60 years ago, several useful modifications have been described. One of the most recent modifications was introduced as low and short medial osteotomy by Posnick, to reduce the frequency of unfavourable osteotomy propagation toward the condyle.

Case: Low and short medial osteotomy is a modification to the medial horizontal osteotomy that keeps the cut both below and anterior to the lingula. Besides benefits of that modification on reducing the frequency of unfavourable osteotomy, it also decreases the bony interferences between proximal and distal segment in case of mandibular asymmetries. In the present case report, SRO of the right side was performed with low and short medial osteotomy and Hunsuck modification was used for the left side. On the left side, medial osteotomy propagated superiorly to the sigmoid notch and split could not be achieved between condylar and distal segment. In order to set mandible back, additional osteotomy was performed to the left mandibular sub condylar region and intermaxillary fixation was performed for a period of 4 weeks following surgery.

Conclusion: A bad split negatively impacts the operative course, necessitating either complex rigid fixation if feasible or termination of the procedure altogether. In case of pre-operatively observed bad split risk factors, surgeons may prefer to perform a low and short medial osteotomy during SRO.

Dr. Ömer Faruk BOYLU

CV

25/04/1989 tarihinde Bingöl'ün Solhan ilçesinde doğdum. Lisans eğitimini Atatürk Üniversitesi Diş Hekimliği Fakültesinde 2009 -2014 yılları arasında tamamldım. 2015- 2017 yılları arsında Elazığ Ağız ve Diş Sağlığı Merkezinde pratisyen diş hekimi olarak görev yaptım. Diş Hekimliğinde Uzmanlık Sınavı(DUS) ile 2017-2022 İnönü Üniversitesi Diş Hekimliği Fakültesi Ağız, Diş ve Çene Cerrahisi AD'da araştırma görevlisi olarak çalıştım. 2022 yılından itibaren Bolu Abant İzzet Baysal Üniversitesi Diş Hekimliği Fakültesi Ağız, Diş ve Çene Cerrahisi AD'da Doktor Öğetim üyesi olarak çalışmaktayım.

Was born on 25/04/1989 in Solhan district of Bingöl. I completed my undergraduate education at Atatürk University Faculty of Dentistry between 2009 and 2014. Between 2015 and 2017, I worked as a general dentist at Elazığ Oral and Dental Health Center. I took the Specialization Examination in Dentistry (DUS) and worked as a research assistant at İnönü University Faculty of Dentistry, Department of Oral and Maxillofacial Surgery between 2017-2022. Since 2022, I have been working as a member of assistant professor at Bolu Abant İzzet Baysal University Faculty of Dentistry, Department of Oral and Maxillofacial Surgery

ABSTRACT

Kronik Temporal Mandibular Eklem Disloksayonunun Açık Eklem Cerrahisi ile Tedavisi: Olgu Sunumu

Giriş: Temporomandibular eklem(TME) dislokasyonu, mandibulanın fonksiyonel hareketleri sırasında kondilin anterior yönde fazla yer değiştirmesi sonucu Artiküler Eminensin(AE) önünde konumlanmasıdır(1). TME dislokasyonu gülme, konuşma, yemek yeme gibi günlük aktiviteler esnasında oluşabileceği gibi uzun süren dental işlemler sırasında da ortaya çıkabilmektedir(2). Bu durum hastalarda yaşam kalitesini etkileyen ciddi boyutlara ulaşabilir. Böyle durumların cerrahi tedavisinde eminektomi işlemi sıklıkla uygulanmaktadır.

Vaka: 42 yaşındaki kadın hasta, TME'inde 3 yıldır tekrarlayan dislokasyon şikayeti ile Bolu Abant İzzet Baysal Üniversitesi Diş Hekimliği Fakültesi Ağız Diş ve Çene Cerrahisi Kliniğine başvurdu. Bu olguda, eminektomi ile başarılı bir şekilde tedavi edilen mandibular dislokasyon vakası sunulmuştur.TME dislokasyonu hastaların yaşam kalitesini etkileyen ağrılı bir TME rahatsızlığıdır. Bu durumun cerrahi tedavisinde eminektomi işlemi sıklıkla uygulanmaktadır. TME ve çevre anatomik yapılar göz önüne alarak uygulandığında komplikasyon görülme olasılığı azalacaktır.

Treatment of Chronic Temporal Mandibular Joint Dislocation with Open Joint Surgery: Case Report

Introduction: Temporomandibular joint (TMJ) dislocation is the positioning of the condyle in front of the Articular Eminence (AE) as a result of excessive displacement in the anterior direction during the functional movements of the mandible (1). TMJ dislocation can occur during daily activities such as laughing, talking, and eating, as well as during long-lasting dental procedures (2). This situation can reach serious levels that affect the quality of life of patients. Eminectomy is frequently performed in the surgical treatment of such conditions.

Case Presentation:A 42-year-old female patient applied to Bolu Abant İzzet Baysal University Faculty of Dentistry Oral and Maxillofacial Surgery Clinic with a complaint of recurrent dislocation in her TMJ for 3 years. In this case, a case of mandibular dislocation TMJ dislocation is a painful TMJ disorder that affects patients' quality of life. Eminectomy is frequently performed in the surgical treatment of this condition. When applied by taking into account the TMJ and surrounding anatomical structures, the possibility of complications will decrease

Dr. Selen ADİLOĞLU

CV

2006 yılında lisans eğitimini Hacettepe Üniversitesi Dişhekimliği Fakültesi'nde tamamlamıştır. Aynı yıl Hacettepe Üniversitesi Dişhekimliği Fakültesi ADÇ Cerrahisi AD'da başladığı doktora programını 2012 yılında bitirmiştir. Hala Hacettepe Üniversitesi'nde öğretim üyesi olarak çalışmaktadır. İmplantoloji, patoloji, anestezi alanında lisans ve uzmanlık dersleri vermektedir.

Selen Adiloğlu completed her education at Hacettepe University Faculty of Dentistry in 2006.
She made her doctorate program, which she started in the same year at Hacettepe University Faculty of Dentistry, Department of Oral and Maxillofacial Surgery in 2012.
She still works as an academic member at Hacettepe University. She teaches licence and specialist courses in implantology, pathology and anesthesia.

ABSTRACT

MRONJ Hastalarının Cerrahi tedavisinde Mikrobiyolojik Örneklemin Önemi

Kemik rezorbsiyonuna neden olan hastalıkların tedavisinde ve kanser hastalarında uzun dönem kullanılan bazı kemoterapötikler İlaca Bağlı Çene Kemiği Osteonekrozuna neden olabilir. Bifosfonatlar, Denosumab(RANKL inhibitörü), bevacizumab (monoklonal antibody), sunitinib bu ilaçlardan bazılarıdır. Bu ajanların antirezorptif ve anti anjiojenik etkilerine bağlı gelişen osteonekrotik alanlarda farklı fırsatçı mikroorganizmaların izlenebilir. Bu mikroorganizmaların varlığı MRONJ hastalarının cerrahi tedavi başarı oranını etkilemektedir.
Etken bakterilerin tespitinde antibiyotik duyarlılık testleri ve sistemik enfeksiyon bulgularının değerlendirilmesi ile cerrahi sonrası daha iyi ve hızlı bir iyileşme süreci izlenebilir. İntraoral bölgedeki normal mikrofloranın çeşitliliği de göz önüne alındığında özellikle bakteri suşlarının tespitinde doğru örneklem alımı burada önem taşımaktadır.

The importance of microbiological sample in the surgical treatment of MRONJ Patients

Medicine related osteonecrosis of the jaws(MRONJ) can be occured related with the diseases that cause bone resorption and cancer patients treated with long term chemotheraphy. Some of these chemotherpeutic agents are biphopsphonates , denosumab(RANKL inhibitör), Bevacizumab(monoclonal antibody)and sunitinib. Number of opportunistic microorganism can increase at the osteonecroic bone occurred according to the antiangiogenic and antiresorptive effects of these agents. Entity of these opportunistic microorganisms can affect the success rate of the surgery at MRONJ patients. Better and rapid healing can be observed when effective microorganisms were detected and the antibiyogram was obtained related to these microorganisms, also systemic symptoms were evaluated. Accuracy of taking the bone sample have an important role because of the diversity of the oral microflora.

CUMHURİYETİMİZİN
100.YILI KUTLU OLSUN

TAOMS'23

30. ULUSLARARASI BİLİMSEL KONGRESİ

17-21 KASIM 2023

GLORIA GOLF RESORT
ANTALYA

SCIENTIFICALLY SUPPORTED BY

AO CMF

ICMFS 1970 Founded as IAMFS

SÖZLÜ SUNUMLAR

[OP-001]

G6PD Eksikliği: Ağız, Diş ve Çene Cerrahisinde Anestezi Stratejileri

Giriş

Glukoz 6 Fosfat Dehidrogenaz (G6PD) eksikliği dünyada en sık görülen enzim eksikliğidir. Dünya genelinde 400 milyon insanı etkilediği düşünülmektedir. En sık Afrika, Güneydoğu Asya, Akdeniz ve Orta Doğu 'da rastlanmıştır (1). X kromozomundaki G6PD genindeki mutasyon nedeniyle meydana gelmektedir ve 140 'ın üzerinde mutasyon tanımlanmıştır (2, 3). Bu nedenledir ki erkeklerde hemizigot olarak hastalık meydana gelebilirken kadınlarda hastalığın şiddetini değiştirebilecek şekilde homozigot ya da heterozigot olabilmektedir (3). Tanısında enzim aktivitesi ya da moleküler analiz kullanılabilmektedir (1). İlk olarak 1950 yıllarında antimalaryal ilaç kullanan Amerikan askerlerinde gelişen hemolitik anemi sonrasında tanımlanmıştır (4). G6PD, eritrositleri oksidatif strese karşı koruyan antioksidanların pentoz fosfat yolu ile üretiminde görevlidir (5). Eksikliğinde bakla tüketimi, oksidatif stres yaratan durumlar (enfeksiyon, travma v.b.) ve bazı ilaçların (primakin, rasburikaz) kullanımı hemolitik anemiye yol açmaktadır (6). Yine genel anestezi pratiğinde kullanılan pek çok ilaç hemolitik anemi ile sonuçlanabilir (Tablo 1). Ayrıca prilokain, artikain, lidokain ve benzokain G6PD eksikliği olan hastalarda methemoglobinemi gelişimini tetikleyebilmektedirler (7). Dünya Sağlık Örgütü (WHO) enzim aktivitesi ve klinik bulgulara göre G6PD eksikliğini 5 gruba sınıflandırmıştır (Tablo 2) (8). G6PD eksikliğinde ilaç kullanımı ile ilişkili hemolitik anemi genellikle ilaç uygulaması ardından 1-3 gün sonra görülmektedir. İlk hafta sonuna kadar bu anemi derinleşebilirken 8-10. günlerden sonra iyileşme dönemine girecektir. Bu tip anemi genellikle kendini sınırlamakta ve nadiren kan transfüzyonu ihtiyacı gelişmektedir (6). Bu durum günübirlik cerrahide tanı ve takip işlemlerinin aksamasına yol açmaktadır. Hastalarda klinik olarak baş ağrısı, dispne, yorgunluk, lomber/substernal ağrı, sarılık, skleral ikter ve koyu idrar gibi semptom ve bulgular meydana gelmektedir (6). Laboratuvar bulgularında hemoglobin ve haptoglobin değerlerinde düşüş gözlenirken laktat dehidrogenaz, unkonjüge bilirubin ve retikülosit değerlerinde yükselme gözlenir (6, 9).

Ağız, diş ve çene cerrahisi hastalarında lokal anestezik kullanım ihtiyacı her zaman mevcuttur. Lokal anestezinin yeterli olmadığı işlemlerin yanında belirli endikasyonlar dahilinde sedasyon ve genel anestezi desteği doğmaktadır. İşlem sonrası analjezi de cerrahinin önemli yapıtaşlarındandır. Cerrahinin her aşamasında kullandığımız ilaçların önemli bir kısmının G6PD eksikliğinde kullanımı önerilmemektedir. Çok yaygın olan bu patolojinin saptanması ve buna yönelik akılcı ilaç seçimi Ağız, Diş ve Çene Cerrahisi hastalarında son derece değerlidir.

Tablo 1: G6PD Eksikliğinde Anestezi Uygulamaları ve Kullanılabilecek İlaçlar (9-14).

	Güvenli	Tartışmalı	Güvenli Değil
Genel Anestezi Ajan	Deksmedetomidin Glikopirolat Ketamin Propofol Tiyopental Halotan N2O	Midazolam Remifentanil Sevofluran Isofloran	Diazepam
Kas Gevşetici	Roküronyum Süksinilkolin		
Lokal Anestezi	Bupivakain	Prilokain	Lidokain Benzokain Fenazopiridin
Narkotik Analjezik	Meperidin Sufentanil Remifentanil Tramadol	Alfentanil Fentanil	
Antipiretik, Analjezik	İbuprofen Parekoksib	Aspirin Metimazol Asetaminofen	Asetanilid Diklofenak
Antibiyotik	Amikasin	Penisilin Kloramfenikol Streptomisin Trimetoprim	Dapson Ko-Trimoksazol Siprofloksasin Gentamisin Sülfanilamid

Tablo 2: Dünya Sağlık Örgütü G6PD Eksikliği Varyantları (8)

Sınıf	Özellikler
1	• Ciddi eksiklik • Oksidatif stres olmadan hemoliz gelişebilir • Kronik nonsferositik hemolitik anemi Çok nadir
2	• % 1-10 rezidüel aktivite Başlangıçta hemoliz yok veya nonsferositik hemolitik anemi • Akdeniz varyantı (yaygın)
3	• Normal G6PD aktivitesinin %10-60'ı • Afrika varyantı (yaygın)
4	• Normal G6PD aktivitesinin %60-100'ü
5	• Normalden yüksek G6PD aktivitesi

Vaka Sunumu

Olgu 1: 39 yaş erkek hasta. Mandibula yerleşimli odontojenik kist tanısıyla kistektomi yapılmak üzere kliniğimize başvurdu (Resim 1). Daha önce bakla tüketimi sonrasında hastaneye başvurup hemolitik anemi ile G6PD eksikliği tanısı aldığı Hematoloji konsültasyon cevabında hemodinamik monitörizasyon eşliğinde hemolize yol açabilecek ilaçlardan uzak durularak işlemin yapılması önerildi. G6PD eksikliği olan hastalarda güvenli olması nedeniyle propofol roküronyum ve remifentanil tercih edildi. Remifentanilin literatürde dile getirilmiş antioksidan özelliğinin de bu grup hastalarda bize ekstra avantaj sağlayacağını da düşünerek hem genel anestezi indüksiyonu hem de idamesinde kullandık (15). Genel anestezi indüksiyonunda propofol 2 mg/kg, remifentanil 1 mcg/kg, ronküronyum 0,6 mg/kg dozunda uygulandıktan sonra propofol ve remifentanil infüzyonu eşliğinde anestezi idamesine devam edildi. İntraoperatif olarak lokal anestezi uygulanmayan hastada postoperatif dönemde kullanması için ibuprofen ve amikasin reçete edildi. Taburculuk sonrası hasta ile günlük görüşme yapılarak olası semptom ve bulgular değerlendirildi. Ayrıca postoperatif 3. ve 7. günlerde uygun kan tetkikleri planlandı. Yapılan takip sonucunda hemolizi gösteren semptom, bulgu ve laboratuvar sonucu gözlemlenmedi.

Resim 1: Olgu 1 Panaromik Grafi



Olgu 2: 8 yaşında kız hasta. Süpernümerer diş çekimi için kliniğimize başvurdu (Resim 2). Hasta G6PD tanılı ve hemoliz öyküsü yok. Daha önce genel anestezi, sedasyon ya da lokal anestezi almamış. Pediyatrik hematoloji konsültasyon cevabında hemodinamik monitörizasyon eşliğinde kullanılmaması gereken ilaç gruplarından kaçınılması gerektiği ifade edilmiş. Hastanın işleminin kısa sürecek olması sebebiyle sedoanaljezi planlandı. Sedoanaljezi uygulaması için sedatif ve analjezik olmasının yanında literatürde antioksidan özelliklerine de dikkat çekilen deksmedetomidin tercih edildi (16). 1 mcg/kg bolus dozunun 10 dakika içinde uygulanmasının ardından 1 mcg/kg/saat infüzyon dozu ile devam edildi. Deksmedetomidin infüzyonu ile yeterli sedasyon ve analjezi sağlanması sayesinde lokal anestezi uygulanmadı. Postoperatif analjezi için ibuprofen süspansiyon ve antibiyoterapi için amikasin süspansiyon reçete edildi. Taburculuk sonrası hastanın ailesi ile günlük görüşme yapılarak olası

semptom ve bulgular değerlendirildi. Buna ek olarak postoperatif 3. ve 7. günlerde uygun kan tetkikleri planlandı. Yapılan takip sonucunda hemolizi gösteren semptom, bulgu ve laboratuvar sonucu gözlemlenmedi.

Resim 2: Olgu 2 Panaromik Grafi



Olgu 3: 24 yaşında erkek hasta. Gömülü 3. molar diş çekilmesi için kliniğimize başvurdu (Resim 3). Hasta G6PD tanılı ve hemoliz öyküsü yok. Daha önce lokal anestezi eşliğinde sünnet işlemi sırasında methemoglobinemi gelişmiş. Hematoloji konsültasyon cevabında uzak durulması gereken ilaç listesi paylaşılarak hemodinamik monitörizasyon önerilmiş. Yapılacak işlemin lokal anestezi desteğiyle yapılabilecek olması sebebiyle diş çekimi bupivakain uygulamasının ardından gerçekleştirildi. Hastada intraoperatif dönemde ve taburculuğa kadar geçen postoperatif dönemde methemoglobinemi saptanmadı. Ameliyat sonrası analjezi ve antibiyoterapi için ibuprofen ve amikasin tercih edildi. Taburculuk sonrası hasta ile günlük görüşme yapılarak olası semptom ve bulgular değerlendirildi. Bunun yanında postoperatif 3. ve 7. günlerde uygun kan tetkikleri planlandı. Yapılan takip sonucunda hemolizi gösteren semptom, bulgu ve laboratuvar sonucu gözlemlenmedi.

Resim 3: Olgu 3 Panaromik Grafi



Sonuç

G6PD eksikliği olan hastalarda ayrıntılı anamnez yanında mutlaka Hematoloji görüşü alınmalı ve planlama ile ilaç seçimi konsültasyon cevabı ile yapılacak cerrahi işleme göre yapılmalıdır. İntraoperatif dönemde her hasta hemodinamik olarak

monitörize edilmeli ve güvenli ilaçlarla doğru yöntem (lokal anestezi, sedasyon, genel anestezi) tercih edilmelidir. Analjezi ve antibiyoterapi de hastaya uygun şekilde seçilmelidir. Uygun ilaç grupları ve planlama G6PD eksikliği olan hastalara güvenle her anestezi yöntemi uygulanabilir. Buradaki en önemli nokta özellikle günübirlik cerrahilerde takibin sadece operasyon günü ile sınırlı tutulma yanılgısıdır. Hasta işlem sonrasında gerçekleşebilecek semptom ve bulgular konusunda bilgilendirilmelidir. İşlem sonrası takip günlük vizit, hemoliz bulguları ve gerekli laboratuvar tetkikleri ile 1 haftaya kadar uzatılmalıdır.

1. Mason PJ, Bautista JM, Gilsanz F. G6PD deficiency: the genotype-phenotype association. Blood reviews. 2007;21(5):267-83.
2. Nkhoma ET, Poole C, Vannappagari V, Hall SA, Beutler E. The global prevalence of glucose-6-phosphate dehydrogenase deficiency: a systematic review and meta-analysis. Blood Cells, Molecules, and Diseases. 2009;42(3):267-78.
3. Beutler E. G6PD deficiency. 1994.
4. Carson PE, Flanagan CL, Ickes C, Alving AS. Enzymatic deficiency in primaquine-sensitive erythrocytes. Science. 1956;124(3220):484-5.
5. Luzzatto L, Mehta A, Vulliamy T. Glucose-6-phosphate dehydrogenase deficiency. The metabolic and molecular bases of inherited disease. 2001;3:4517-53.
6. Cappellini MD, Fiorelli G. Glucose-6-phosphate dehydrogenase deficiency. The lancet. 2008;371(9606):64-74.
7. Hegedus F, Herb K. Benzocaine-induced methemoglobinemia. Anesthesia progress. 2005;52(4):136-9.
8. Group WW. Glucose-6-phosphate dehydrogenase deficiency. Bull WHO. 1989;67:601-11.
9. Elyassi CAR, Rowshan MHH. Perioperative management of the glucose-6-phosphate dehydrogenase deficient patient: a review of literature. Anesthesia progress. 2009;56(3):86-91.
10. Dogra N, Puri G, Rana S. Glucose-6-phosphate dehydrogenase deficiency and cardiac surgery. Perfusion. 2010;25(6):417-21.
11. Youngster I, Arcavi L, Schechmaster R, Akayzen Y, Popliski H, Shimonov J, et al. Medications and glucose-6-phosphate dehydrogenase deficiency: an evidence-based review. Drug safety. 2010;33:713-26.
12. Manganelli G, Fico A, Martini G, Filosa S. Discussion on pharmacogenetic interaction in G6PD deficiency and methods to identify potential hemolytic drugs. Cardiovascular & Haematological Disorders-Drug Targets (Formerly Current Drug Targets-Cardiovascular & Hematological Disorders). 2010;10(2):143-50.
13. Altikat S, Çiftçi M, Buyukokuroglu M. In vitro effects of some anesthetic drugs on enzymatic activity of human red blood cell glucose 6-phosphate dehydrogenase. Polish journal of pharmacology. 2002;54(1):67-72.
14. Abreu MPd, Freire CCS, Miura RS. Anesthesia in glucose 6-phosphate dehydrogenase-deficient patient: case report. Revista brasileira de anestesiologia. 2002;52:707-11.
15. Hartman N, Zhou H, Mao J, Mans D, Boyne M, Patel V, et al. Characterization of the methemoglobin forming metabolites of benzocaine and lidocaine. Xenobiotica. 2017;47(5):431-8.
16. Cekic B, Geze S, Ozkan G, Besir A, Sonmez M, Karahan SC, et al. The effect of dexmedetomidine on oxidative stress during pneumoperitoneum. BioMed research international. 2014;2014.

G6PD Deficiency: Anesthesia Strategies in Oral and Maxillofacial Surgery

Introduction

Glucose 6 Phosphate Dehydrogenase (G6PD) deficiency is the most common enzyme deficiency in the world. It is thought to affect 400 million people worldwide. It is most common in Africa, Southeast Asia, the Mediterranean and the Middle East (1). It was first described in 1950 after hemolytic anemia developed in American soldiers treated with antimalarial drugs (2). It is due to a mutation in the G6PD gene on the X chromosome and over 140 mutations have been identified (3, 4). Therefore, while men can be hemizygous, women can be homozygous or heterozygous, which can alter the severity of the disease (4). Enzyme activity or molecular analysis can be used in the diagnosis (1). G6PD is functioning in the production of antioxidants that protect erythrocytes against oxidative stress via the pentose phosphate pathway (5). In deficiency, consumption of fava beans, oxidative stress (infection, trauma, etc.) and the use of certain drugs (primaquine, rasburicase) lead to hemolytic anemia (6). Again, many drugs used in general anesthesia practice may result in hemolytic anemia (Tablo 1). In addition, prilocaine, articaine, lidocaine and benzocaine may trigger the development of methemoglobinemia in patients with G6PD deficiency (7). The World Health Organization (WHO) classified G6PD deficiency into 5 groups according to enzyme activity and clinical signs (Tablo 2) (8). In G6PD deficiency, hemolytic anemia secondary to drug use is usually seen 1-3 days after drug administration. While this anemia may worsen until the end of the first week, it will enter a recovery period after the 8th-10th days. This type of anemia is usually self-limiting and the need for blood transfusion rarely occurs (6). This leads to a delay in diagnosis and follow-up procedures in ambulatory surgery. Patients clinically present with symptoms and signs such as headache, dyspnea, fatigue, lumbar/substernal pain, jaundice, scleral icterus and dark urine (6). In laboratory tests, hemoglobin and haptoglobin levels decrease while lactate dehydrogenase, unconjugated bilirubin and reticulocyte levels increase (6, 9).

There is always a need for local anesthetic administration in oral, dental and maxillofacial surgery patients. In addition to procedures where local anesthesia is not sufficient, sedation and general anesthesia support arises within certain indications. Post-procedure analgesia is also an important cornerstone of surgery. A significant portion of the drugs we use at every stage

of surgery are not recommended for use in G6PD deficiency. Detection of this very common pathology and rational drug selection is extremely valuable in Oral, Dental and Maxillofacial Surgery patients.

Table 1: Anesthesia Practices and Drugs that can be Used in G6PD Deficiency (9-14).

	Safe	Controversial	Unsafe
General Anesthesia Agents	Dexmedetomidine Glycopyrrolate Ketamine Propofol Thiopental Halothane N2O	Midazolam Remifentanil Sevoflurane Isoflurane	Diazepam
Neuromuscular Blockers	Rocuronium Succinylcholine		
Local Anesthetics	Bupivacaine	Prilocaine	Lidocaine Benzocaine Phenazopyridine
Narcotic Analgesics	Meperidine Sufentanil Remifentanil Tramadol	Alfentanil Fentanyl	
Antipyretics, Analgesics	İbuprofen Parecoxib	Aspirin Methimazole Acetaminophen	Acetanilide Diclofenac
Antibiotics	Amikacin	Penicillin Chloramphenicol Streptomycin Trimethoprim	Dapson Ko-Trimoxazole Ciprofloxacin Gentamycin Sulfanilamide

Table 2: WHO G6PD Deficiency Variants (8)

Class	Characteristics
1	• Severe deficiency Hemolysis can develop without oxidative stress. Chronic non-spherocytic hemolytic anemia very rare
2	• 1-10% residual activity No hemolysis or non-spherocytic hemolytic anemia at onset • Mediterranean variant (common)
3	• 10-60% of normal G6PD activity • African variant (common)
4	• 60-100% of normal G6PD activity
5	• Higher than normal G6PD activity

Case Presentation

Case 1: 39 years old male patient. He was admitted to our clinic for cystectomy with the diagnosis of odontogenic cyst located in the mandible (Figure 1). He was admitted to the hospital after consuming fava beans and diagnosed with hemolytic anemia and G6PD deficiency. In response to the hematology consultation, it was recommended to perform the procedure with hemodynamic monitoring and avoiding drugs that may cause hemolysis. Propofol, rocuronium and remifentanil were preferred because of their safety in patients with G6PD deficiency. Considering that the antioxidant property of remifentanil, which has been reported in the literature, would provide us with an extra advantage in this group of patients, we used remifentanil for both induction and maintenance of general anesthesia (15). Propofol 2 mg/kg, remifentanil 1 mcg/kg, and rocuronium 0.6 mg/kg were administered for general anesthesia induction and anesthesia maintenance was performed with propofol and

remifentanil infusion. Local anesthesia was not administered intraoperatively and ibuprofen and amikacin were prescribed for postoperative use. After discharge, the patient was interviewed daily and possible symptoms and findings were evaluated. In addition, appropriate laboratory blood tests were planned on the 3rd and 7th postoperative days. As a result of the follow-up, no symptoms, signs or laboratory results indicating hemolysis were observed.

Figure 1: Case 1 Panoramic radiograph



Case 2: 8-year-old girl. She was admitted to our clinic for supernumerary tooth extraction (Figure 2). The patient was diagnosed with G6PD and had no history of hemolysis. She has never had general anesthesia, sedation or local anesthesia. In the pediatric hematology consultation, it was stated that drug groups that should not be administered should be avoided with hemodynamic monitoring. Sedoanalgesia was planned due to the short time of the procedure. Dexmedetomidine, which has antioxidant properties in the literature in addition to being sedative and analgesic, was preferred for sedoanalgesia (16). A bolus dose of 1 mcg/kg was administered within 10 minutes followed by an infusion dose of 1 mcg/kg/hour. Adequate sedation and analgesia were achieved with dexmedetomidine infusion and no local anesthesia was administered. Ibuprofen suspension was prescribed for postoperative analgesia and amikacin was preferred as antibiotic. After discharge, the patient's family was interviewed daily and possible symptoms and findings were evaluated. In addition, appropriate blood tests were planned on postoperative days 3 and 7. As a result of the follow-up, no symptoms, signs or laboratory results indicating hemolysis were observed.

Figure 2: Case 2 Panoramic radiograph



Case 3: 24-year-old male patient. He was admitted to our clinic for extraction of impacted 3rd molar tooth (Figure 3). The patient was diagnosed with G6PD and had no history of hemolysis. He developed methemoglobinemia during a previous circumcision procedure under local anesthesia. In the hematology consultation, a list of drugs to be avoided was given and hemodynamic monitoring was recommended. Since the procedure could be performed under local anesthesia, tooth extraction was performed after bupivacaine administration. No methemoglobinemia was observed in the intraoperative period and in the postoperative period until discharge. Ibuprofen and amikacin were preferred for postoperative analgesia and antibiotherapy. After discharge, the patient was interviewed daily and possible symptoms and findings were evaluated. In addition, appropriate laboratory tests were planned on the 3rd and 7th postoperative days. As a result of the follow-up, no symptoms, signs or laboratory results indicating hemolysis were observed.

Figure 3: Case 3 Panoramic radiograph



Conclusion

In patients with G6PD deficiency, Hematology consultation should be considered in addition to detailed anamnesis and planning and drug selection should be made according to the consultation and the surgical procedure to be performed. In the intraoperative period, each patient should be monitored hemodynamically and the correct method (local anesthesia, sedation, general anesthesia) with safe drugs should be preferred. Analgesia and antibiotherapy should also be selected appropriately for the patient. Appropriate drug groups and planning any anesthesia method can be safely performed in patients with G6PD deficiency. The most important point here is the misconception that follow-up is limited to the day of the operation, especially in day surgery. The patient should be informed about the symptoms and signs that may occur after the procedure. Postoperative follow-up should be extended up to 1 week with daily visits, hemolysis signs and necessary laboratory tests.

1. Mason PJ, Bautista JM, Gilsanz F. G6PD deficiency: the genotype-phenotype association. Blood reviews. 2007;21(5):267-83.
2. Carson PE, Flanagan CL, Ickes C, Alving AS. Enzymatic deficiency in primaquine-sensitive erythrocytes. Science. 1956;124(3220):484-5.
3. Nkhoma ET, Poole C, Vannappagari V, Hall SA, Beutler E. The global prevalence of glucose-6-phosphate dehydrogenase deficiency: a systematic review and meta-analysis. Blood Cells, Molecules, and Diseases. 2009;42(3):267-78.
4. Beutler E. G6PD deficiency. 1994.
5. Luzzatto L, Mehta A, Vulliamy T. Glucose-6-phosphate dehydrogenase deficiency. The metabolic and molecular bases of inherited disease. 2001;3:4517-53.
6. Cappellini MD, Fiorelli G. Glucose-6-phosphate dehydrogenase deficiency. The lancet. 2008;371(9606):64-74.
7. Hegedus F, Herb K. Benzocaine-induced methemoglobinemia. Anesthesia progress. 2005;52(4):136-9.
8. Group WW. Glucose-6-phosphate dehydrogenase deficiency. Bull WHO. 1989;67:601-11.
9. Elyassi CAR, Rowshan MHH. Perioperative management of the glucose-6-phosphate dehydrogenase deficient patient: a review of literature. Anesthesia progress. 2009;56(3):86-91.
10. Dogra N, Puri G, Rana S. Glucose-6-phosphate dehydrogenase deficiency and cardiac surgery. Perfusion. 2010;25(6):417-21.

11. Youngster I, Arcavi L, Schechmaster R, Akayzen Y, Popliski H, Shimonov J, et al. Medications and glucose-6-phosphate dehydrogenase deficiency: an evidence-based review. Drug safety. 2010;33:713-26.
12. Manganelli G, Fico A, Martini G, Filosa S. Discussion on pharmacogenetic interaction in G6PD deficiency and methods to identify potential hemolytic drugs. Cardiovascular & Haematological Disorders-Drug Targets (Formerly Current Drug Targets-Cardiovascular & Hematological Disorders). 2010;10(2):143-50.
13. Altikat S, Çiftçi M, Buyukokuroglu M. In vitro effects of some anesthetic drugs on enzymatic activity of human red blood cell glucose 6-phosphate dehydrogenase. Polish journal of pharmacology. 2002;54(1):67-72.
14. Abreu MPd, Freire CCS, Miura RS. Anesthesia in glucose 6-phosphate dehydrogenase-deficient patient: case report. Revista brasileira de anestesiologia. 2002;52:707-11.
15. Hartman N, Zhou H, Mao J, Mans D, Boyne M, Patel V, et al. Characterization of the methemoglobin forming metabolites of benzocaine and lidocaine. Xenobiotica. 2017;47(5):431-8.
16. Cekic B, Geze S, Ozkan G, Besir A, Sonmez M, Karahan SC, et al. The effect of dexmedetomidine on oxidative stress during pneumoperitoneum. BioMed research international. 2014;2014.

[OP-011]

Down Sendromlu Hastada Beklenmedik Bir Keşif: Trakeal Web

Hüseyin BABUN [a], Fatih OLUŞ [a]

A- Akdeniz Üniversitesi Diş Hekimliği Fakültesi, Ağız, Diş ve Çene Cerrahisi Bölümü, Türkiye

huseyinbabun@gmail.com, drfatiholus@gmail.com

Özet

Amaç: Down sendromlu çocuklarda trakeal anomalilerin sıklığına ve türüne dikkat çekmek, bu anomalilerin anestezi uygulamaları sırasında ortaya çıkabileceği riskleri belirtmek ve bir vaka üzerinden bu durumu incelemektir.

Vaka: 15 yaşında, Down sendromlu bir kız hastada genel anestezi altında surnumerer diş çekilmesi için yapılan operasyon sırasında, nazotrakeal entübasyon girişimleri başarısız oldu. Videolaringoskopi ile yapılan değerlendirmede vokal kordların hemen distalinde trakeal web tespit edildi. 4.00 mm iç çaplı entübasyon tüpüyle başarılı entübasyon gerçekleştirildi. Hasta, operasyondan komplikasyonsuz bir şekilde uyanarak taburcu edildi.

Sonuç: Down sendromlu hastalarda, trakeal anomalilerin potansiyel varlığı, anestezi uygulamalarında zorluklara yol açabilir. Bu, anestezistlerin DS'li hastalarda anestezi indüksiyonu ve entübasyon planlaması yaparken bu olasılığı göz önünde bulundurmaları gerektiğini göstermektedir. Ayrıca, trakeal web gibi nadir trakeal anomaliler, DS'li hastalarda daha sık rastlanabilecek olgulardan biri olabilir.

Anahtar kelimeler: Down sendromu, trakeal web, videolaringoskopi

1. Giriş

Down sendromu (DS) veya trizomi 21, yaklaşık 625 doğumda bir görülme oranıyla insanlarda görülen en yaygın kromozomal bozukluktur (1). DS'li hastalar, kardiyak defektler, Hirschprung hastalığı veya duodenal atrezi gibi ilişkili konjenital anomalilere sahip olma olasılığı daha yüksektir, ancak hava yolu anomalilerinin varlığı hakkında az bilgi bulunmaktadır. DS, çocuklarda baş ve boyun bölgesinde geniş bir anatomik çeşitliliğe neden olur. Tipik yüz görünümü, küçük ağız, yüksek damak, kas hipotonisine bağlı olarak dil genelde dışarı sarkıktır. Hava yolu anomalileri, DS'li çocuklarda morbidite ve mortalitenin önemli bir kısmından sorumludur (2, 3). DS'li çocuklarda üst hava yolu anomalileri literatürde iyi tanımlanmıştır ve hava yolu semptomları olan DS'li çocukları tedavi eden doktorlar tarafından iyi bilinmektedir (4) fakat özellikle alt hava yolunda hava yolu anomalilerinin gerçek frekansı bilinmemektedir.

Genel pediatrik popülasyonda, trakeal anomaliler nispeten nadir görülür. Belirti ve semptomlar arasında stridor, dispne, öksürük, tekrarlayan solunum yolu enfeksiyonları veya siyanoz bulunabilir. Asemptomatik de seyredebilir. Trakeal anomalilerin tanısı trakeobronkoskopi ile koyulur. Trakeobronkoskopi sadece semptomatik hastalarda gerçekleştirildiği için, trakeal anomalilerin rapor edilenden daha sık meydana geldiği düşünülmektedir. Laringo-trakeo-bronşiyal patolojiler, DS'li çocuklarda genel popülasyona kıyasla çok daha yaygındır, özellikle subglotik stenoz ve trakeal problemler açısından (5). Ayrıca, trakeal anomaliler genellikle hava yolu veya solunum anomalileri dışındaki konjenital bozukluklarla birlikte görülür, bunlar arasında konjenital kalp hastalığı, vasküler anomaliler veya gastrointestinal defektler bulunur (6).

Bu yazıda konjenital trakeal web'i olduğunu düşündüğümüz 15 yaşında, DS'li bir hasta sunulacaktır.

2. Olgu Sunumu

15 yaşında kız hastaya, genel anestezi altında surnumerer diş çekilmesi için operasyon planlandı. Hastanın anestezik preoperatif değerlendirilmesinde, Down sendromlu olduğu ve 1 yaşındayken Ventriküler Septal Defekt (VSD) nedeniyle düzeltme operasyonu geçirdiği öğrenildi. Preoperatif olarak kardiyolojiye konsülte edildi. Kardiyoloji tarafından profilaktik antibiyotik uygulanarak operasyona onay verildi. Bunun dışında hastanın yapılan fizik muayenesinde tipik Down sendromu görünümü mevcuttu ve sistemik muayenelerinde patolojik bulgu yoktu. Laboratuvar testleri de normal sınırlarda idi. Hastaya odasında 2 mg midazolam yapıldıktan sonra hasta ameliyathaneye alındı. Elektrokardiyografi (EKG), periferik oksijen saturasyonu (SpO_2) ve non-invaziv kan basıncı takibi yapılarak standart monitorizasyon yapıldı. Anestezi indüksiyonu yapıldı ve yeterli kas gevşemesi sağlandığında nazotrakeal entübasyona başlandı. Direkt laringoskopi ile 6.00 mm iç çaplı entübasyon tüpüyle entübasyon denendi. Vokal kordlar net bir şekilde görülebilmesine rağmen tüpün ucu girdikten sonra tüp ilerletilemedi. 5.5 mm iç çaplı tüp kullanılarak tekrar denendi yine tüp ilerletilemedi. Sonrasında videolaringoskop ile entübasyon planlandı. Videolaringoskopi yapılarak vokal kordlar görüntülendi ve vokal kordların hemen distalinde bir trakeal web görüldü (Resim 1). 5.00 mm iç çaplı entübasyon tüpüyle entübasyon denendi. Tüp yine ilerletilemeyince 4.00 mm iç çaplı entübasyon tüpüyle başarılı entübasyon gerçekleştirildi (Resim 2). Daha sonra hastanın cerrahi işlemi gerçekleştirildi ve komplikasyonsuz bir şekilde hasta uyandırıldı. Servis takibinde de sorun gelişmeyen hasta aynı gün içerisinde taburcu edildi.

3. Tartışma

Trakeal web, trakeal lümeni daraltan ancak trakeayı tamamen tıkamayan ince bir doku tabakasıdır. Konjenital olabileceği gibi entübasyon sonrasında da gelişmiş olabilir. Yakın zamanda yapılan bir sistematik incelemeye göre DS'li çocuklarda trakeal anomaliler Down sendromu olmayan çocuklara göre daha sık görülmektedir (7). Bu trakeal anomaliler; Konjenital ve edinilmiş trakeal stenozlar, tam trakeal halka deformitesi, trakeal bronchus, vasküler yapılar tarafından trakeal bası, trakeomalazi, trakeal web olarak sıralanabilir. Literatürde DS'li hastalarda trakeal web ile ilgili fazla çalışma bulunmamaktadır. Bir çalışmada trakeal lümeni yaklaşık %30 oranında daraltan ve herhangi bir müdahale yapmadan kendiliğinden iyileşen bir vakadan bahsedilmektedir (8).Konjenital trakeal web oldukça nadir görülmektedir ve prevalansını saptayabilmek için yeterli sayıda çalışma bulunmamaktadır. 24 DS'li hasta ve 324 non DS'li hastanın değerlendirildiği bir çalışmada 1 DS'li ve 2 non DS'li trakeal webi olan hasta saptanmıştır ve genel prevalans % 0.6 olarak bulunmuştur (8). Bir vaka sunumunda da 9 yaşında tekrarlayan pnömoniler nedeniyle takip edilen bir hastada saptanan konjenital trakeal web olgusu sunulmuştur (9). Trakeal anomalilerde genelde stridor, dispne, öksürük, tekrarlayan solunum yolu enfeksiyonları veya siyanoz gibi semptomlar görülebilir ancak bizim vakamızda olduğu gibi asemptomatik de olabilir. Bu bilgiler ışığında DS'li hastalara genel anestezi planlanırken zor havayoluna karşı hazırlıklı olunmalıdır.

4. Sonuç

Down sendromu, hava yolu anomalileri riskini artırabilir, bu da anestezi yönetiminde klinisyenler için önemli bir husustur. Bu vaka, preoperatif değerlendirme ve anestezi planlamasında potansiyel trakeal anomalilerin farkında olmanın kritik önemini vurgulamaktadır. DS'li hastaların tedavisinde multidisipliner bir yaklaşımın benimsenmesi ve hazırlıklı olmanın önemi, potansiyel komplikasyonların ve morbiditelerin önlenmesine yardımcı olabilir. Özellikle DS'li hastaların preoperatif değerlendirilmesinde dikkatli ve ayrıntılı bir hava yolu değerlendirmesi yapılması gerektiğini belirtmek esastır.

5. Referanslar

1. Weijerman ME, de Winter JP. Clinical practice. The care of children with Down syndrome. Eur J Pediatr. 2010;169(12):1445-52.
2. So SA, Urbano RC, Hodapp RM. Hospitalizations of infants and young children with Down syndrome: evidence from inpatient person-records from a statewide administrative database. J Intellect Disabil Res. 2007;51(Pt 12):1030-8.
3. Yang Q, Rasmussen SA, Friedman JM. Mortality associated with Down's syndrome in the USA from 1983 to 1997: a population-based study. Lancet. 2002;359(9311):1019-25.
4. Watts R, Vyas H. An overview of respiratory problems in children with Down's syndrome. Arch Dis Child. 2013;98(10):812-7.
5. Hamilton J, Yaneza MM, Clement WA, Kubba H. The prevalence of airway problems in children with Down's syndrome. Int J Pediatr Otorhinolaryngol. 2016;81:1-4.
6. Schweiger C, Cohen AP, Rutter MJ. Tracheal and bronchial stenoses and other obstructive conditions. J Thorac Dis. 2016;8(11):3369-78.
7. Fockens MM, Hölscher M, Limpens J, Dikkers FG. Tracheal anomalies associated with Down syndrome: A systematic review. Pediatr Pulmonol. 2021;56(5):814-22.
8. Bertrand P, Navarro H, Caussade S, Holmgren N, Sánchez I. Airway anomalies in children with Down syndrome: endoscopic findings. Pediatr Pulmonol. 2003;36(2):137-41.
9. Legasto AC, Haller JO, Giusti RJ. Tracheal web. Pediatric Radiology. 2004;34(3):256-8.

6. Resimler



Figure 1: videolaringoskopide trakeal web'in görünümü



Figure 2: 4.00 mm iç çaplı entübasyon tüpünün yerleşimi

[OP-015]

LE FORT 1 OSTEOTOMY PLANNING WITH PROSTHETIC INDICATION IN OLDER PATIENT

Muhsin Ardıç[a], Melike Yalçıntaş Ardıç[b], Mehmet Emre Yurttutan[a], Merve Berika Kadıoğlu[c]
A- Ankara University, Faculty of Dentistry, Department of Oral and Maxillofacial Surgery, Turkey, muhsinardic@gmail.com
B- Ankara University, Faculty of Dentistry, Department of Prosthodontics, Turkey, melike13020165@gmail.com
C- Ankara University, Faculty of Dentistry, Department of Oral and Maxillofacial Surgery, Turkey, memreyurttutan@yahoo.com
D- Ankara University, Faculty of Dentistry, Department of Orthodontics, Turkey mbkadioglu@ankara.edu.tr

Abstract

Objectives: Prosthetic rehabilitation of jaws that are excessively resorbed and have skeletal deformities can be difficult. The reasons for this situation are lack of sufficient bone for implant placement and the maxillomandibular relationship having a skeletal class III deformity.

Case report: A 51-year-old male patient was consulted to Ankara University Oral and Maxillofacial Surgery Clinic. The main complaint of patient was suitable prosthesis could not be made. As a result of the evaluation, it was observed that the mandible was edentulous and atrophic, the maxilla was rehabilitated with a fixed prosthesis. Additionally, askeletal class III deformity was observed. It was decided to advancement of maxilla with Le Fort 1 osteotomy after clinical and radiological examination. A temporary prothesis was designed for mandible in class III occlusion. Then Le Fort 1 osteotomy was performed, and maxilla was placed in ideal position.

A 54-year-old male patient was consulted to our clinic for preprosthetic surgery. As a result of the evaluation, it was observed that the maxilla was edentulous and had insufficient bone vertically and horizontally, and the mandible was rehabilitated with a fixed prothesis. Additionally, a skeletal class III deformity was observed. It was decided to augmentation the maxilla with mandibular ramus block graft. It was placed dental implants after6-month. A temporary prothesis was designed for maxilla in class III occlusion. Then Le Fort 1 osteotomy was performed, and maxilla was placed in ideal position.

Conclusion: In the presence of skeletal class III deformity and accompanying an extremely atrophic and edentulous maxilla or mandible that is difficult to rehabilitate prosthetically, rehabilitation is possible with ideal maxilla position obtained by Le Fort 1 osteotomy.

Keywords: Le Fort 1 Osteotomy, Bone Augmentation, Preprosthetic Surgery

1. Introduction

Prosthetic rehabilitation of jaws that are excessively resorbed and have skeletal deformities is difficult. This is due to the lack of sufficient bone for implant placement and the maxillomandibular relationship having a skeletal class III deformity. It has been reported that the success rate of Le Fort 1 osteotomy in older patients is no different compared to younger individuals. However, sinus perforations are possible due to the presence of thin sinus walls; additionally, since the nasal mucosa is adherent to the bone, it may perforate while being elevated.

2. Materials and Methods

Case 1: A 51-year-old male patient was consulted to Ankara University Oral and Maxillofacial Surgery Clinic. The main complaint of patient was suitable prosthesis could not be made. As a result of the evaluation, it was observed that the mandible was edentulous and atrophic, the maxilla was rehabilitated with a fixed prosthesis. Additionally, askeletal class III deformity was observed. It was decided to advancement of maxilla with Le Fort 1 osteotomy after clinical and radiological examination. A temporary prothesis was designed for mandible in class III occlusion. Then Le Fort 1 osteotomy was performed, and maxilla was placed in ideal position.

Case 2: A 54-year-old male patient was consulted to our clinic for preprosthetic surgery. As a result of the evaluation, it was observed that the maxilla was edentulous and had insufficient bone vertically and horizontally, and the mandible was rehabilitated with a fixed prothesis. Additionally, a skeletal class III deformity was observed. It was decided to augmentation the maxilla with mandibular ramus block graft. It was placed dental implants after6-month. A temporary prothesis was designed for maxilla in class III occlusion. Then Le Fort 1 osteotomy was performed, and maxilla was placed in ideal position.

3. Discussion

The advantages of carrying out implant surgery in a secondary procedure in severely resorbed maxilla that the decreased risk of failure of the graft and probability of implant loss. A fixed prosthesis before Le Fort osteotomy helps to reposition the maxilla, determine the movement, and improve the dental midline adjustment. Hybrid prosthesis could

provide the vertical dimension and occlusion, however, there should be implant positive inclination. This approach provides the performed implant in own position in alveolar bone.

Mandibular orthognathic surgery has some risks in severely resorbed mandible. There may be bad split, neurosensorial disorders and rigid fixation problems in operation. Therefore, maxillary Le Fort 1 osteotomy could be an option the correction of the occlusion with the severely resorbed mandible.

4. Conclusion

In the presence of skeletal class III deformity and accompanying an extremely atrophic and edentulous maxilla or mandible that is difficult to rehabilitate prosthetically, rehabilitation is possible with ideal maxilla position obtained by Le Fort 1 osteotomy.

5. References

1. Gil JN, Claus JDP, Campos FEB, Lima Jr SM : Management of the severely resorbed maxilla using Le Fort I osteotomy. Int. J. Oral Maxillofac. Surg. 2008; 37: 1153–1155. Elsevier

2. Kahnberg KE, Nilsson P, Rasmusson L, Le Fort I Osteotomy with Interpositional Bone Grafts and Implants for Rehabilitation of the Severely Resorbed Maxilla: A 2-Stage Procedure, Int. j. Oral Maxilloafac. Surg. 2000. Quintessence

3. Keller EE, Van Roekel NB, Desjardins RP, Tolman DE, Prosthetic-Surgical Reconstruction of the Severely Resorbed Maxilla with Iliac Bone Grafting and Tissue-lntegrated Prostheses, International Journal of Oral & Maxillofacial Implants, 1997: 155-165. Quintessence

4. Peacock ZS, Lee CYC, Klein KP, Kaban LB, Orthognathic Surgery in Patients Over 40 of Age: Indications and Special Considerations, 2014 American Association of Oral and Maxillofacial Surgeons J Oral Maxillofac. Surg. 72:1995-2004, 2014

6. Figures

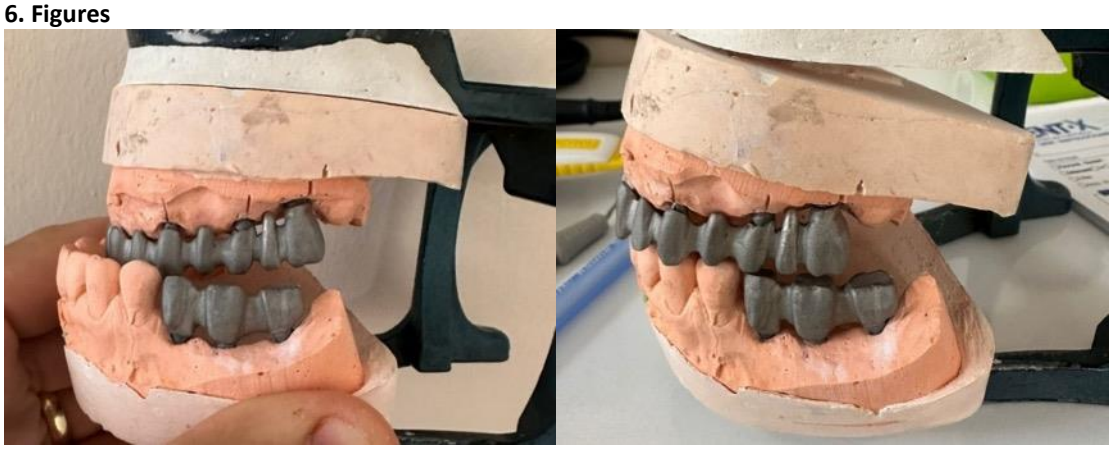

Figure 3. Case 1, model planning before surgery



Figure 4. Case 1, intraoperative image

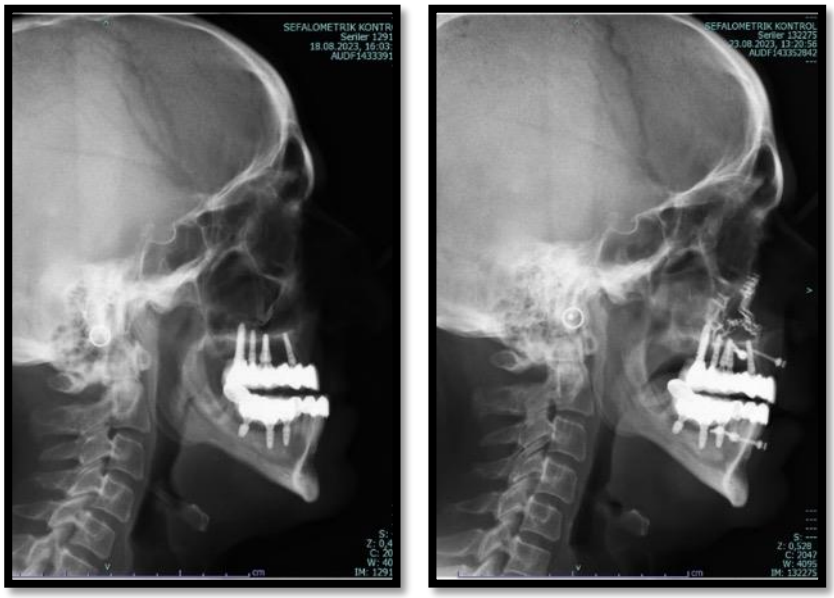

Figure 5. Case 1, pre-post cephalometric radiography



Figure 6. Case 2, intraoperative images



Figure 7. Case 2, intraoperative images

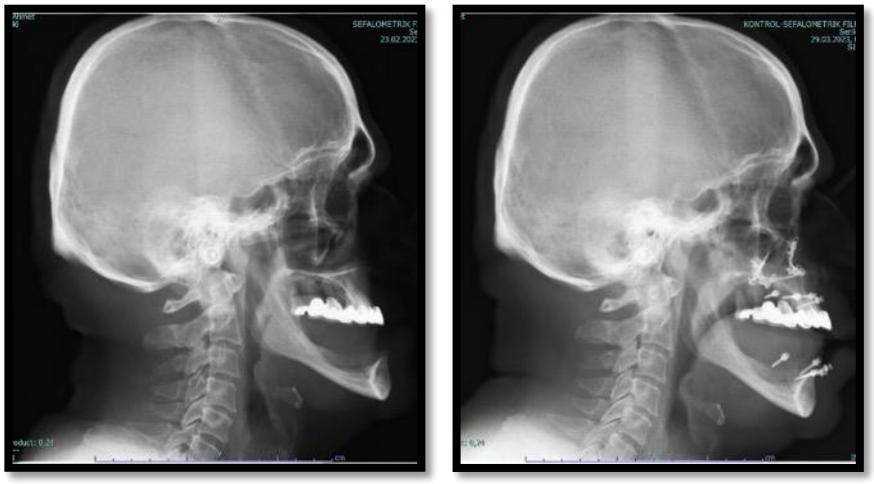

Figure 8. Case 2, pre-post cephalometric radiography

[OP-022]

BSSO ve Bone-İid Tekniği İle Gömülü Diş Çekimi

Cennet Şule Demirezer, H. Can Tükel
Asistan, Çukurova Üniversitesi Diş Hekimliği Fakültesi Ağız, Diş ve Çene Cerrahisi Anabilim Dalı, Adana, Türkiye, cennet.sule.dndl@gmail.com
Doçent, Çukurova Üniversitesi Diş Hekimliği Fakültesi Ağız, Diş ve Çene Cerrahisi Anabilim Dalı, Adana, Türkiye, Cantukel@gmail.com

ÖZET:
GİRİŞ:
"Gömülü diş" mekanik engellerden dolayı veya normal sürme zamanında halen süremeмiş dişler için kullanılan bir terimdir. Yer darlığı, dişin ektopik pozisyonda olması, süpernümerer dişler, patolojik etkenler vs gibi lokal faktörler ana etkendirler.Bununla beraber sistemik ve genetik hastalıklar ve sendromik durumlar da dişlerin sürmesini engellemektedir.[1] Aİ' de, minedeki problemlere ek olarak konjenital diş kayıpları, anterior open-bite, pulpal kalsifikas- yonlar, dentin displazileri, kök ve kuron rezorpsiyon- ları, hipersementoz, kök malformasyonları ve dişlerin erüpsiyonunda anormallik görülebilir.[2]
VAKA RAPORU:
Fakülte kliniğimize diş eksikliği nedeniyle başvuran ikiz kardeş olan 2 hastada alınan anamnezde dentinogenesis imperfekta dışında sistemik bir hastalıkları olmadığı öğrenildi. Hastada alınan panaromik röntgende fazlaca sayıda gömülü diş olduğu tespit edildi. Hastaların protetik rehabilitasyonu için dişlerin çekimi ve sonrasında implant cerrahisi planlandı.Her iki hastada farklı günlerde genel anestezi altında mandibulada her iki tarafta da derin gömülü dişleri çekmek için bsso kesisi yapıldı. Dişler çekildi ve kesi hattı mini plak ve vidalarla fiske edildi. Maksillada gömülü dişlerin çekimi için bone lid tekniği ile dişler çekildi ve kortikal plaka mini plak ve vidalar ile yeniden fiske edildi. Post-op kontrolünde herhangi bir problem gözlenmedi.
SONUÇ: SSRO, mandibular ramusta, angulusta ve corpusta derin gömülü dişlerin çekimine minimal cerrahi travma ve kemik kaybı ile izin veren güvenilir bir tekniktir.Bu cerrahi yaklaşım diğer geleneksel tekniklere göre kar-zarar hesabı yapılarak tercih edilebilir.
Anahtar Kelimeler: BSSO, Bone-lid, gömülü diş

ABSTRACT:
OBJECTİVES:
"Impacted tooth" is a term used for teeth that have not erupted due to mechanical obstacles or at the normal eruption time. Local factors such as space limitation, ectopic position of the tooth, supernumerary teeth, pathologic factors, etc. are the main factors, but systemic and genetic diseases and syndromic conditions also prevent the eruption of teeth. Dentinogenesis imperfecta is a localized mesodermal dysplasia affecting both primary and permanent teeth. The disease is inherited in an autosomal dominant manner with high penetrance and low mutation rate. The color of the teeth ranges from brown to blue and is sometimes described as amber or gray.

CASE REPORT:
In the anamnesis of 2 twin brothers who presented to our faculty clinic because of missing teeth, it was learned that they had no systemic disease other than dentinogenesis imperfecta. Panaromic X-rays of the patients revealed a large number of impacted teeth. Extraction of the teeth and subsequent implant surgery were planned for prosthetic rehabilitation of the patients.bsso incision was made to extract the deeply impacted teeth on both sides of the mandible under general anesthesia on different days in both patients. The teeth were extracted and the incision line was flicked with mini plates and screws. For the extraction of impacted teeth in the maxilla, the teeth were extracted with the bone lid technique and the cortical plate was re-fisked with mini-plates and screws. No problem was observed in post-op control.

CONCLUSİON:
SSRO is a reliable technique that allows the extraction of deeply impacted teeth in the mandibular ramus, angulus and corpus with minimal surgical trauma and bone loss. This surgical approach may be preferred over other conventional techniques on a cost-benefit basis.
Keywords: BSSO, Bone-lid, impacted tooth

GİRİŞ:
"Gömülü diş" mekanik engellerden dolayı veya normal sürme zamanında halen süremediş dişler için kullanılan bir terimdir. Komşu dişlerin yaptığı basınç, kemik yapıdaki ve yumuşak dokudaki yoğunluk, çevre mukozanın uzun süreli kronik iltihabı, çene darlığı, persiste süt dişleri, supernumerer dişler, süt dişlerinin erken kaybı, kemikteki inflamatuar değişiklikler gibi lokal nedenler ve heredite, raşitizm, anemi, konjenital sfiliz, vitamin D eksikliği, anormal kas basınçları, tüberküloz ve endokrin bozukluklar veya sendromlar gibi sistemik nedenler dişlerin gömük kalmaları yönünde rol oynar.[1,2] Amelogenezis İmperfekta(Aİ), kalıtımsal geçiş gösteren, süt ve daimi dişlerdeki minenin yapısını, miktarını ve bileşimini etkileyen genetik bir mine gelişim anomalisidir. Genellikle otozomal dominant ya da otozomal resesif geçiş gösterir; X-kromozomuna bağlı geçişler seyrektir. Aİ' de, minedeki problemlere ek olarak konjenital diş eksiklikleri, anterior open-bite, pulpal kalsifikasyonlar, dentin displazileri, kök ve kuron rezorpsiyonları, hipersementoz, kök malformasyonları ve dişlerin erüpsiyonunda anormallik görülebilir. [3,4]

VAKA RAPORU:
Fakülte kliniğimize diş eksikliği nedeniyle başvuran ikiz kardeş olan 2 hastada alınan anamnezde dentinogenesis imperfekta dışında sistemik bir hastalıkları olmadığı öğrenildi. Hastada alınan panaromik röntgende fazlaca sayıda gömülü diş olduğu tespit edildi. Hastaların protetik rehabilitasyonu için dişlerin çekimi ve sonrasında implant cerrahisi planlandı.Her iki hastada farklı günlerde genel anestezi altında mandibulada her iki tarafta da derin gömülü dişleri çekmek için bsso kesisi yapıldı. Dişler çekildi ve kesi hattı mini plak ve vidalarla fiske edildi. Maksillada gömülü dişlerin çekimi için bone lid tekniği ile dişler çekildi ve kortikal plaka mini plak ve vidalar ile yeniden fiske edildi. Post-op kontrolünde herhangi bir problem gözlenmedi.

TARTIŞMA:
Prognatizm ve retrognatiyi tedavi etmek için sagittal osteotomi ilk olarak 1957 yılında tanımlanmıştır Geleneksel cerrahi çekimin neden olabileceği ciddi kemik kaybı, inferior alveolar sinir hasarı, komşu dişlerde yaralanma ve intra-post op kırık gibi komplikasyon risklerinin fazla olduğu derin gömülü molar dişlerin çıkarılması için bir seçenek olarak nadiren SSRO kullanımı rapor edilmiştir.[5]
Bone-lid tekniği, ameliyatın sonunda orijinal konumuna yerleştirilen bir kemik kapağın v hazırlanması ve çıkarılmasından oluşur. Tekniğin amaçları, cerrahi hedef alanın açığa çıkarılmasını sağlamak, diğer daha agresif yöntemlerle (ostektomi) kaybedilen kemiği kurtarmak ve kemik iyileşmesini iyileştirmektir. [6]
Derin gömülü dişlerin geleneksel cerrahi çekimi önemli ölçüde kemik kaybına ve inferior alveolar sinir hasarına neden olabilmektedir. Derin gömülü dişlerin ekstraoral yaklaşımla çekimi ise fasiyal sinir hasarına ve istenmeyen skar oluşumuna neden olabilir.BSSO, anteroposterior eksen boyunca mandibular harekete izin verdiği için öncelikle dentofasiyal deformiteleri düzeltmek için kullanılmıştır. Diğer avantajları IAN'ın tamamen görüntülenmesi, minimal kemik kaybı ve mükemmel erişimdir. Alışılmadık bir pozisyondaki gömülü bir diş SSRO ile güvenli bir şekilde çekilebilir.[5]
Literatürde gömülü diş çekimi için SSRO kullanımı ile ilgili az sayıda çalışmaya rastlanmıştır. Amin ve arkadaşları , gömülü bir alt üçüncü molar dişe cerrahi erişim için SSRO öneren ilk araştırmacıdır[7]
Infante Cossio ve arkadaşları , SSRO'nun aşırı distal migrasyonu olan bir molar dişin çekimi için kullanıldığı bir vaka bildirmiştir.[8]Toffanin ve arkadaşları , derin gömülü bir üçüncü molar dişin SSRO ile çekildiği bir vaka bildirmişlerdir [9]
Jones ve arkadaşları SSRO ile çıkarılan bir mandibular üçüncü molar vakası bildirmiştir.[10]
Santos ve ark. 3 vakada derin gömülü dişlerin SSRO ile komplikasyonsuz çekildiğini göstermiştir.[5]

SONUÇ:
SSRO, mandibular ramusta, angulusta ve corpusta derin gömülü dişlerin çekimine minimal cerrahi travma ve kemik kaybı ile izin veren güvenilir bir tekniktir.Bu cerrahi yaklaşım diğer geleneksel tekniklere göre kar-zarar hesabı yapılarak tercih edilebilir.

KAYNAKLAR:
1. Yazıcı S, Kökden A, Tank A. Gömük Dişler Üzerine Retrospektif Bir Çalışma. Cumhuriyet Üniversitesi Diş Hekimliği Fakültesi Dergisi 2002; 5(2):103-105.
2. Schindel R, Duffy S. Maxillary Transverse Discrepancies and Potentially Impacted Maxillary Canines in Mixed-Dentition Patients. The Angle Orthodontist 2007; 77(3):430-435.
3. Koyutürk A, Kahvecioğlu F, Şener Y, Gökalp A. Geçici overdenture protezler ile rehabilite edilen amelogenezis imperfekta: Olgu sunumu. CÜ Diş Hek Fak Derg 2006; 9: 41-5.
4. Lykogeorgos T, Duncan K, Crawford PJM, Aldred MJ. Unusual manifestations in X-linked amelogenesis imperfecta. Int J Paediatr Dent 2003; 13: 356-61.

5. Santos SE, Tavares RN, de Moraes M, Freire-Filho FW. Sagittal osteotomy for the removal of deeply impacted mandibular molars: a presentation of series of cases. J Maxillofac Oral Surg. 2015 Mar;14(Suppl 1):263-6.
6. Sivolella S, Brunello G, Panda S, Schiavon L, Khoury F, Del Fabbro M. The Bone Lid Technique in Oral and Maxillofacial Surgery: A Scoping Review. J Clin Med. 2022 Jun 24;11(13):3667.
7. Amin M, Haria S, Bounds G (1995) Surgical access to an impacted lower third molar by sagittal splitting of the mandible: a case report. Dent Update 22:206–208
8. Infante-Cossio P, Hernandez-Guisado JM, Gutierrez-Perez JL (2000) Removal of a premolar with extreme distal migration by sagittal osteotomy of mandibular ramus: report of case. J Oral Maxillofac Surg 58:575–577
9. Toffanin A, Zupi A, Cicognini A (2003) Sagittal split osteotomy in removal of impacted third molar. J Oral Maxillofac Surg 61:638–640
10. Jones TA, Garg T, Monagham A (2004) Removal of a deeply impacted mandibular third molar through sagittal split ramus osteotomy approach. British J Oral Maxillofac Surg 42:365–368

RESİMLER:



Resim-1: pre-op OPG

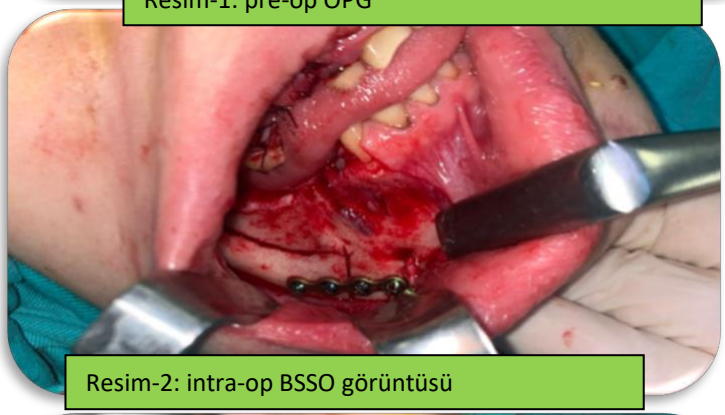

Resim-2: intra-op BSSO görüntüsü



Resim-3: intra-op BSSO görüntüsü



Resim-4: intra-op BSSO görüntüsü

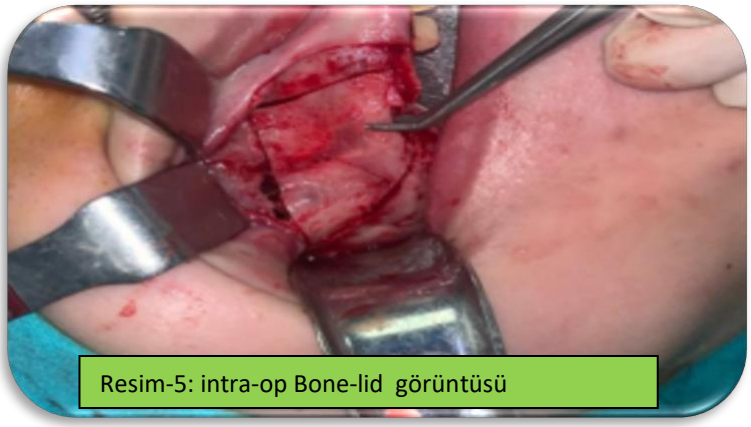

Resim-5: intra-op Bone-lid görüntüsü

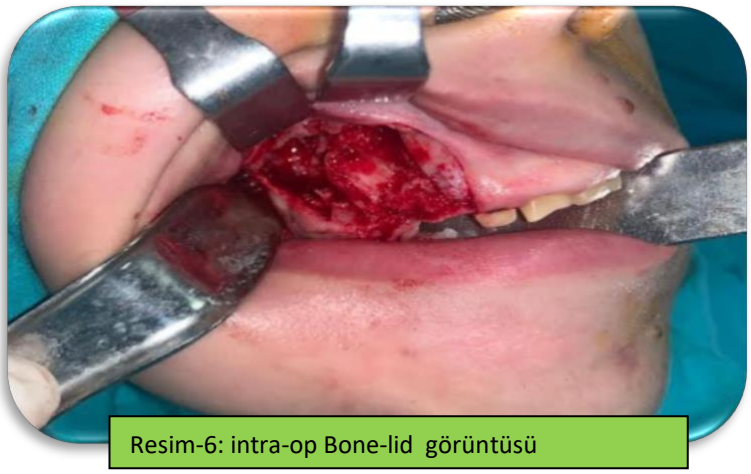

Resim-6: intra-op Bone-lid görüntüsü

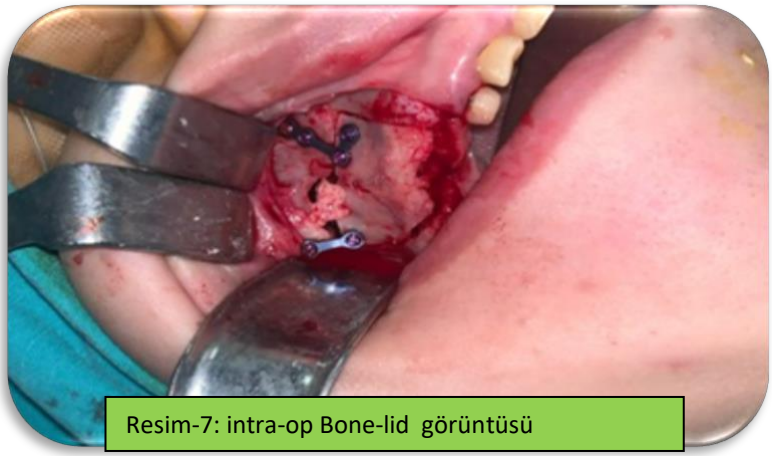

Resim-7: intra-op Bone-lid görüntüsü



Resim-8: intra-op Bone-lid görüntüsü

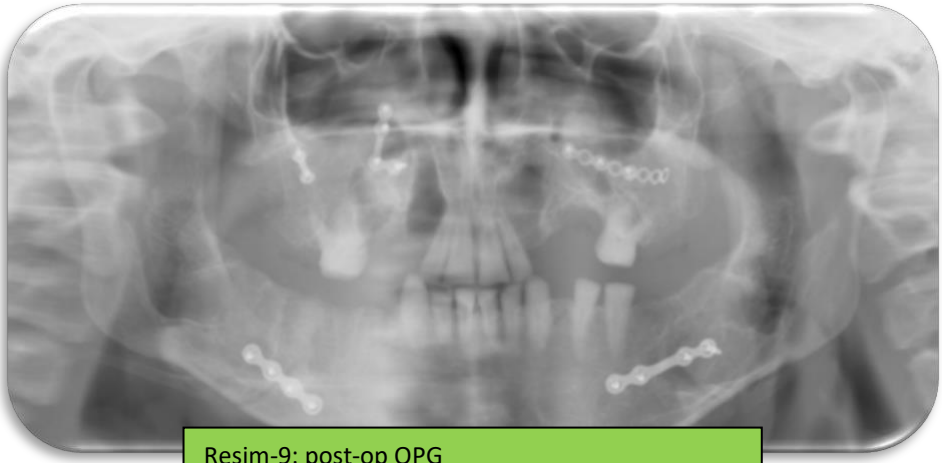

Resim-9: post-op OPG



Resim-10: pre-op OPG



Resim-11: intra-op BSSO görüntüsü



Resim-12: intra-op BSSO görüntüsü



Şekil-13: intra-op BSSO görüntüsü



Şekil-14: post-op OPG

[OP-024]

SURGERY OF ECTOPIC THIRD MOLAR TOOTH ASSOCIATED WITH DENTIGEROUS CYST IN THE MANDIBULAR RAMUS: A CASE REPORT AND LITERATURE REVIEW

Evren Elibol[a], Burcu Baş Akkor[b], Kübra Uğurlu[c], Nisa Nur Polat[d]

A- Ondokuz Mayıs University, Faculty of Dentistry, Department of Oral and Maxillofacial Surgery, Samsun, Turkey, evrenelibol@gmail.com
B- Ondokuz Mayıs University, Faculty of Dentistry, Department of Oral and Maxillofacial Surgery, Samsun, Turkey, burcubas@omu.edu.tr
C- Ondokuz Mayıs University, Faculty of Dentistry, Department of Oral and Maxillofacial Surgery, Samsun, Turkey, kubra.ugurlu@omu.edu.tr
D- Ondokuz Mayıs University, Faculty of Dentistry, Department of Oral and Maxillofacial Surgery, Samsun, Turkey, nisanurpolatx@gmail.com

Abstract

Objective: Ectopic teeth are defined as teeth located outside the alveolar arch or not in the normal localisation. The aim of this case report is to present the surgical treatment of ectopic mandibular third molar (EMTM) associated with dentigerous cyst in the ramus region and to review the relevant literature.

Case Report: A 40-year-old female patient presented to Department of Oral and Maxillofacial Surgery, Faculty of Dentistry, Ondokuz Mayıs University with the complaint of occasional pain in the left lower jaw for three years. Clinical and radiological examination revealed an impacted third molar in the left ramus and a radiolucent area around the crown. The ectopic tooth was removed by intraoral surgical approach.

Conclusion: Ectopic mandibular third molar (EMTM) teeth represent a rare clinical entity and often remain impacted unrecognised unless they cause symptoms or are incidentally detected on radiographic examination. They are often associated with a dentigerous cyst. It can be followed up without treatment or surgical treatment can be planned if necessary.

Keywords: Dentigerous Cyst, Ectopic tooth, Ramus

1. Introduction

A tooth is considered "ectopic" when it is positioned in an unusual location away from its anatomical position (1). Ectopic teeth are seen in the jaw bones or in areas other than the alveolar arch (2). Reported sites include maxillary sinus, palate, mandibular condyle, coronoid process, mandibular ramus, nasal cavity, orbit, and surrounding soft tissues (3,4,5,6). Most cases of ectopic third molars are asymptomatic and are usually recognized during routine clinical and radiographic investigations. Ectopic teeth are more commonly seen in the mandible and in female individuals (1,2,9,10,11). The etiology of ectopic positioning of teeth is still not known exactly. However, many theories have been proposed including trauma, infection, developmental anomalies and pathological conditions such as dentigerous cysts (1,2,11,13,17). This presentation will be discussed, a case of ectopic mandibular third molar (EMTM) tooth associated with dentigerous cyst located in the mandibular ramus region of a female patient.

2. Case Report

A 40-year-old female patient presented to Department of Oral and Maxillofacial Surgery, Faculty of Dentistry, Ondokuz Mayıs University (Samsun/Turkey) with the complaint of occasional pain in the left mandible for the last three years. Clinical examination revealed that the mandibular left third molar tooth was missing in the mouth, and panoramic radiography revealed that this tooth was impacted in the mandibular ramus (figure 1). Cone Beam Computed Tomography (CBCT) was taken from the patient in order to reveal the relationship of the impacted tooth with the anatomical structures. CBCT revealed that the impacted tooth was displaced upwards on the left side of the ramus and there was a radiolucency surrounding the crown (figure 2). The patient was operated under general anesthesia. With the intraoral approach, an incision was made starting from the anterior ridge of the ramus and continuing to the distal part of the permanent mandibular left second molar. After removing of the bone, the crown and roots of the teeth were extracted by separating to parts (figure 3-4). The extraction cavity was curetted (figure 5). The extracted pieces were sent for pathological examination. The flap was closed primarily (figure 7). After the operation, antibiotics, analgesic anti-inflammatory and mouthwash were prescribed. The patient was followed up radiologically and clinically and no perioperative and postoperative complications were encountered (figure 8). Histopathological examination result was reported as dentigerous cyst.

3. Discussion

The incidence of ectopic teeth varies between 0.1-1% (12). They can be seen in vertical, horizontal and inverse positions (8). Ectopic teeth may be asymptomatic or may present with different symptoms. These include pain in the head and facial region, epistaxis, swelling in the relevant region, trismus or facial asymmetry (5,6,9,11,16). In this case, the patient presented to the clinic with occasional pain in the left lower jaw.

The diagnosis of ectopic tooth is made with clinical and radiological examinations. In order to remove the tooth without damaging the surrounding tissues, the anatomy of the region, the size and localization of the tooth, and its relationship with the other tooth and tooth roots should be fully revealed with three-dimensional radiographs (10,11). In this case, both orthopantomographic radiographs and CBCT were taken, and radiographic examination was performed.

Extraoral, intraoral or endoscopic surgical methods can be applied in the surgical treatment of ectopic teeth in the maxillofacial region. Extraoral approaches are generally preferred for the extraction of ectopic teeth located in the mandibular condyle and coronoid process, sigmoid notch or lower border of the mandible. However, intraoral approach is more preferred due to complications such as extraoral scarring, damage to the temporomandibular joint or nerve injury that may occur as a result of this approach (1,2,9,10,11,17,19). Intraoral approach was preferred in this case.

The use of endoscopy allows better visualization of the surgical field (11,12,15). In some case reports in the literature, endoscopically assisted surgical techniques were used to remove ectopic lower third molars in the ramus and condylar region associated with dentigerous cyst (17,18).

Veerabhadrappa et al. (19) identified a total of 14 cases of EMTM teeth in the ramus region, 12 females and 2 males in their literature review. Five of these cases were associated with dentigerous cysts. Intraoral approach was preferred in more than 90% of the cases.

Wu Y, Song et al. (1) investigated the incidence of ectopic lower third molars according to their position in the mandible on orthopantomographic imaging. According to the results of the study, the upper ramus (condyle and coronoid), the middle ramus, the angulus, and the corpus were the most frequent locations. However, it was concluded that most of these teeth were associated with pathological lesions (most commonly dentigerous cyst) and were more common in women.

Wang et al. (11) were published a review literature on EMTM teeth. Dentigerous cysts accompanied these teeth in 5 of the 11 cases reported.

In a study on ectopic molars, it was found that 59% of these teeth were associated with radiolucent lesions and most of them were dentigerous cysts. It was shown that the majority of cases were female and there was no significant difference between intraoral and extraoral approach preferences (17).

4. Conclusion

EMTM in the ramus are extremely rare and often remain undiscovered unless they cause symptoms or are found by chance on radiographic examination. These teeth are associated with dentigerous cysts in most cases (1,9,10,11,17,19). Accurate determination of the anatomical region in which they are localized by conventional or advanced radiographic examinations is of great importance in deciding which surgical approach is preferred (10,17). All authors agree that the treatment should be carefully planned in order to choose a more conservative technique.

In symptomatic cases, extraction of the tooth with intraoral approach is generally recommended, while extraoral approaches may be preferred when necessary, depending on the position of the tooth (1,2,9,10,11,14,17,19). Asymptomatic cases may remain untreated (7,10,19). However, they require regular follow-up and observation to monitor the development of any pathology or the status of the existing pathological lesion (10,17,19).

5. References

1- Wu Y, Song Y, Huang R, Hu J, He X, Wang Y, Zhou G, Sun C, Jiang H, Cheng J, Wang D. Comprehensive analysis of ectopic mandibular third molar: a rare clinical entity revisited. Head Face Med. 2017 Dec 11;13(1):24. doi: 10.1186/s13005-017-0157-x. PMID: 29229002; PMCID: PMC5725881.

2- Fındık Y, Baykul T. Ectopic third molar in the mandibular sigmoid notch: Report of a case and literature review. J Clin Exp Dent. 2015 Feb 1;7(1):e133-7. doi: 10.4317/jced.51871. PMID: 25810825; PMCID: PMC4368001.

3- Bux P, Lisco V.(1994). Ectopic third molar associated with a dentigerous cyst in the subcondylar region: report of case. J Oral Maxillofac Surg,52:630-632

4- Yeung KH, Lee KH. Intranasal tooth in a patient with a cleft lip and alveolus. Cleft Palate Craniofac J. 1996;33:157–9. – PubMed

5- Srinivasa Prasad T. et al.(2007), Dentigerous cyst associated with an ectopic third molar in the maxillary sinus: a rare entity. Indian J Dent Res.,18(3):141-143

6- Lambade P, Lambade D, Dolas RS, Virani N.. Ectopic mandibular third molar causing condyle osteomyelitis: a case report with literature review. Oral Maxillofacial Surgery 2013; 17 (02):127–130. [PubMed]

7- Chongruk C, 1991. Asymptomatic ectopic impacted mandibular third molar. Oral surgery, oral medicine, and oral pathology, 71(4),520.

8- Salihoğlu M, ve ark.(2010). Atipik yüz ağrısıyla seyreden ektopik diş: İki olgu sunumu. Gülhane Tıp Dergisi, 52: 216-218

9- Diana C, Bodh R, Sharma P, Verma A. High lingual split access osteotomy for ectopic third molar in mandibular ramus region - A case report and literature review. J Oral Biol Craniofac Res. 2019 Apr-Jun;9(2):187-189. doi: 10.1016/j.jobcr.2018.06.004. Epub 2018 Jun 26. PMID: 31211033; PMCID: PMC6561899.
10- Apaydin A, Salahattin M (2015) Ectopic Third Molar in Mandibular Ramus: Report of Two Cases and Literature Review. Int J Oral Dent Health 1:007. 10.23937/2469-5734/1510007
11- Wang CC, Kok SH, Hou LT, Yang PJ, Lee JJ, Cheng SJ, Kuo RC, Chang HH. Ectopic mandibular third molar in the ramus region: report of a case and literature review. Oral Surg Oral Med Oral Pathol Oral Radiol Endod. 2008 Feb;105(2):155-61. doi: 10.1016/j.tripleo.2007.04.009. Epub 2007 Aug 30. PMID: 17764987
12- Sanei MA, Hyde N, Williamson P. (2009). Endoscopic removal of a supernumerary tooth from the nasal cavity in an adult. The British journal of oral & maxillofacial surgery,47(6),484-485.
13- Szerlip L. Displaced third molar with dentigerous cyst--an unusual case. J Oral Surg. 1978;36:551–552. [PubMed]
14- Shenoy K V, Vishnu P, Kannadasan K, Kengagsubbiah S, Kumar S. Extra-oral approach for removal of ectopic impacted lower third molar: a case report. J Clin Diagn Res. 2014
15- Viterbo S, Griffa A, Boffano P.(2013). Endoscopic removal of an ectopic tooth in maxillary sinus. The Journal of craniofacial surgery,24(1),e46-48.
16- Goutzanis L, Chatzichalepli C, Avgoustidis D, Papadopoulos P, Donta C. Extraoral surgical removal of an ectopic impacted third molar of the mandible. Report of a case. J Clin Exp Dent. 2020 Jun 1;12(6):e615-e619. doi: 10.4317/jced.56602. PMID: 32665824; PMCID: PMC7335602.
17- Forgach GA, MacLeod SPR. Ectopic Molar Removal from the Ramus/Condyle Unit: A Minimally Invasive Approach. Craniomaxillofac Trauma Reconstr. 2018 Mar;11(1):59-64. doi: 10.1055/s-0036-1594275. Epub 2017 Jan 3. PMID: 29387306; PMCID: PMC5790541.
18- Suarez-Cunqueiro MM, Schoen R, Schramm A, Gellrich NC, Schmelzeisen R. Endoscopic approach to removal of an ectopic mandibular third molar. Br J Oral Maxillofac Surg. 2003;41:340–2. [PubMed]
19- SureshKandagal Veerabhadrappa, PriyadarshiniHesarghatta Ramamurthy, Seema Yadav, AhmadTermizi Bin Zamzuri, Asymptomatic ectopic third molar in an elderly patient: Case report and its comprehensive literature review, Journal of Datta Meghe Institute of Medical Sciences University, 10.4103/jdmimsu.jdmimsu_343_21, 18, 1, (107), (2023).

6. Figures



Figure 1: Preoperative panaromic view.



Figure 2: CBCT view of the ectopic third molar.

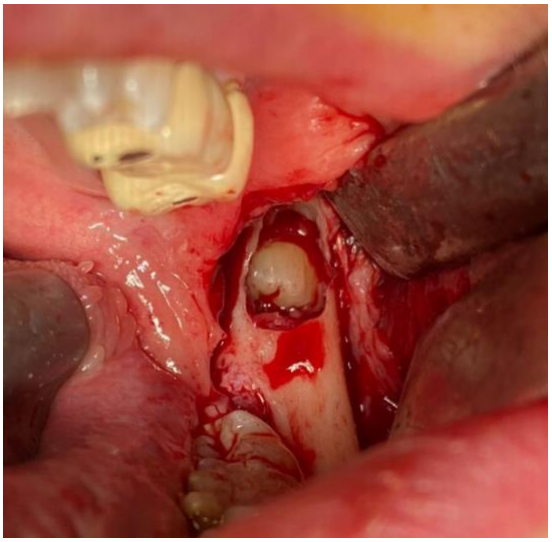

Figure 3: Exposure of impacted tooth.



Figure 4: Tooth extraction and removal of the lesion.

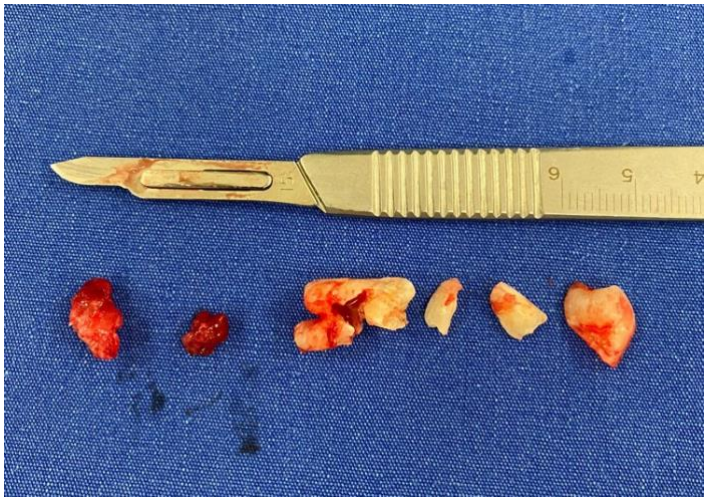

Figure 5: Removed tooth and enucleated lesion.



Figure 6: Primary closure.



Figure 7: Postoperative third month control panoramic view.

[OP-030]

Histological and Macroscopic Evaluation of Plant Secretion-Derived Bioscaffolds on Critical Size Defects of Rabbit Mandibles: A Preliminary Report

Çiğdem Çetin Genç[a], Alpin Değirmenci[b], Hilal Deniz Yılmaz Dağdeviren[c], Yeşim Deniz[d], Yavuz Emre Arslan[e], Burak Derkuş[f]

[a] Çanakkale Onsekiz Mart University, Faculty of Dentistry, Oral & Maxillofacial Surgery Department, Türkiye, cigdemcetingenc@comu.edu.tr

[b] Çanakkale Onsekiz Mart University, Faculty of Dentistry, Oral & Maxillofacial Surgery Department, Türkiye, alpindegirmenci@comu.edu.tr

[c] Izmir Institute of Technology, Engineering Faculty, Department of Bioengineering,, Türkiye, hilaldeniz95@gmail.com

[d] Çanakkale Onsekiz Mart University, Faculty of Dentistry, Oral & Maxillofacial Radiology Department, Türkiye, yesimdeniz@comu.edu.tr

[e] Çanakkale Onsekiz Mart University, Faculty of Engineering, Department of Bioengineering, Regenerative Biomaterials Laboratory, Türkiye, yavuzea@gmail.com

[f] Ankara University, Faculty of Science, Department of Chemistry, Türkiye, burakderkus@gmail.com

Objective: The study aimed to explore the impact of bioengineered scaffolds derived from plant secretions on critical size defects in the rabbit mandible.

Materials and Methods: 36 male rabbits were included in the study. Bilateral mandibular defects of 10 mm in diameter and 4 mm in depth were surgically prepared in experiments. The QSM/nHAp-based scaffolds were implanted on one side, and the other side was left empty. The subjects were sacrificed on the 10th, 21st, 45th, and 90th days. Hemotoxylin-eosin staining was used as a general tissue stain, and Masson's trichrome staining technique revealed calcium deposits and deposits histologically.

Results: In the control group, the surface of the defect showed signs of smooth healing. However, there were significant gaps in the healing process on the 45th and 90th days, and the cylindrical defect showed signs of fibrotic healing. In the experimental group, graft material was observed on day 10. On the 21st day, the graft underwent resorption at the cavity's base, forming new bone tissue in its place. Histological evaluation showed that new bone formation in the defect was better in the experimental group than in the control group. Histologic evaluation showed that new bone formation in the defect was better in the experimental group than in the control group.

Conclusion: The hydrophilic, flexible, porous structure and durable characteristics of QSM-nHAp bioscaffolds make QSM-nHAp composites a promising option for non-load-bearing applications, particularly in research related to craniomaxillofacial re-modeling.

Key Words: Quince seed mucilage, Bone tissue engineering, Rabbit mandible

Introduction

Regenerative medicine approaches are employed in several Oral and Maxillofacial Surgery clinical procedures. These procedures include reconstructive surgery, alveolar bone and sinus augmentation, chronic periodontal therapies, and peri-implantitis. Reconstructive surgery encounters significant challenges in addressing severe bone abnormalities, mainly attributed to their inherent healing capacity limitations (1). More than two million bone grafting procedures are performed worldwide each year. Bone is one of the second most frequently transplanted tissues, just after blood transfusion (2,3).

Nanoceramics in medicine has contributed to developing biomaterials that help transport bone substitutes to the repair site. One of the most critical nanomaterials is nano-hydroxyapatite (nHAp). Due to the chemical similarity between nHAp and human mineralized bone tissue, synthetic nHAp has a strong affinity for hard tissue (4). nHAp could help stem cells move to an area of injury, study how trace elements like strontium or boron affect bone cell stimulation, and control the release of vancomycin to help treat osteomyelitis. Numerous biocomposite materials, including nHAp components, have been documented in the literature (5-7).

Inorganic HAp scaffolds have optimal morphology and porosity but often have inadequate mechanical properties. Composite approaches targeting the combination of natural polymers and HAp powders have become more preferred with successful improvements to scaffold structures. Researchers have continued to use composite scaffolds made of HAp powder dispersed in collagen, silk fibrin, gelatin, and chitosan over the years (8).

Quince seed mucilage is used in traditional medicine applications, pharmacy, medicine, cosmetics, food packaging, and food additives (9-10-11-12). In comparison to other polysaccharides such as cellulose, alginate, and chitosan, the QSM exhibits notable characteristics, including its elevated solubility in water under neutral pH conditions and its ability to undergo biodegradation within mammalian tissue (13,14).

Our group developed a new bioscaffold from quince seed mucilage and nanohydroxyapatite (QSM/nHAp). Detailed biological physicochemical behaviors and all characterizations of the bioengineered QSM/nHAp-based 3D tissue scaffolds

were completed, and it was concluded that they induced osteogenic differentiation of human mesenchymal stem cells (13-14). The objective of this investigation, which serves as an extension of a previous study and is accompanied by a preliminary report, is to assess the effectiveness and bioavailability of a bioengineered graft material that is both biodegradable and biocompatible for treating significant bone lesions in the mandible of rabbits, in a comparative manner. These investigations will serve as a pivotal step in assessing the regenerative capabilities of the scaffolds in bone tissue. Additionally, they will provide valuable insights into the responses of bone tissue and provide the groundwork for possible clinical applications.

The fact that QSM/nHAp bioscaffolds are easily and cheaply available, biologically do not cause immune reactions in human cells, and have stimulating effects on cellular regeneration is an essential alternative for their development as biomedical materials. In this respect, the in vivo study of a plant-based polysaccharide material will add scientific innovation and difference to the literature.

Materials and Methods

The extraction of quince seed mucilage (QSM) was conducted on fresh seeds of Cydonia oblonga Miller utilizing a water-based moderate extraction methodology previously published by our research team (15). In summary, the seeds underwent immersion in ultra-pure water (UPW) for one night at 30 ◦C, utilizing a rotary evaporator (Rotavapor R-210, Buchi, Flawil Switzerland). Subsequently, the seeds were subjected to filtration using a vacuum filter and then subjected to lyophilization for 12 hours using a LyoQuest-55 apparatus (Telstar, Terrassa, Spain)(16).

The QSM-nanohydroxyapatite (nHAp) composites were synthesized by incorporating nHAp powder into the QSM solution. The concentration of 5 mg/mL QSM was selected as the ideal concentration for mechanical durability, considering our prior experience with handling. Subsequently, the nano-hydroxyapatite (nHAp) was introduced into the QSMaq in a weight-to-weight ratio of 1:1. The QSM-nHAp slurry was subjected to homogenization using a vortex for a minimum duration of 20 minutes, followed by mixing on a magnetic stirrer for 2 hours. The viscous mixture was carefully transferred into Teflon molds, with a volume of 300 µL per well, and subjected to freeze-drying for 12 hours. The porous scaffolds were subjected to crosslinking using EDC/NHS reagents that were produced in MES buffer (pH: 5.5, in 70% EtOH). This crosslinking process was previously documented by our research team (15). The object has been sterilized by UV light.

Ethics committee approval for the study was obtained from Çanakkale Onsekiz Mart University Animal Experiments Local Ethics Committee. The study was conducted in the operating room of Çanakkale Onsekiz Mart University, Experimental Research and Application Center (ÇOMÜDAM). Thirty-six male white New Zealand rabbits (5 months old and weighing 3.5 kg), which were determined to be healthy by veterinary control, were included in the study.

Anesthesia was achieved by intramuscular administration of 25 mg/kg ketamine HCl (Ketalar®, Pfizer) and 5 mg/kg xylazine HCl (Rompun®, Bayer). After dissection of the skin and subcutaneous tissues from the submandibular region of the subjects, the operation site was reached, and a bilateral cylindrical bone cavity (10mm x 4 mm-diameter x depth) was removed with a physiodispenser. The QSM/nHAp-based scaffolds were placed in the defect area in the left mandibular corpus region (experimental group). In contrast, the defect area on the right side of the mandible was left empty (control group). Mini-plate fixation was applied bilaterally to the mandible of the subjects to prevent pathologic fracture formation due to the defect (17). After hemostasis was achieved in the area, it was closed using periosteum, subcutaneous tissues, and resorbable suture material. All subjects received enrofloxacin (Baytril-K®,2.5 mg/kg IM) and meloxicam (Maxicam®, 0.2 mg/kg IM) injections daily for five days for postoperative care and protection against infection (Figure1). The subjects were sacrificed on the 10th, 21st, 45th, and 90th days with a high dose (200 mg/kg i.v.) of Sodium Pentothal injection (Petothal, Ekipental, Tümekip İlaç Sanayi , Istanbul, Turkey). Afterward, the mandibular bones of the subjects in the defect area were resected and fixed with 10% formalin. For histologic evaluation, hemotoxylin-eosin staining (H&E) was used as a general tissue stain, and Masson's trichrome (MT) staining technique revealed calcium deposits and deposits histopathologically.

Results

Specimens were subjected to analysis at specific time intervals: day 10 to assess the inflammatory response in the region, day 21 to examine the impact of the graft materials on the newly formed bone tissue, day 45 to evaluate the resorption of the biomaterial, and day 90 to assess the effects of the graft materials on the newly formed bone tissue, as well as the extent of resorption.

Surgeries went uneventfully, and there were no surgical complications. There was only one subject lost. All rabbits recovered slowly but steadily, gaining weight from day five after the surgery, and recovered to good health. Following the euthanasia of animals at the predetermined intervals (10,21,45 and 90 days), macroscopic views of the defect sites were clean without any signs of necrosis or abscess in all rabbits, and implantation of biomaterials or autografts did not affect soft tissue healing. No screw loosening at the titanium plate was found at the mandibular defect site in any group.

Based on our first assessment, the control group exhibited the presence of fibrous connective tissue healing in the defect area on the 10th day and subsequent coverage of the defect surface with thin bone tissue on the 21st, 45th, and 90th days, as viewed macroscopically. Nevertheless, upon attempting to extract a 3-mm trepan piece for specimen evaluation, an area of fibrotic defect was identified following a superficial layer of thin bone tissue. The study revealed notable gaps in the healing process, particularly on the 45th and 90th days. Furthermore, it was observed that even while the surface of the defect area showed signs of healing, the cylindrical defect area exhibited fibrotic healing.

Graft material was observed on the 10th day after sacrifice in the experimental group. The material's hydrophilic structure resulted in the observation of a slight increase in swelling in the defect area. Additionally, on the 21st day, it was noted that the graft underwent resorption at the base of the cavity, subsequently leading to the formation of new bone tissue

in its stead. A disparity in the irregularity of the defect surface was noted on the 21st day compared to the control group. The postoperative healing process was characterized by conducting Masson's trichrome and H&E staining on cross-sections of bone specimens (Figure 2).

According to histologic examination, it was observed that the graft prevented fibrotic tissue migration on day 21 and gradually resorbed, and new bone formation started from the base of the defect. At the 45th and 90th days, no macroscopic difference was observed when the defect surface appearance was compared between the experimental and control groups. However, histological evaluation showed that new bone formation in the defect was better in the experimental group than in the control group. The graft organized in the defect area and provided new bone formation.

Fibrotic tissue migration to the defect area was observed in the experimental group. On the 90th day, the connective tissue in the defect was found to differentiate into bone tissue and adipose tissue in a purulent structure. Histologic data supported the macroscopic findings. In addition the experimental groups, new tooth germs were also present in the defect area on the 21st, 45th, and 90th days. In the control group, new tooth germs were formed in only the two subjects on the 90th day.

According to histologic examination, the study group observed that the graft prevented fibrotic tissue migration on day 21 and gradually resorbed, and new bone formation started from the base of the defect. At the 45th and 90th days, no macroscopic difference was observed when the defect surface appearance was compared between the experimental and control groups. However, histological evaluation showed that new bone formation in the defect was better in the experimental group than in the control group. The graft organized in the defect area and provided new bone formation. On the 90th day, the connective tissue in the defect was found to differentiate into bone tissue and adipose tissue in the study group. Histologic data supported the macroscopic findings. In the experimental groups, new tooth germs were also present in the defect area on the 21st, 45th, and 90th days. In the control group, new tooth germs were formed in only the two subjects on the 90th day.

In addition to the experimental groups, new tooth germs were present in the defect area on the 21st, 45th, and 90th days. In the control group, new tooth germs were formed in only the two subjects on the 90th day.

Discussion

In vitro to in vivo testing and in vivo experiments to human trials cannot be replicated adequately in clinical situations. "Ideal" preclinical models to evaluate biomaterials are highly needed for filling this gap between research and translation into clinical use/commercialization. Rabbit experiments allow for the preliminary assessment and initial validation of load-bearing models among small animals (18).

A positive effect on long-term bone tissue formation in the defect area was observed in the preliminary evaluation of the developed QSM/nHAp-based biomaterial in animal experiments. Surprisingly, compared to that at 45 days, the amount of bone repair at 90 days was slightly lower in the control group. This might be because the new bone rapidly developed at 45 days in the non-grafted defect cavity and was resorbed at 90 days. Campillo et al. obtained similar results in their study (19).

Remarkably, while examining the scaffold-based applications of this biopolymer in the existing literature, a consistent pattern emerged in mammalian cells: they exhibited the formation of a structure resembling a spheroid, accompanied by enhanced viability. QSM and its nanocomposites created an appropriate niche for spontaneous spheroid formation in vivo studies based on these repetitive spheroid forming results (13-16,20).

One of the exciting issues in the study was the formation of new tooth germs in the defect area in the experimental group compared to the control group. In our detailed literature review, many researchers have conducted biomaterial studies in rabbit mandibles (22-32). However, when their results were evaluated, any tooth germ development was reported in the relevant defect areas.

The presence of tooth germ was significantly higher in defects implanted with QSM/nHap than in empty defects. In contrast, no germ formation was observed in the empty defects, or at the earliest; germ formation began on the 90th day. This observation implies that the biomaterial employed exhibits hydrophilic properties, leading to the adoption of a spherical morphology by the cells within the 3D bioscaffold. This morphology promotes the differentiation of stem cells in the damaged area and potentially triggers the process of organogenesis.

It would be rather ambitious to claim that the developed biomaterial generates new tooth germs. However, it is a fact that the application of QSM/nHAp to the defect site resulted in tooth germ development, in contrast to the control group. Considering the duration of the study and the number of subjects, the developed biomaterial triggered relatively more effective differentiation and organogenesis in the defect area compared to the control group.

Yılmaz et al. also reported that QSM-based nanocomposites could be an excellent alternative material for 3D cell culture due to their low cost, easy handling, in vitro biocompatible nature, and capacity to form an intrinsic hydration layer (20).

The hybrid structure of the biomaterial makes the scaffold flexible. This feature creates innovation and difference among the grafts used in the field by eliminating the problem of fracture and loss of scaffold structure that we encounter in bone grafts in clinical use, shaping the defect area by preserving the existing porosity and scaffold structure, and keeping the cells in spherical form due to their hydrophilic properties.

Conclusion

In conclusion, we presented the preliminary report of the study. In general, the hydrophilic, flexible, porous structure and durable characteristics of QSM-nHAp bioscaffolds make QSM-nHAp composites a promising option for non-load-bearing applications, particularly in research related to craniomaxillofacial re-modeling.

Translating this material from the bench to the practical application in a clinical setting is essential. However, further studies on the dental organoids of the developed material are required.

Within the scope of the current research, evaluation by immunohistochemistry, Micro-Ct, PCR, and SEM continues.

Acknowledgments

The authors gratefully acknowledge the financial support from Çanakkale Onsekiz Mart University Scientific Research Projects Coordination Unit (Project ID: TSA-2022-4022).

References

1-Maji, S., Agarwal, T., Das, J. & Maiti, T. K. Development of gelatin/carboxymethyl chitosan/nano-hydroxyapatite composite 3D macroporous scaffold for bone tissue engineering applications. Carbohydrate Polymers 189, (Elsevier Ltd., 2018).

2-Wang, W. & Yeung, K. W. K. Bioactive Materials Bone grafts and biomaterials substitutes for bone defect repair : A review. Bioact. Mater.,2017, 2, 224–247.

3-Giannoudis, P. V, Dinopoulos, H. & Tsiridis, E. Bone substitutes : An update. 20–27 (2005).

4-Zhou, H. & Lee, J. Nanoscale hydroxyapatite particles for bone tissue engineering. Acta Biomaterialia, 2011, 7, 2769–2781.

5-Köse, S., Korkusuz, F., Korkusuz, P., Timuçin, M. & Ciftci, E. Boron Containing Nano Hydroxyapatites (B-n-HAp) Stimulate Mesenchymal Stem Cell Adhesion, Proliferation and Differentiation. Key Eng. Mater.,2014, 631:373–378.

6- Kankilic, B., Bilgic, E., Korkusuz, P. & Korkusuz, F. Vancomycin containing PLLA/β-TCP controls experimental osteomyelitis in vivo. J. Orthop. Surg. Res.,2014, 9: 114 (2014).

7- Gusi, N., Ivkovi, A. & Vafaye, J. Nanobiotechnology and bone regeneration : a mini-review., Int Orthop. 2014;38(9):1877-84.

8- Gritsch, L. et al. Chitosan/hydroxyapatite composite bone tissue engineering scaffolds with dual and decoupled therapeutic ion delivery: Copper and strontium. J. Mater. Chem.,2019, B 7, 6109–6124.

9-Hussain, M. A., Muhammad, G., Haseeb, M. T. & Tahir, M. N. Quince Seed Mucilage: A Stimuli-Responsive/Smart Biopolymer.,2019, 127–148 (2019).

10- Ashraf, M. U., Muhammad, G., Hussain, M. A. & Bukhari, S. N. A. Cydonia oblonga M ., A Medicinal Plant Rich in Phytonutrients for Pharmaceuticals.,2016, 7, 1–20.

11- Alizadeh, H., Rahnema, M., Semnani, S. N. & Hajizadeh, N. Detection of Compounds and Antibacterial Effect of Quince (Cydonia oblonga Miller) Extracts in vitro and in vivo. J. Biol. Act. Prod. from Nat.,2013, 3, 303–309.

12-Shahbazi, Y. & Moosavy, M. H. Quince seed mucilage supplemented with titanium dioxide and Silicon dioxide nanoparticles. Nanomedicine Res. J.,2019, 4, 157–163.

13- Şimşek, E., Karaca, B. & Arslan, Y. E. Bioengineered three-dimensional physical constructs from quince seed mucilage for human adipose-derived mesenchymal stem cells. J. Bioact. Compat. Polym.,2020, 35, 240–253.

14- Hilal D. Yilmaz, Ugur Cengiz, Yavuz E. Arslan, Fadime Kiran, From a plant secretion to the promising bone grafts: Cryogels of silicon-integrated quince seed mucilage by microwave-assisted solegel reaction. J Biosci Bioeng. 2021 Apr;131(4):420-433.

15-Guzelgulgen, D. Ozkendir-Inanc, U. H. Yildiz and A. Arslan-Yildiz, Glucuronoxylan-Based Quince Seed Hydrogel: A Promising Scaffold for Tissue Engineering Applications, Int. J. Biol. Macromol., 2021, 180, 729–738.

16- Cetin Genc C, Yilmaz HD, Karaca B, Kiran F, Arslan YE. Nano-hydroxyapatite incorporated quince seed mucilage bioscaffolds for osteogenic differentiation of human adipose-derived mesenchymal stem cells. Int J Biol Macromol.,2022, 15;195:492-505.

17- Shah, S. R. et al. A composite critical-size rabbit mandibular defect for evaluation of craniofacial tissue regeneration. Nat. Protoc.,2016, 11, 1989–2009.

18- Kotagudda Ranganath S, Schlund M, Delattre J, Ferri J, Chai F. Bilateral double site (calvarial and mandibular) critical-size bone defect model in rabbits for evaluation of a craniofacial tissue engineering constructs. Mater Today Bio. 2022 Apr 20;14:100267.

19- Campillo VE, Langonnet S, Pierrefeu A, Chaux-Bodard AG. Anatomic and histological study of the rabbit mandible as an experimental model for wound healing and surgical therapies. Lab Anim. 2014 Oct;48(4):273-7.

20- Yilmaz HD, Cengiz U, Derkus B, Arslan YE. Development of plant-based biopolymer coatings for 3D cell culture: boron-silica-enriched quince seed mucilage nanocomposites. Biomater Sci. 2023 Jul 25;11(15):5320-5336.

21- N. Di Caprio and J. A. Burdick, Engineered Biomaterials to Guide Spheroid Formation, Function, and Fabrication into 3D Tissue Constructs, Acta Biomater., 2023, 165, 4–18

22- Guo J, Meng Z, Chen G, Xie D, Chen Y, Wang H, Tang W, Liu L, Jing W, Long J, Guo W, Tian W. Restoration of critical-size defects in the rabbit mandible using porous nanohydroxyapatite-polyamide scaffolds. Tissue Eng Part A. 2012 Jun;18(11-12):1239-52.

23- Kim C, Yang HJ, Cho TH, Lee BS, Gwon TM, Shin S, Kim IS, Kim SJ, Hwang SJ. Implantable electrical stimulation bioreactor with liquid crystal polymer-based electrodes for enhanced bone regeneration at mandibular large defects in rabbit. Med Biol Eng Comput. 2020 Feb;58(2):383-399.

24- Soares MQS, Van Dessel J, Jacobs R, Yaedú RYF, Sant'Ana E, da Silva Corrêa D, Madeira MFC, Duarte MAH, Rubira-Bullen IRF. Morphometric evaluation of bone regeneration in segmental mandibular bone defects filled with bovine bone xenografts in a split-mouth rabbit model. Int J Implant Dent. 2019 Sep 10;5(1):32.
25- Zhang B, Yin X, Zhang F, Hong Y, Qiu Y, Yang X, Li Y, Zhong C, Yang H, Gou Z. Customized bioceramic scaffolds and metal meshes for challenging large-size mandibular bone defect regeneration and repair. Regen Biomater. 2023 Jun 7;10:rbad057.

26- Kim J, Yang HJ, Cho TH, Lee SE, Park YD, Kim HM, Kim IS, Seo YK, Hwang SJ, Kim SJ. Enhanced regeneration of rabbit mandibular defects through a combined treatment of electrical stimulation and rhBMP-2 application. Med Biol Eng Comput. 2013 Dec;51(12):1339-48.

27- Nuntanaranont T, Promboot T, Sutapreyasri S. Effect of expanded bone marrow-derived osteoprogenitor cells seeded into polycaprolactone/tricalcium phosphate scaffolds in new bone regeneration of rabbit mandibular defects. J Mater Sci Mater Med. 2018 Feb 9;29(3):24.v
28- Liu J, Liu C, Sun B, Shi C, Qiao C, Ke X, Liu S, Liu X, Sun H. Differentiation of rabbit bone mesenchymal stem cells into endothelial cells in vitro and promotion of defective bone regeneration in vivo. Cell Biochem Biophys. 2014 Apr;68(3):479-87.
29- Xu F, Ren H, Zheng M, Shao X, Dai T, Wu Y, Tian L, Liu Y, Liu B, Gunster J, Liu Y, Liu Y. Development of biodegradable bioactive glass ceramics by DLP printed containing EPCs/BMSCs for bone tissue engineering of rabbit mandible defects. J Mech Behav Biomed Mater. 2020 Mar;103:103532.
30- Schlund M, Depeyre A, Kotagudda Ranganath S, Marchandise P, Ferri J, Chai F. Rabbit calvarial and mandibular critical-sized bone defects as an experimental model for the evaluation of craniofacial bone tissue regeneration. J Stomatol Oral Maxillofac Surg. 2022 Nov;123(6):601-609.
31- Kotagudda Ranganath S, Schlund M, Delattre J, Ferri J, Chai F. Bilateral double site (calvarial and mandibular) critical-size bone defect model in rabbits for evaluation of a craniofacial tissue engineering constructs. Mater Today Bio. 2022 Apr 20;14:100267.

32- Rottgers SA, Cray JJ Jr, Smith DM, Mooney MP, Losee JE, Cooper GM. Bone morphogenetic protein 2–mediated mandible reconstruction successfully heals bony defects but inhibits concurrent inferior alveolar nerve grafting: a rabbit experimental model. J Craniofac Surg. 2014 Nov;25(6):2241-5.

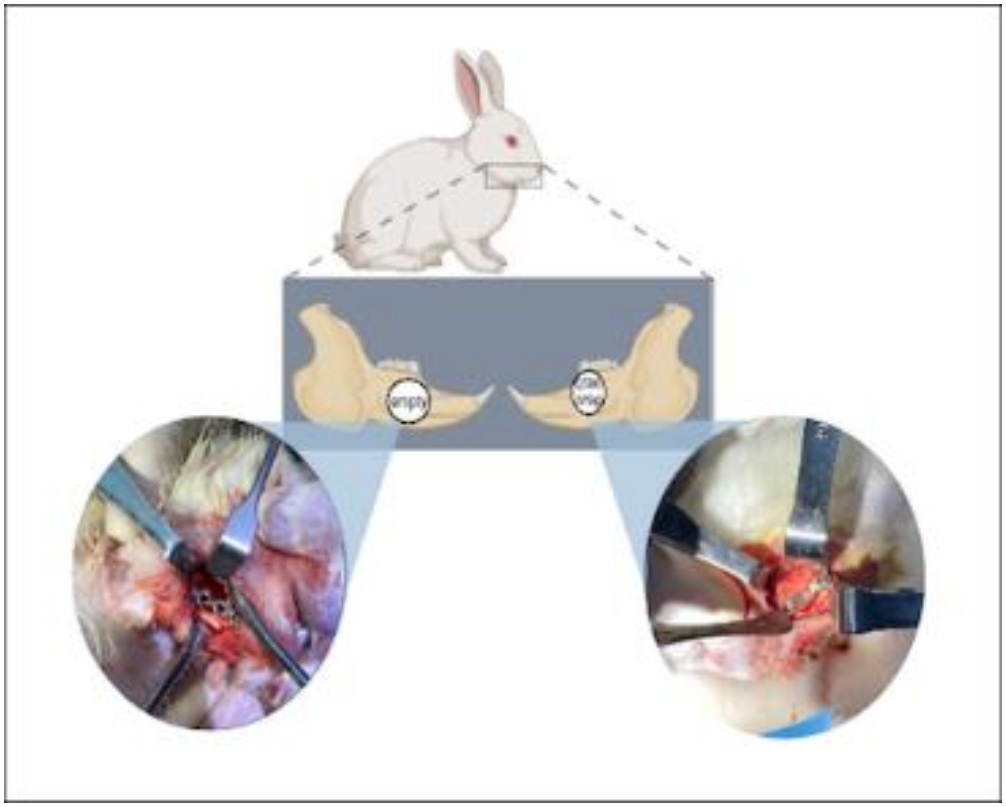

Figure 1: Experimental setup and intraoperative images.

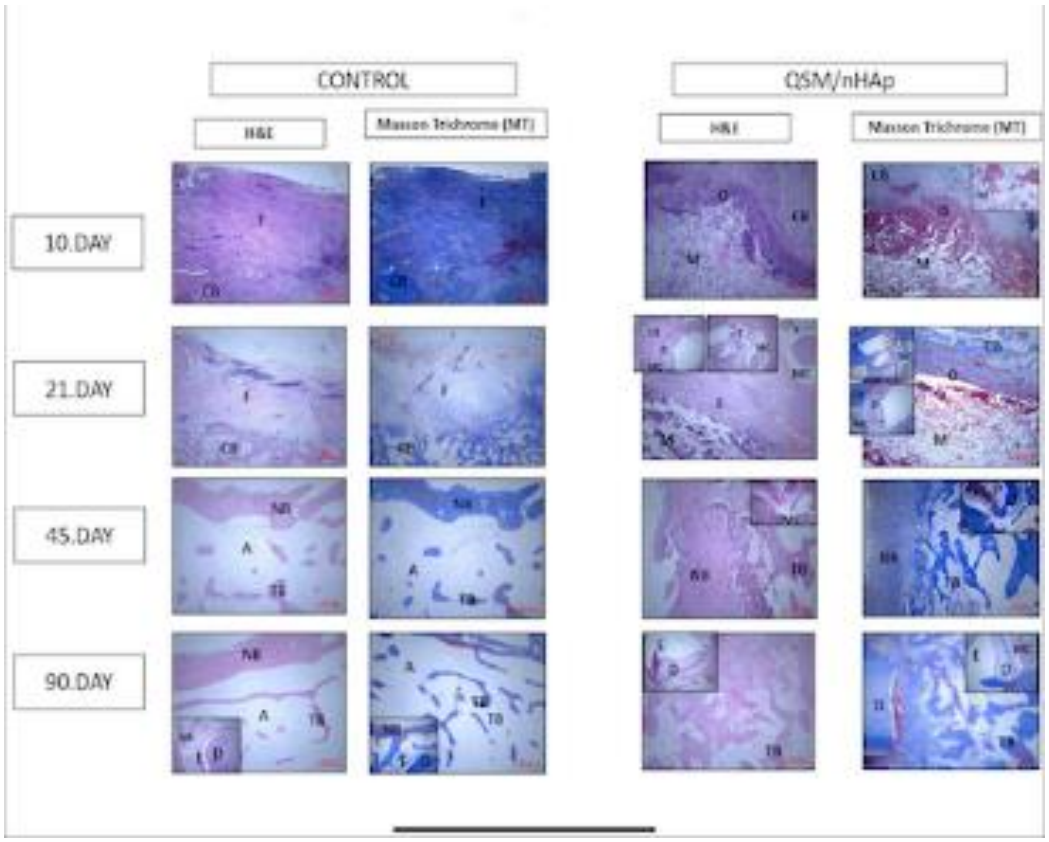

Figure 2: Histological sections of bone at 10, 21, 45, and 90 days. (Histology photomicrographs of H&E and Masson staining; 4X; Scale bar: 200 µm. Abbreviations:M, Scaffold Materials; V, Vessels; A, Adipose tissue; F, Collagen fibers; T, Tooth bud; E, Enamel; D, Dentine; P,Pulp; TB-Trabecular Bone; O, Osteocytes; CB, Compact Bone; NB, New bone; MC, Mandibular canal.)

[OP-031]

Oral Cerrahide Üç Boyutlu Rehber ve Modellerin Kullanımı: Vaka Serisi
Mehmet Melih Ömezli *, Damla Torul *, Mehmet Safa Özyalçın *
*Ordu Üniversitesi Ağız Diş Çene ve Cerrahisi Anabilim Dalı, Ordu, TÜRKİYE

Giriş
Hastalara özel üç-boyutlu (3B) modeller, oral ve maksillofasiyal cerrahi alanında medikal eğitim, hastaların aydınlatılması, operasyon öncesi planlama, gerçek cerrahi enstrümanlarla model cerrahisi, anatomik yapıları koruma ve cerrahi operasyonları minimal invaziv hale getirme gibi pek çok farklı amaç için kullanılmaktadır. (1)
Posterior maksillanın implant rehabilitasyonundaki başarısı, sıklıkla dişsiz posterior maksillada bulunan alveol kemiğindeki vertikal boyut yetersizliğinden etkilenmektedir. Sinüs pnömatizasyonu, diş çekimi rezorpsiyonu, travma veya patoloji gibi faktörler bu sorunu derinleştirebilir ve spesifik bir teknik olarak sinüs ogmentasyonunu gerektirebilir. (2)

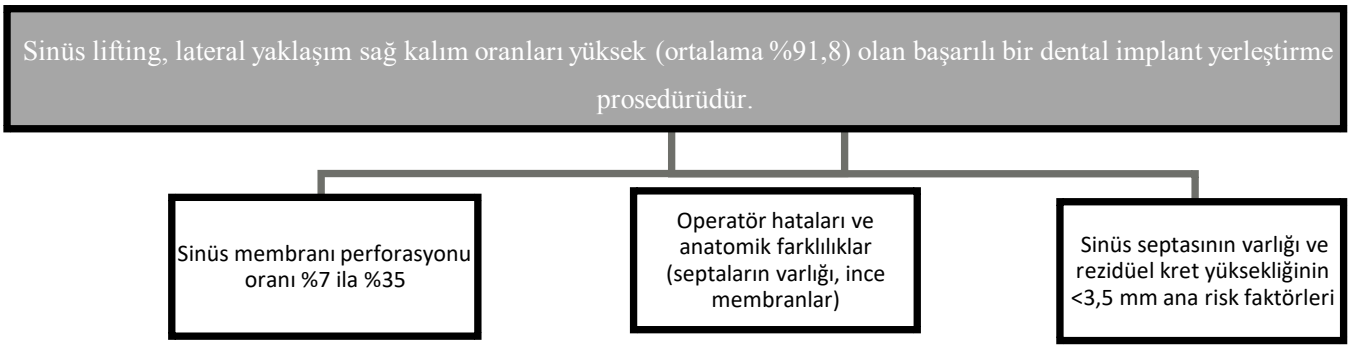

(3,4,5,6)
Teknikler, aletler ve materyallerdeki sürekli gelişmeler, modern endodontik mikrocerrahiyi de son teknolojiye sahip bir tedavi yöntemi haline getirmiştir.
Ackerman ve arkadaşları yaptıkları kadavra çalışmasında, CBCT sayesinde tasarlanan 3D cerrahi rehberlerin kullanılması, cerrahi sırasında kökün apikal kısmına erişim için, rehbersiz sadece CBCT ölçüm yöntemi ile karşılaştırıldığında daha doğru bir yöntem olduğunu belirtmiştir. (7)
Strbac ve arkadaşları tarafından 3 boyutlu rehberler kullanılarak yapılan sarkmış maksiller sinüs sınırlarına yakın pozisyonda dişlerin apikal rezeksiyonu, sinüs membranını koruyarak başarılı ve komplikasyonsuz şekilde gerçekleştirilmiştir. Bu rehberlerin doğruluğu artırma, intraoperatif süreyi ve postoperatif komplikasyonları azaltma potansiyeli olduğundan bahsetmiştir. (8)
Amaç Bu vaka serisinin amacı, konik ışınlı bilgisayarlı tomografi (KIBT) ile elde edilen verilerle 3B rehberlerin tasarımı, üretimi ve kişiye spesifik bu plakların minör cerrahi işlemlerde kullanımlarını sunmaktır.
Yöntem KIBT görüntüleri OP 3D™ Vision (KaVo Dental GmbH, Biberach, Germany) cihazı ile elde edildi ve dijital planlamalar OnDemand3D® (CyberMed, Seoul, Republic of Korea) programı kullanılarak gerçekleştirildi. Tomografi analizleri sırasında kist ve sinüs sınırlarının tam konumları belirlendi, mevcut kemik kalınlıkları değerlendirildi. İntraoral tarama Trios 3 (3Shape A/S, Kopenhag, Danimarka) cihazı ile gerçekleştirildi ve STL görüntüleri CBCT verileriyle (DICOM dosyaları) iki yazılım sisteminde birleştirildi: 3DSlicer 5.0.3 ve Meshmixer (Autodesk Research, SanRafael,CA,ABD). Rehberin nihai stabilitesini arttırmak amacıyla rehberin diş destekli kısmı distal ve mezialde en az 1 dişi kapsayacak şekilde tasarlandı.



Yapılan tasarımlar yazıcıya aktarılarak cerrahi rehber baskılarına özel reçine kullarılarak üretildi. Ardından üretim sonrası polimerizasyonun pekiştirilmesi adına kürleme ünitesinde 10 dk boyunca ışınlandı.

Vaka 1

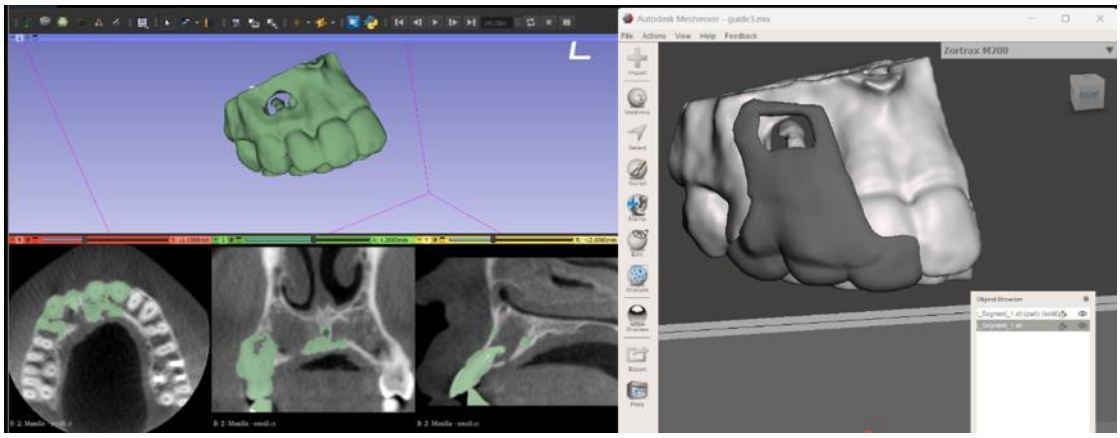

Tomografi incelemesinde sağ lateral dişinden kaynaklanan kistik lezyon tespit edilen 17 yaşındaki erkek hastada ilgili dişin enükleasyonu ve rezeksiyonu planlanmıştır. Tomografi verileri kullanılarak dijital ortamda hem enükleasyona hem rezeksiyona erişim bakımından izin verecek en küçük pencerenin konumu tespit edilmiş ve bu pencereyi operasyon sahasına aktarmamızı sağlayacak 3B rehber plak planlanarak üretilmiştir. İnsizyonu takiben üretilen rehber kullanılarak enükleasyon ve rezeksiyonu minimal invaziv yaklaşım ile planlandığı gibi gerçekleştirmek üzere kemik penceresi kaldırıldı. Enükleasyon ve rezeksiyon gerçekleştirildikten sonra retrograd dolgu tamamlandı ve flep primer suture edildi.



Vaka 2

67 yaşında erkek hasta sol maksiller posterior bölgesinde diş eksikliği nedeniyle kliniğimize başvurmuştur. Tomografi incelemesi sonucunda bölgeye 2 aşamalı sinüs lift ve sonrasında implant tedavisi uygulanmasına karar verilmiştir. Tomografi verileri kullanılarak dijital ortamda membran perforasyon ihtimalinin en az ve elevasyonun en kolay tamamlanacağı düşünülen pencere sınırları tahmin edilmeye çalışılmış, 3B rehber planlanarak üretilmiştir.

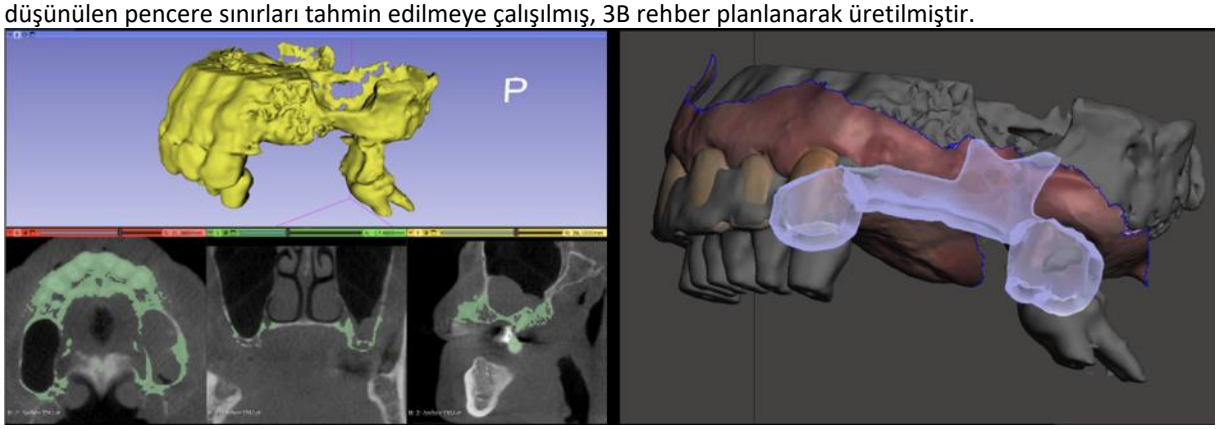

Planlanan sinüs penceresinin alt kenarı rehber plağın yönlendirdiği şekilde piezocerrahi ile işaretlendikten sonra rehber çıkartılarak osteotomi tamamlandı. Sinüs membranı eleve edildikten sonra kemik penceresi yeni oluşacak sinüs tabanına doğru içe çevirilerek greftlendi. İşlem sonunda restore edilemeyecek durumdaki molar diş çekilerek flep primer kapatıldı.

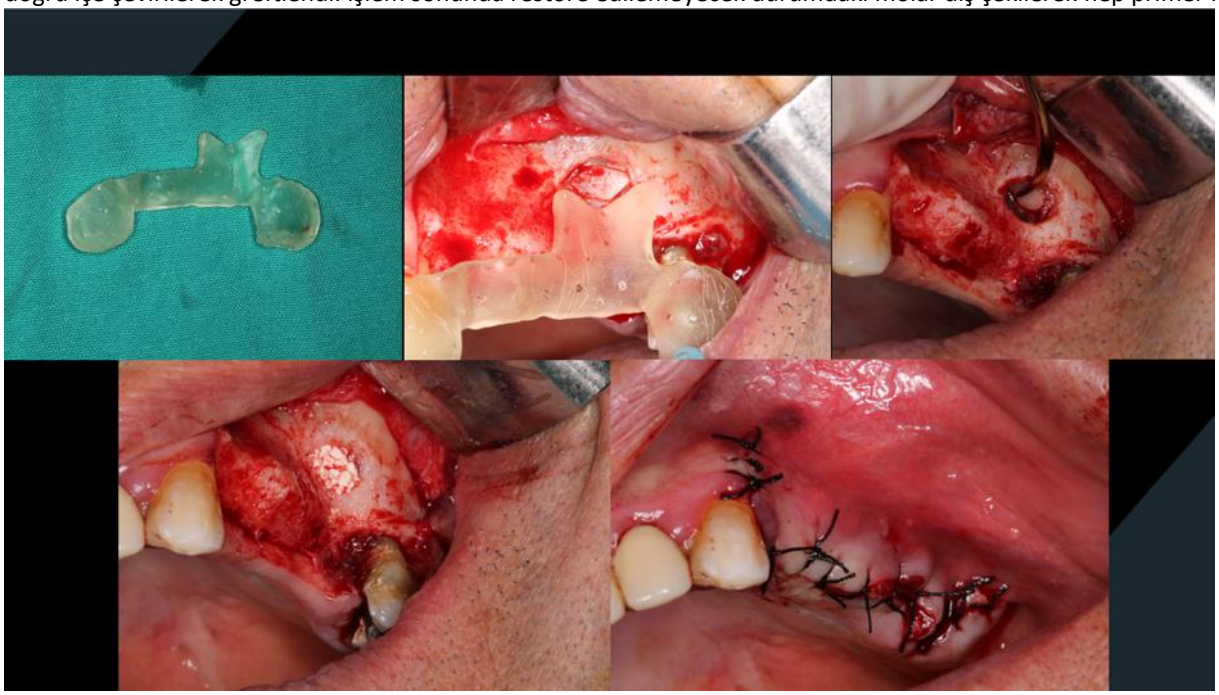

Vaka 3

52 yaşında erkek hasta, KIBT incelemesinde sağ maksiller sinüs pnömatizasyonu izlenen hastada 2 aşamalı sinüs lift ve implant tedavisi planlanmıştır. KIBT verileri kullanılarak dijital ortamda 3B rehber planlanarak üretilmiştir. Sinüs lift işlemi minimal invaziv yaklaşım ile 3B rehber kullanılarak gerçekleştirilmiştir.

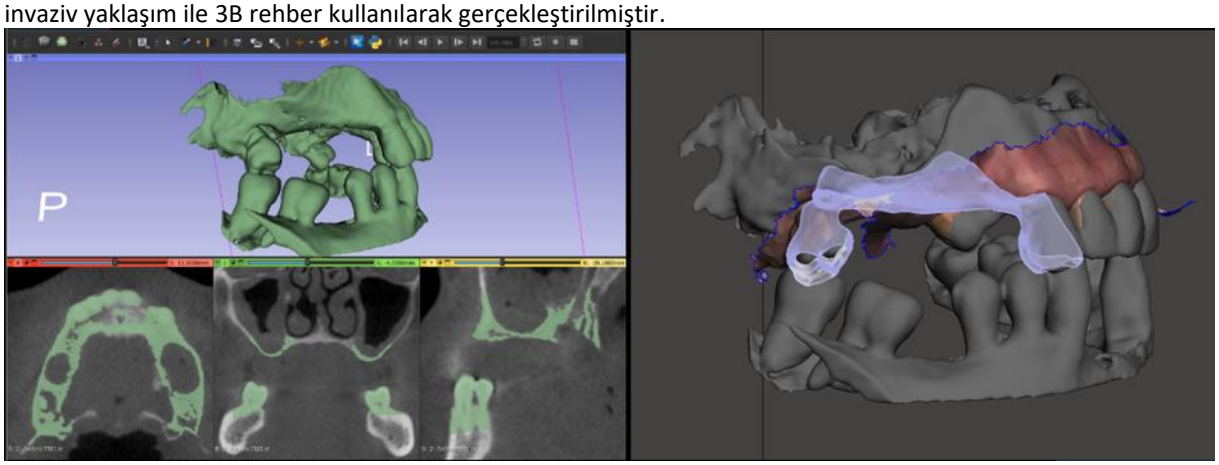

Planlanan sinüs penceresinin alt kenarı rehber plağın yönlendirdiği şekilde piezocerrahi ile işaretlendikten sonra rehber çıkartılarak osteotomi tamamlandı. Sinüs membranı eleve edildikten sonra kemik penceresi sinüs tabanına doğru yükseltilerek greftlendi.

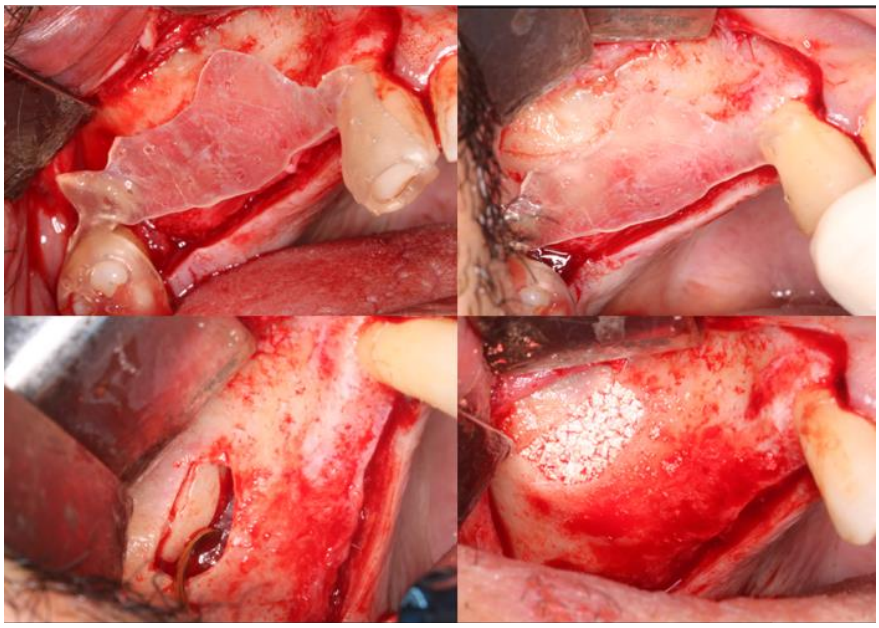

Sonuç

3B planlama ve dijital ortamda üretilen rehber kullanımı anatomik yapıların korunması, operasyonların planlanması, minimal invaziv yaklaşım gerçekleştirilmesi ve operasyon süresinin kısaltılması açısından pratik ve güvenilir bir yaklaşım olarak klinik pratikte tercih edilebilir.

1. Kim J, Lee DH, Markiewicz MR, Al-Jewair T, Andreana S, Arany PR. Additive 3-dimensional printing as a novel tool for pre- and postsurgical evaluation and patient education: A clinical case series. J Am Dent Assoc. 2021;152(7):567-575.e5.
2. 2. Sharan, A., & Madjar, D. (2008). Maxillary sinus pneumatization following extractions: a radiographic study. The International journal of oral & maxillofacial implants, 23(1), 48–56.
3. Wallace, S. S., & Froum, S. J. (2003). Effect of maxillary sinus augmentation on the survival of endosseous dental implants. A systematic review. Annals of periodontology, 8(1), 328–343
4. Schwartz-Arad D, Herzberg R, Dolev E. The Prevalence of Surgical Complications of the Sinus Graft Procedure and Their Impact on Implant Survival. J Periodontol. 2004;75(4):511–6.
5. Nolan, P. J., Freeman, K., & Kraut, R. A. (2014). Correlation between Schneiderian membrane perforation and sinus lift graft outcome: a retrospective evaluation of 359 augmented sinus. Journal of oral and maxillofacial surgery : official journal of the American Association of Oral and Maxillofacial Surgeons, 72(1), 47–52.
6. Schwarz, L., Schiebel, V., Hof, M., Ulm, C., Watzek, G., & Pommer, B. (2015). Risk Factors of Membrane Perforation and Postoperative Complications in Sinus Floor Elevation Surgery: Review of 407 Augmentation Procedures. *Journal of oral and maxillofacial surgery : official journal of the American Association of Oral and Maxillofacial Surgeons*, *73*(7), 1275–1282.
7. Ackerman S, Aguilera FC, Buie JM, Glickman GN, Umorin M, Wang Q, et al. Accuracy of 3-dimensional–printed Endodontic Surgical Guide: A Human Cadaver Study. J Endod. 2019;45(5):615–8.
8. Strbac GD, Schnappauf A, Giannis K, Moritz A, Ulm C. Guided Modern Endodontic Surgery: A Novel Approach for Guided Osteotomy and Root Resection. J Endod. 2017;43(3):496–501.

[OP-037]

A RETROSPECTIVE EVALUATION OF SEDATION TECHNIQUES USED IN DENTAL EXTRACTION AND DENTAL EXTRACTION PROFILES OF PAEDIATRIC PATIENTS

Evren Elibol[a], Aysun Çaglar Torun[b]

A-Ondokuz Mayıs University, Faculty of Dentistry, Department of Oral Maxillofacial Surgery, Samsun, Turkey, evrenelibol@gmail.com
B-Ondokuz Mayıs University, Faculty of Dentistry, Department of Oral Maxillofacial Surgery, Samsun, Turkey, aysun.caglar@omu.edu.tr

Abstract

Objectives. This study aims to evaluate the reasons for choosing conscious sedation and deep sedation techniques in children, as well as which sedation techniques are more commonly used in which gender and age range, and to assess the tooth extraction profiles.
Materials and Methods: The records of pediatric patients under the age of 12 who applied to the Department of Oral and Maxillofacial Surgery at Ondokuz Mayıs University Faculty of Dentistry who could not undergo tooth extractions under local anesthesia were retrospectively evaluated.
Results: This study retrospectively analyzed 300 patient data. The mean age of the patients was 6 (range 1-12) When evaluating the hemodynamic parameters, it was found that in ASA II patients, heart rate was high after local anesthesia injection, at the 10th minute of the procedure, and at the 10th minute of the average arterial pressure (respectively $p = 0.035$, $p = 0.01$, $p = 0.007$) When evaluating the relationship between surgical duration, anesthesia duration, and hemodynamic parameters, it was found that heart rate at the 5th minute was high in patients with longer procedure duration (respectively $p = 0.006$, $p < 0.001$).And it was determined that after local anesthesia, at the 5th minute, and postoperative peripheral oxygen saturation values were low (respectively $p = 0.026$, $p = 0.01$, $p< 0.001$, $p< 0.001$, $p = 0.005$, $p = 0.003$)
Conclusion: In conclusion, deep sedation in dental practice is a safe method that can be used with close monitoring and monitoring in the appropriate patient group.

Keywords: Paediatric patient , Sedation, Surgery

1. Introduction

The use of general anesthesia and sedation techniques is increasingly common in dental procedures. General anesthesia is an invasive method that can cause life-threatening complications, so it should be used when necessary. Sedation can be used for tooth extractions in patients who cannot undergo the procedure due to high anxiety levels and/or lack of cooperation. Dental treatment under conscious or deep sedation provides a comfortable process for the dentist, patient, and their family, and allows for multiple treatments to be performed in a short period of time. Sedation is a state where the patient does not feel any physical pain or discomfort and does not experience fear or anxiety, but feels relaxed, calm, and pleasant. After undergoing a surgical procedure under sedation, the patient does not remember much of the process. In conscious sedation, the patient's respiration and other vital functions are not as affected as in deep sedation. However, in children, if patient-dentist cooperation cannot be achieved during the administration of sedation, there may be situations such as oral materials or tooth fragments entering the airway, incomplete or unsuccessful procedures. Therefore, it is important to plan carefully which pediatric patients will be suitable for conscious sedation. In deep sedation, the dose of medication given is higher compared to conscious sedation. Consequently, there is a higher risk of respiratory and cardiovascular depression and related side effects. Therefore, it should be applied to the appropriate patient group and unnecessary procedures should be avoided.

This study aims to evaluate the reasons for choosing conscious sedation and deep sedation techniques in children under 12 years of age who applied to the Department of Oral and Maxillofacial Surgery at Ondokuz Mayıs University Faculty of Dentistry, as well as which sedation techniques are more commonly used in which gender and age range, and to assess the tooth extraction profiles.

2. Materials and Methods

The records of pediatric patients under the age of 12 who applied to the Department of Oral and Maxillofacial Surgery at Ondokuz Mayıs University Faculty of Dentistry between January 1 and June 30, 2023, and who could not undergo tooth extractions under local anesthesia due to a Frankl Behavior Scale score of 1 or 2 and were referred for sedation, were retrospectively evaluated. Patients who could not undergo the procedure under local anesthesia due to mental/motor retardation or extensive surgical operation were excluded from the study. The data was obtained from the Faculty of Dentistry Hospital Information Management System and written documents belonging to the patients. Demographic data

such as age, gender, ASA scores, additional diseases, medication use were recorded. The patient's compliance during the establishment of the intravenous line and their reaction to separation from their family when taken to the operating table were recorded. Intraoperative period data such as heart rate, blood pressure, peripheral oxygen saturation (SpO^2), agents used during induction, procedure performed, surgical duration, anesthesia duration, and complications were obtained from the anesthesia patient monitoring forms. Watcha Scale values indicating the level of agitation during the recovery from anesthesia, the time of first oral intake, discharge time, and postoperative complications were also recorded.

3. Results

This study retrospectively analyzed 300 patient data. The mean age of the patients was 6 (range 1-12), and the female-to-male ratio was 143/157. The mean surgical duration for all patients was 5 (range 2-25) minutes, and the mean anesthesia duration was 9 (range 3-27) minutes. When evaluating ASA scores, 257 (85.7%) patients were classified as ASA I, and 43 (14.3%) patients were classified as ASA II. It was found that conscious sedation was applied to only two patients, while the remaining 298 patients underwent procedures under deep sedation. The mean surgical duration was 5 (range 2-25) minutes, and the mean anesthesia duration was 9 (range 3-27) minutes. The mean time to first oral intake for the patients was 50 (range 40-60) minutes, and the mean discharge time was 60 (range 50-70) minutes (Table 1). The distribution of systemic diseases in the patients is shown in Table 2, and their medication profiles are shown in Table 3. The patients' compliance during the placement of the intravenous line in the preoperative unit was evaluated, and it was found that 106 (35.3%) patients were calm, 64 (21.3%) patients withdrew their hand, 87 (29.0%) patients cried anxiously, and 43 (14.3%) patients could not be contained (Table 4). While 166 (55.3%) patients calmly moved to the operating table, 134 (44.7%) patients were not calm (Table 5). It was determined that 284 (84.7%) patients underwent deciduous tooth extraction, 20 (6.7%) patients underwent permanent tooth extraction, 8 (2.7%) patients underwent supernumerary tooth extraction, 4 (1.3%) patients underwent cyst excision, and 2 (0.7%) patients underwent tumor excision (Table 6). (Multiple procedures were performed in the same patient). During the awakening phase, the Watcha scale was evaluated, and it was found that 150 patients were asleep, 126 patients were calm, and 24 patients were crying but could be consoled (Table 7).

During the intraoperative period, the mean values of heart rate, mean blood pressure, and peripheral oxygen saturation were given in Table 8. When evaluating the hemodynamic parameters, it was found that in ASA II patients, heart rate was high after local anesthesia injection, at the 10th minute of the procedure, and at the 10th minute of the average arterial pressure (respectively $p = 0.035$, $p = 0.01$, $p = 0.007$) (Table 8). When evaluating the relationship between surgical duration, anesthesia duration, and hemodynamic parameters, it was found that heart rate at the 5th minute was high in patients with longer procedure duration (respectively $p = 0.006$, $p < 0.001$). In the same patient group, it was determined that after local anesthesia, at the 5th minute, and postoperative peripheral oxygen saturation values were low (respectively $p = 0.026$, $p = 0.01$, $p < 0.001$, $p < 0.001$, $p = 0.005$, $p = 0.003$) (Table 9).

When evaluating the behaviors of patients during separation from their families, it was found that the process of separation from the family was more agitated in patients who were not calm, and the watcha scale was high after the procedure compared to other patients ($p < 0.001$).

When evaluating the postoperative period of patients, it was found that in patients with high preoperative heart rate, heart rate after local anesthesia, and heart rate at the 5th minute, the time to first oral intake was prolonged (respectively $p = 0.011$, $p = 0.019$, $p = 0.002$). Additionally, it was determined that patients with prolonged time to first oral intake also had prolonged discharge time ($p = 0.001$).

When evaluating the procedures performed on patients, it was found that deciduous tooth extraction was more common in the healthy patient group, while permanent tooth extraction was more common in the ASA II patient group (respectively $p = 0.003$, $p = 0.003$).

During the intraoperative period, SpO^2 values dropped below 95% in 20 patients, and in the postoperative period, 3 patients experienced hypoxia and 2 patients experienced vomiting.

4. Discussion

Dentists aim to develop a positive attitude towards dental practices in children, adolescents, and individuals with special needs in order to protect oral and dental health. However, patients who are particularly anxious and fearful, especially children under 6 years of age, and those with systemic diseases and/or disabilities, are difficult patients in terms of performing dental procedures in a clinical setting. Although general anesthesia seems like an efficient treatment service as it allows for the completion of all dental procedures in a single session without the need for patient cooperation, it carries risks for the patient's vital functions. Therefore, conscious and deep sedation practices, which have fewer cardiac and respiratory problems, where the patient's treatments can be performed, are often preferred. It is important to determine which anesthesia technique is suitable for which age group. This way, it is possible to reduce complications and hospital stay by administering fewer drugs to the patient. It can also contribute greatly to the healthcare system in terms of reducing costs.

Groups such as EAPD (The European Association of Paediatric Dentistry), AAPD (American Academy of Pediatric Dentistry), and NICE (National Institute for Clinical Excellence), which provide guidance in dental practices and create resources for dentists by preparing various guidelines, publish many studies on this subject (8-10). EAPD aims to raise awareness among dentists, especially regarding the application of conscious sedation, the drugs used, and the complications. In their review, Ashley et al. also examined the EAPD statement. They stated that the practitioners' training and methods

vary between countries, conscious sedation practices by office dentists provide comfort to patients and reduce hospital visits. They also noted that sedation is applied orally, intramuscularly, nasally, and intravenously, and that dexmedetomidine, midazolam, ketamine, and propofol are used in different combinations. It was reported that sedation is mostly needed in the age group under 6 years old, is also applied in patients aged 1-16 years old, and the average age is 5.6 years old (1). In another study conducted in 2022, 448 patients who underwent dental treatment under sedation in a dental office were retrospectively examined. They reported that 331 patients were between the ages of 1-5, 100 patients were between the ages of 6-9, and 17 patients were between the ages of 10-12. They used sevoflurane inhalation with intravenous propofol and remifentanil for sedation (11). In our country, dental treatments under sedation are only performed in hospitals and fully equipped clinics, accompanied by an anesthesia specialist. Although similar agents are used as sedatives, our study found that the combination of propofol, midazolam, and remifentanil was used in deep sedation procedures. When evaluating the age group in our study, it was determined that the median age was also 6 years old, and dental extractions were performed under sedation in children aged 1-12 years old. Conscious sedation was applied to 2 patients, while deep sedation was preferred in the remaining 298 patients. In many studies, conscious sedation is recommended, and the respiratory and cardiovascular depressant effects of deep sedation are emphasized. Davidovich et al. conducted a study in which they contacted the parents of 54 patients aged 1-16 years old who underwent dental treatment under deep sedation by phone 24 hours after the procedure to inquire about side effects. They found that the most common complaints were drowsiness, restlessness, pain in the oral area, and dizziness, and they reported that deep sedation is safe but has associated side effects (12). In this study, early postoperative records of the patients were accessed. From the 2-hour postoperative nurse observation records, it was determined that only 3 out of 300 patients experienced hypoxia and 2 patients experienced vomiting. It was found that hypoxia occurred due to prolonged anesthesia effects and the patients' respiratory functions improved.with painful stimuli, and no other complaints developed in the patients who vomited. When examining the intraoperative complications of deep sedation, it was determined that in 20 patients, saturation dropped below 95% and the patient's ventilation was supported and improved immediately.

In our study, it was determined that as the duration of surgery and anesthesia increased, heart rate increased and SpO^2 decreased in patients. Additionally, patients with systemic diseases showed increases in heart rate and mean arterial pressure. Chen et al. found in their study that BIS (bispectral index) monitoring reduced the side effects (hypoxia, apnea, cough) and shortened thedischarge time in dental treatments under deep sedation (3). In another study, patients were provided with headphones to listen to music during the procedure, and it was reported that it did not have an effect on the amount of medication used and hemodynamics, but longer discharge times were less frequent in this group (13). Deep sedation, due to its possible side effects, is a rapidly growing method in dental practice that needs to be completed as soon as possible. However, it is important to direct patients to deep sedation with the appropriate age group and correct indications.

5. Conclusion

It was determined that almost all patients in this study were directed towards deep sedation. The age groups of the patients and the drugs used were similar to the literature, and it was found that prolonged procedure duration had negative effects on hemodynamics. It was observed that complications were mostly related to the respiratory system, and immediate intervention and close monitoring of hemodynamics were important in deep sedation procedures.

In conclusion, deep sedation in dental practice is a safe method that can be used with close monitoring and monitoring in the appropriate patient group.

6. References

1. P. Ashley, P. Anand, K. Andersson. Best clinical practice guidance for conscious sedation of children undergoing dental treatment: an EAPD policy document. European Archives of Paediatric Dentistry 2021: 22:989–1002.
2. Ashley PF, Chaudhary M, Lourenço-Matharu L. Sedation of children undergoing dental treatment. Cochrane Database Syst Rev. 2018: 12:CD003877.
3. Shih-Chia Chen, Chun-Yu Chen, Shih-Jyun Shen, Yung-Fong Tsai, Yu-Chen Ko, Li-Chuan Chuang, Jr-Rung Lin and Hsin-I Tsai. Application of Bispectral Index System (BIS) Monitor to Ambulatory Pediatric Dental Patients under Intravenous Deep Sedation. Diagnostics 2023:13:1789.
4. Diana Krystyna Harbuz and Michael O'Halloran. Techniques to administer oral, inhalational, and IV sedation in dentistry. AMJ 2016: 9:25–32.
5. Razavi, S.S.; Malekianzadeh, B. The Efficacy and Complications of Deep Sedation in Pediatric Dental Patients: A Retrospective Cohort Study. Anesthesiol. Res. Pract. 2022: 2022:5259283.
6. the American Society of Anesthesiologists Task Force on Moderate Procedural Sedation and Analgesia, the American Association. Oral and Maxillofacial Surgeons, American College of Radiology, American Dental Association, American Society of Dentist Anesthesiologists, and Society of Interventional Radiology. Anesthesiology 2018: 128:437–479.
7. Barends, C.R.M.; Driesens, M.K.; van Amsterdam, K.; Struys, M.; Absalom, A.R. Moderate-to-Deep Sedation Using Target Controlled Infusions of Propofol and Remifentanil: Adverse Events and Risk Factors: A Retrospective Cohort Study of 2937 Procedures. Anesth. Analg. 2020: 131:1173–1183.

8. European Association of Paediatric Dentistry. Curriculum guidelines for education and training in paediatric dentistry. Int J Paediatr Dent. 1997: 7:273–81.
9. NICE. Sedation in under 19s: using sedation for diagnostic and therapeutic procedures (CG112). National Institute for Health and Care Excellence. 2010.
10. American Academy of Pediatric Dentistry (AAPD). Use of Nitrous oxide for pediatric dental patients. 2018.
11. Eleonor María Velez-León, Karen Lozada Vargas, Katherine Cuenca-León, Cristina Acurio-Vargas, Adriana Zumba and Edisson-Mauricio Pacheco-Quito Ambulatory Sedation for Dental Procedures—Case of Cuenca, Ecuador Children 2022, 9, 1618.
12. Esti Davidovich, Liron Meltzer, Jacob Efrat, David Gozal, Diana Ram. Post Discharge Events Occurring after Dental Treatment under Deep Sedation in Pediatric PatientsThe Journal of Clinical Pediatric Dentistry Volume 2017: 41:34.
13. Ozlem Ozkalayci, Coskun Araz (Asst Prof), Sevi Burcak Cehreli, Resmiye Ebru Tirali, Zeynep Kayhan. Effects of music on sedation depth and sedative use during pediatric dental procedures Journal of Clinical Anesthesia 2016: 34:647–653.

7. Tables

Table 1. Demographic characteristics of patients.

	Median (min-max)
Age (yr)	6 (1-12)
Processing time (min.)	5 (2-25)
Anesthesia duration (min.)	9 (3-27)
The first oral intake time (min)	50 (40-60)
Discharge time (min)	60 (50-70)
	n (%)
Gender (F/M)	143 (47,67)/157(52,33)
ASA (I/II)	260 (86.7)/40 (13.3)
Drug use (present/absent)	22 (7.3)/278 (92.7)

Data presented as median (minimum-maximum). F; female, M; male.

Table 2. Profiles of ASA II patients.

	n (%)
Neurological diseases	17 (5.7)
Genetic diseases	3 (1.0)
Respiratory system diseases	10 (3.3)
Allergic diseases	7 (2.3)
Oncological diseases	2 (0.7)
Immunodeficiency	3 (1.0)
Cardiovascular system disorders	1 (0.3)

Table 3. The medication usage profile of patients.

	n (%)
Antihistamines[zespira] [Allerset]	6 (2.0)
Antipsychotics (Aripiprazol [Abilify], Risperidon [Risperdal])	6 (2.0)
Immunosuppressives (Colchicine, chemotherapeutics)	3 (1.0)
Bronchodilators (Ventolin)	3 (1.0)
Central nervous system stimulants (methylphenidate hydrochloride [Concerta])	2 (0.7)
Antiepileptics (Depakin)	2 (0.6)

Table 4. Compliance of patients during vascular access insertion.

	n (%)
Calm	106 (35,3)
Withdrew their hand	64 (21,3)
Cried anxiously	87 (29,0)
Shouting, not to be contained	43 (14,3)

Table 5. Patients' separation from family.

	n (%)
Calm	166 (55.3)
Not calm	134 (44.7)

Table 6. The procedures applied to patients.

	n (%)
Deciduous tooth extraction	284 (84.7)
Permanent tooth extraction	20 (6.7)
Supernumerary tooth extraction	8 (2.7)
Cyst	4 (1.3)
Tumour	2 (0.7)

Table 7. Watcha Behaviour Scale of Patients.

	N (%)
asleep	150 (50)
calm	126 (42)
crying but could be consoled	24 (8)
crying but could not be consoled	0
Stirred up and walking around	0

Table 8. Vital signs of patients.

	Heart rate (beats/minute)	Mean arterial pressure (mmHg)	Arterial oxygen saturation (%)
Preoperative	98 (61-140)	72 (46-110)	99 (89-100)
After local anaesthesia	105 (60-146)[a]	75 (44-119)	99 (92-100)
5th minute	106 (68-150)	75 (50-110)	98 (91-100)
10th minute	111 (70-143)[b]	75 (51-94)[c]	99 (95-100)
15th minute	108 (74-120)	71 (60-90)	98 (96-100)
Postoperative	107 (68-150)	75 (50-109)	98 (94-100)

Data presented as median (minimum-maximum). a; Significantly higher in ASA II patients (p = 0.035), b; Significantly higher in ASA II patients (p = 0.01), c; Significantly higher in ASA II patients (p = 0.007)

Table 9. Correlation analysis.

	Surgical duration	Anesthesia duration	heart rate at the 5th minute	After local anesthesia SpO^2	5th minute SpO^2	Postoperative SpO^2
Surgical duration	-	0.803**	0.216**	-0.129*	-0.265**	-0.162**
Anesthesia duration		-	0.529**	-0.184*	-0.263**	-0.173**
heart rate at the 5th minute			-	0.267**	-0.298**	-0.262**
After local anesthesia SpO^2				-	0.416**	0.401**
5th minute SpO^2					-	0.893**
Postoperative SpO^2						-

SpO^2: Peripheral oxygen saturation

*p < 0.05

**p < 0.01

[OP-038]

TREATMENT OF SEVERELY ATROPHİC MAXİLLA BU USİNG ZYGOMATİC, PTERYGOİD AND TRANSNASAL İMPLANTS

Xhini Rizaj[a], Erda Qorri[a], Onur Şahin[b], Togrul Aliyev[c]
a, Albanian University, Faculty of Stomatology, Department of Oral and Maxillofacial Surgery, Tirana/Albania, xh.rizaj@au.edu.al , eqorri@albanianuniversity.edu.al
b, İzmir Katip Çelebi University Faculty of Stomatology, Department of Oral and Maxillofacial Surgery, İzmir/Türkiye, onursahin43@hotmail.com
c, Azerbaijan State University of Medicine, Faculty of Stomatology, Department of Oral and Maxillofacial Surgery, Baku/Azerbaijn, dr.aliyev@hotmail.com

Abstract
Grafting and graftless solutions have been reported in the rehabilitation of severely atrophic maxilla. Grafting treatments have disadvantages as they are patient-dependent treatments such as peripheral and internal vascularization is diffucult in large augmentation areas, systemic condition of the patient and gingival phenotype. Recently, the use of four zygomatic implants has become an important treatment option in the rehabilitation of extremely atrophic maxilla. Quad zygoma technique is a method applied in cases where conventional implants cannot be used in the anterior maxilla. However, the technique has some difficulties and requires surgical experience. As an alternative to the use of quad zygomatic implants, is the placement of transnasal implants with zygomatic implants and subperiosteal implants. The aim of this case report is to present the treatment of a patient with severely atrophic maxilla with zygomatic, pterygoid and transnasal implants.

Keywords: Transnasal implant; pterygoid implant; zygomatic implant

1. Introduction
Dental implant placement is difficult in the severely resorbed maxilla for a variety of reasons. Bone volume decreases due to advanced periodontal diseases, prolonged edentation and excessive pneumatization of the sinus, and there is usually not enough bone to place conventional implants.[1]
Advanced surgical procedures such as sinus lifts and iliac grafting are required for the rehabilitation of severely atrophied maxillae. However, these methods have disadvantages such as long treatment duration, major surgery, risk of morbidity in the donor area and high treatment costs. In recent years, implants that are anchored from anatomical structures adjacent to the maxilla have been used to prevent these disadvantages.[1]
In cases where there is insufficient bone volume in the premolar region and posterior maxilla, rehabilitation of the maxilla is provided without the need for advanced augmentation with 1 zygoma and 1 conventional implant bilaterally.[2] However, in cases without adequate anterior maxillary bone volume, 4 zygoma implants (Quad zygoma) are recommended to be used. The concept of quad zygoma involves the insertion of four zygomatic implants, with adequate anteroposterior spread and correct inclination for the distribution of forces, as a means of rehabilitating patients presenting with insufficient bone height in the anterior and posterior maxilla.[3] The technique has been clinically tested, using protocols for immediate function, with promising short- and long-term results.
Although this technique is predictable and well documented in the literature, it has some limitations. Zygomatic bone width is reported to be at least 1.8-2 mm for the using of the technique. In cases with insufficient zygomatic bone volume, there is an increased surgical risk due to the possibility of the anterior zygomatic implant penetrating the orbit. Too close placement of the apices may result in implant fails. Gingival recession has been reported in patients with excessive concavity in the maxillary bone, especially around zygoma implants placed in the anterior region.[4]
As an alternative to the use of quad zygomatic implants, is the placement of transnasal implants with zygomatic implants and subperiosteal implants. The aim of this case report is to present the treatment of a patient with severely atrophic maxilla using zygomatic, pterygoid and transnasal implants.

2. Clinical report
A 53-year-old female patient referred to our department for the rehabilitation of her previous failed implants. In the patient history and clinical examination, eight implants had initially been placed, five of which were removed over the next 10 years and three of which were still present.

CBCT was taken from the patient to better evaluate the current situation. (Fig. 1) Radiological examination revealed that the patient had severe maxillary atrophy. A knife-edge crest was observed in the anterior region, vertically 3-4 mm bone height in the anterior, premolar, and molar regions, while a flat crest was observed horizontally in the posterior region. The patient was in the Class V group according to the Cawood Howell classification. The patient also had bilateral excessive sinus pneumatization. Two treatment options were presented to the patient. The first was vertical and horizontal augmentation, which included sinus lift and iliac grafting. The second treatment option was to rehabilitate the maxilla using extra-alveolar implants. The patient preferred extra-alveolar implant treatment option. Virtual implant planning was performed on CBCT, but it was observed that there was insufficient bone volume in the zygomatic bones of the patient for the placement of quad zygoma implants. As an alternative to quad zygoma, 1 zygoma implant and 1 transnasal implant were planned bilaterally along with 1 pterygoid implant to eliminate the need for cantilever. The surgical procedure was performed using nasal intubation under general anesthesia. After intraoral infiltrative anesthesia was applied to the maxilla to facilitating hemostatis, dental implants were removed with the via forceps. A full-thickness palatal incision was made on the alveolar ridge between tuber area. In order to better visualize the anatomical regions to be implanted, vertical releasing incisions were made from the midline and the first molar. The full-thickness flap was raised to expose the zygomatic bone, aperture piriformis and infraorbital foramen. Before proceeding to transnasal implant osteotomy, nasal mucosa is elevated with sinus curettes from the distal and inferior nasal walls. Osteotomy is performed after the determination of the inferior nasal concha where the apex of the transnasal implant will be located. In the meantime, nasal mucosa is protected with periosteal elevator or sinus curettes so that the drills do not tear the mucosa. The target of transnasal implant is inferior concha, which is dense in the cortical bone between the nasal cavity and the maxillary sinus. Drilling starts from the canine or lateral teeth. After the inferior nasal base is drilled, the drill pathway is directed to the inferior nasal concha. After drilling 3-4 mm in the inferior nasal concha, a 4.0x24 mm JD nasal implant (J Dental Care, Italy) was placed bilaterally and 80 Ncm of torque was obtained from the implants. (Fig. 2A,B) Grafting was not performed around the transnasal implant to avoid a possible oronasal fistula. A PRF membrane was placed between the implant and the nasal mucosa. After transnasal implants were placed, it was proceeded with the osteotomy of zygoma implants. In virtual planning on CBCT, the patient anatomy was ZAGA 3 , and zygomatic implants were placed extrasinusally (3.9x42.5 mm JD Zygoma, J Dental Care, Italy). The patient had her own teeth in the lower jaw which extended to the posterior regions. Pterygoid implants were applied bilaterally to prevent long-term biomechanical complications in the upper jaw. Pterygoid implants were performed by targeting the medial pterygoid process of the sphenoid bone from the tuber region with 80 Ncm of torque taken (3.3x20 mm JD Pterygo, J Dental Care, Italy). Although adequate torque was taken for immediate loading, the prosthodontist did not find it appropriate to make a temporary prosthesis since the patient had her own teeth in the lower jaw. In post-op CBCT, all implants were observed to be in the targeted anatomical regions (Fig 2D). The patient had post-operative nosebleeds at intervals for 2 days and was taken under control with a nasal compress. Temporary paresthesia lasting up to 2 months occurred in the ala of nose and cheek area.

3. Discussion

Which of the grafting and graftless treatment options should be used in the rehabilitation of severely atrophied maxillae has been extensively discussed in the literature. In full arch augmentations, there are factors that will affect the success of the treatment, such as donor site morbidity, resorption occurring until implantation, prolonged treatment duration and difficulty in peripheral and internal vascularization in large augmentation areas.

A study by Davo et al.[5] compared patients who were rehabilitated with immediately loaded zygomatic implants and conventional implants after augmentation. The results of the study, implant and prosthesis failures were statistically less common in the zygomatic implant group. The time until prosthesis delivery was 1.3 days in the zygoma implant group and 444.3 days in the conventional implant group.

Quad zygoma is indicated in patients with severely atrophied maxilla (Cawood-Howell Class V-VI). Although it is a safe technique and well-documented in the literature, it requires more experience in line with an increase in surgical risks. A higher rate of complications and failure has been reported in the literature compared to single zygoma cases.[6] Due to patient-related anatomical factors, orbital cavity penetration, infraorbital nerve damage, and soft tissue fenestrations constitute the most frequently reported complications in anterior zygomatic implants. Transnasal implants should be applied as an alternative to quad zygoma when indicated.[7-9] Nasal cavity should be evaluated prior to deciding on transnasal implant surgery. It should be avoided in patients with large nasal cavities as nasal mucosal elevation will be difficult and the implant will not have distal nasal wall contact. In addition, this may affect the patient's airway functions. According to our research, there are no complications reported with transnasal implants in the literature. Possible complications include nasolacrimal duct obstruciton, oronasal fistula, change in patient's nasal airway functions, post-op nosebleed and paresthesia around the nose. We recommend the using of pterygoid implants in addition to zygoma and transnasal implants to achieve long-term success and prevent biomechanical complications in the rehabilitation of severely atrophied maxilla. Pterygoid implants eliminate the need for distal cantilevers and increase the amount of composite torque value (CVT).

We think that the described technique is used in patients with severely atrophied maxilla who contrendication of quad zygoma implant surgery. Increasing use of this technique will contribute to the literature about possible complications and success rates.

4. Referanslar

1) Kämmerer PW, Fan S, Aparicio C, Bedrossian E, et al. Evaluation of surgical techniques in survival rate and complications of zygomatic implants for the rehabilitation of the atrophic edentulous maxilla: a systematic review. Int J Implant Dent. 2023; 9: 11.
2) Bedrossian E, Bedrossian EA. Systematic Treatment Planning Protocol of the Edentulous Maxilla for an Implant-Supported Fixed Prosthesis. Compend Contin Educ Dent. 2019; 40:20-25.
3) Davó R, David L. Quad Zygoma Protocol. Atlas Oral Maxillofac Surg Clin North Am. 2021; 29: 243-251.
4) Davó R, David L. Quad Zygoma: Technique and Realities. Oral Maxillofac Surg Clin North Am. 2019; 31: 285-297.
5) Davó R, Felice P, Pistilli R, et al. Immediately loaded zygomatic implants vs conventional dental implants in augmented atrophic maxillae: 1-year post-loading results from a multicentre randomised controlled trial. Eur J Oral Implantol. 2018; 11: 145-161.
6) Lan K, Wang F, Huang W, et al. Quad Zygomatic Implants: A Systematic Review and Meta-analysis on Survival and Complications. Int J Oral Maxillofac Implants. 2021; 36: 21-29.
7) Almeida PHT, Cacciacane SH, Arcazas Junior A. Extra-long transnasal implants as alternative for Quad Zygoma: Case report. Ann Med Surg (Lond). 2021; 68: 102635.
8) Camargo VB, Baptista D, Manfro R. Implante transnasal (Técnica Vanderlim) como opção ao segundo implante zigomático. Coppedê A. Soluções clínicas para reabilitações totais sobre implantes sem enxertos ósseos. 2019:198–214. São Paulo: Quintessence.
9) Oh S, Zelig D, Aalam AA, Kurtzman GM. Case report: utilization of Z-Point fixture "Trans-nasal" implants. Ann Med Surg (Lond). 2023; 85: 1959-1965.
10) Holtzclaw D, Telles R. Pterygoid Fixated arch stabilization technique (PFAST): A retrospective study of pterygoid dental implants used for immediately loaded full arch prosthetics. J implant adv clinic dent. 2018; 10: 6-17.

5. Figures

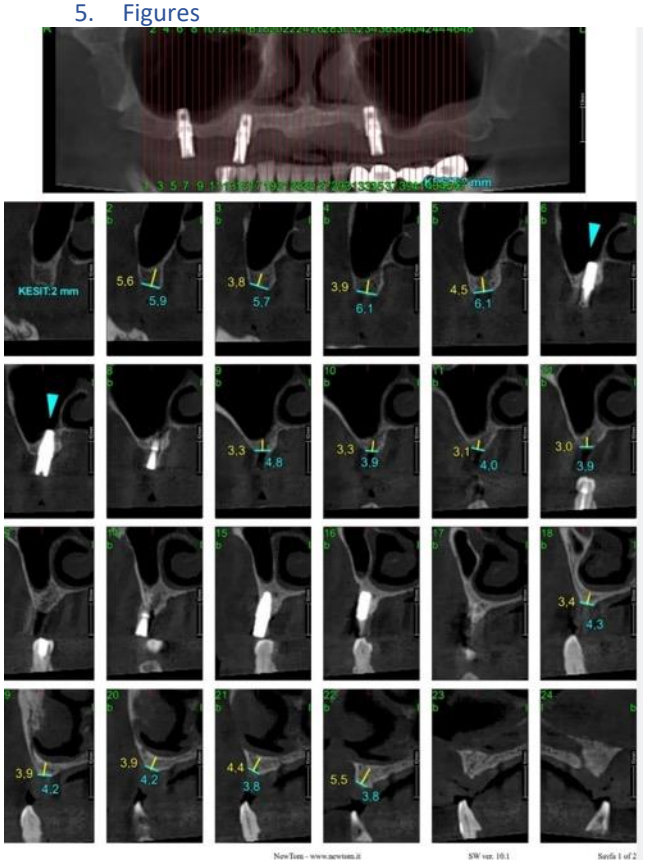

Figure 1: Pre-op CBCT image of patient.



Figure 2: (A) Transnasal implant positioning and has 80 Ncm torque



Figure 2: (B) Placement of transnasal implants

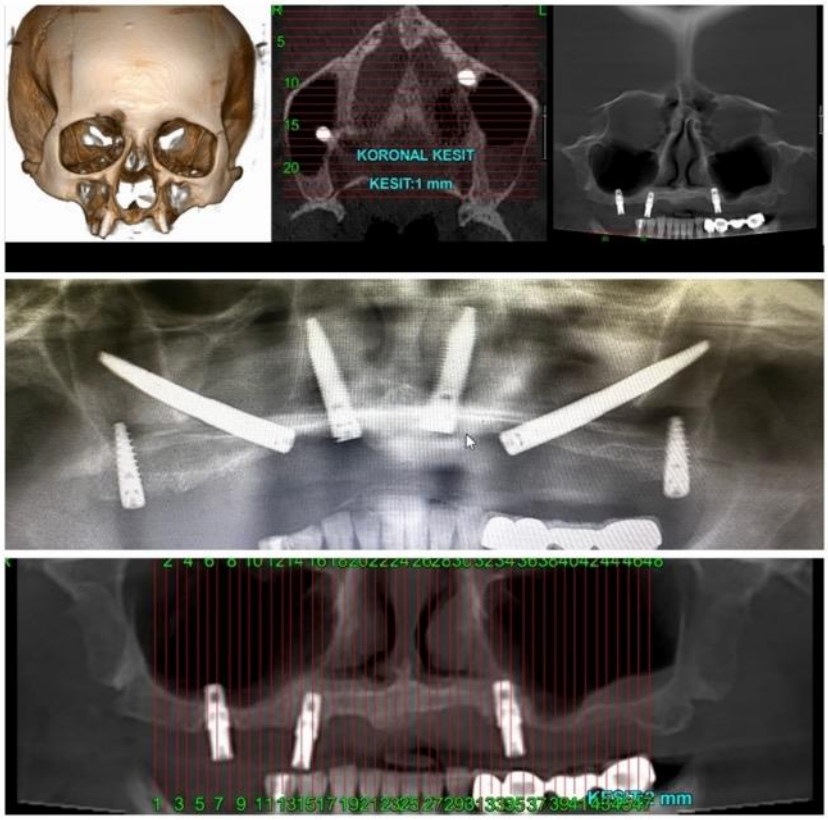

Figure 2: (C) Post-op CBCT image of patient with placement of zygomatic, pterygoid and transnasal implants bilaterally.

[OP-041]

MANDİBULAR KORONOİD HİPERPLAZİSİNE BAĞLI AĞIZ AÇIKLIĞINDA KISITLILIK OLAN HASTALARDA KORONOİDEKTOMİ İLE KORONOİDOTOMİYİ KARŞILAŞTIRMA

COMPARISON OF CORONOİDOTOMY AND CORONOIDECTOMY IN PATIENTS WITH LİMİTATİON OF MOUTH-OPENİNG CAUSED BY MANDIBULAR CORONOID HYPERPLASIA

TUNCER AKDOĞAN[a], MEHMET EMRE BENLİDAYI[b]

A. Cukurova University Faculty of Dentistry - Department of Oral and Maxillofacial Surgery DDS, Resident, tncrakdogan@gmail.com

B. Cukurova University Faculty of Dentistry - Department of Oral and Maxillofacial Surgery DDS, PhD, Professor, emrebenlidayi@yahoo.com

Abstract

Introduction: Mandibular coronoid process hyperplasia (CPH) is a rare condition causing a slow, progressive reduction of mouth opening. CPH is defined as an abnormal elongation of the mandibular coronoid process consisting of histologically normal bone. The main aim of this study is to compare the methods of coronoidotomy and coronoidectomy used in the surgical treatment of coronoid hyperplasia with two case report.

Case Report 1: A 67-year-old male patient applied to our clinic with a complaint of limitation in mouth opening for 40 years. The patient had systemic hypertension and a history of trauma. As a result of clinical and radiological examinations performed by us, the patient was diagnosed with mandibular coronoid hyperplasia. The patient was operated under general anesthesia. Coronoidectomy was performed. While the preoperative maximum interincisal opening was 18 mm, it was measured as 40 mm postoperatively.

Case report 2: A 30-year-old male patient applied to our clinic with a complaint of limitation in mouth opening for 20 years. The patient had no systemic disease and had no a history of trauma. As a result of clinical and radiological examinations performed by us, the patient was diagnosed with mandibular coronoid hyperplasia. A bilateral coronoidotomy was performed under general anesthesia. Preoperative MIO was 17 mm, immediately after surgery, the MIO had increased to 20 mm. Aggressive physical therapy was started one weeks post-operatively and muscle relaxants were prescribed to relax the masticatory muscle.

Conclusion: Despite the controversial etiologies of coronoid hyperplasia, this condition can be treated with coronoidectomy or coronoidotomy, producing satisfactory results.

Key words: Coronoidectomy, Coronoidotomy, Coronoid hyperplasia, Trismus

ÖZET

Giriş: Mandibular koronoid proçes hiperplazisi, ağız açıklığının yavaş ve ilerleyici bir şekilde azalmasına neden olan nadir görülen kojenital veya gelişimsel durumdur. Koronoid proçes hiperplazisi, histolojik olarak normal kemikten oluşan mandibular koronoid proçesin anormal uzaması olarakda tanımlanır. Bu çalışmanın temel amacı koronoid hiperplazinin cerrahi tedavisinde kullanılan koronoidotomi ve koronoidektomi yöntemlerini iki olgu sunumu ile karşılaştırmaktır.

Vaka sunumu1: 67 yaşındaki erkek hasta 40 yıldır ilerleyici ağız açıklığında kısıtlılık şikâyetiyle kliniğimize başvurdu. Hastanın sistemik rahatsızlığı olarak hipertansiyonu vardı. Travma öyküsü vardı ve radyolojik muayenesi sonucu mandibular koronoid hiperplazisi tanısı konulmuştur. Genel anestezi altında bilateral koronoidektomi uygulandı. Preoperatif maksimum interinsizal açıklık 18 iken ameliyat sonrası 43 mm ölçüldü.

Vaka sunumu2: 30 yaşındaki erkek hasta 20 yıldır mevcut olan ağız açıklığı kısıtlılığı nedeniyle kliniğimize başvurdu. Hastanın herhangi bir sistemik rahatsızlığı ve travma öyküsü yoktu. Radyolojik muayenesi sonucu mandibular koronoid hiperplazisi tanısı konulmuştur. Genel anestezi altında bilateral koronoidotomi yapıldı. Preoperatif maksimum interinsizal açıklık 17 iken ameliyat sonrası 20 mm ölçüldü. Ameliyattan 1 hafta sonra agresif fiziksel tedavi hareketleri önerildi ve işlem sonrası kas gevşetici reçete edildi.

Sonuç: Koronoid hiperplazisinin etiyolojisi tartışmalı olmasına rağmen koronoidektomi ve koronoidotomiyle başarılı bir şekilde tedavi edilebilmektedir.

1. GİRİŞ

Koronoid proçes, temporalis kasın, buksinatör kasın ve masseter kasının anterior parçasının yapıştığı mandibula'nın anatomik bir parçasıdır. Klasik anatomide, mandibular ramusun ön sınırının uzantısı olarak keskin üçgen şeklinde tanımlanır ancak literatürde üçgen tip şeklinin yanı sıra kanca tip veya yuvarlak tip morfolojik şekilleride bildirilmiştir (1) Lalitha ve

Sridevi'nin çalışmasında mandibulaların çoğunda (%73,9) her iki tarafta da aynı tip koronoid proçese sahip olduğunu bildiriken vakaların %26,1'inde ise her iki tarafta farklı tipte koronoid proçese sahip olduğunu bildirmişlerdir (2).

Langenbeck, 1853'te koronoid hiperplazisini bildiren ilk kişiydi ve koronoid çıkıntının genişlemesine bağlı olarak ağız açıklığının kısıtlandığı ilk vaka ise 1899'da Jacob tarafından rapor edildi (3). O zamandan beri literatürde çok sayıda vaka raporu sunulmuştur ve bu da koronoid hiperplazinin farklı formlarının sınıflandırılmasında çok fazla kafa karışıklığı yaratmıştır. Bu kısmen osteoma ve osteokondrom terimlerinin yanlış kullanılmasından kaynaklanmaktadır. Bu patolojik durumların her ikisi de koronoid genişlemesine neden olur, ancak kökenleri ve radyografik ve histolojik özellikleri bakımından gerçek koronoid hiperplaziden farklıdırlar. Mandibular koronoid proçes hiperplazisi, ağız açıklığının yavaş ve ilerleyici bir şekilde azalmasına neden olan nadir görülen kojenital veya gelişimsel durumdur. Koronoid process hiperplazisi, histolojik olarak normal kemikten oluşan mandibular koronoid proçes anormal uzaması olarakda tanımlanır (4). Bu uzamaya bağlı, ağzın açılması esnasında koronoid proçes zygomatik kemiğin gövdesine veya kemerine çarpar ve ağız hareketleri normal sınırlarda sonlamaz ve kısıtlılık gerçekleşir (5). Tek taraflı koronoid proçes hiperplazisi, çene etkilenen tarafa doğru deviye olur yüz asimetrisine neden olmaktadır (4).

Koronoid proçes hiperplazisinin(KPH) patogenezi hala belirsizliğini korumaktadır. KPH' nin gelişimi ile çeşitli faktörler ilişkili olabilir. Travmaya bağlı özellikle zygomatik ark travması, büyüme hormonun fazla salgılanması, koronoid proçesin kıkırdak büyüme merkezinin aşırı fonksiyonu, ağız açıklığında kısıtlılığa sebep olan disk deplasmanı ve ankiloz gibi temporomandibular eklem rahatsıklıkları sonrası temporal kasın aşırı hiperaktivitesi, genetik kalıtım da KPH'nin patogenizinde rol oynayabilmektedir (6). Ancak, en fazla desteği alan temporal kasların artan aktivitesini içeren hipotezler olmuştur. Mandibular hareketin kalıcı olarak TME disk deplasmanı veya TME ankilozu nedeniyle sınırlanması durumunda temporal kaslarda telafi edici hiperaktivitenin meydana geldiği ve koronoid proçes hiperplazisine yol açtığı rapor edilmiştir (7).

Kadınlara göre erkeklerde 5 kat fazla görülmektedir (8). Progresiv ağız açıklığı kısıtlılığına ek olarak, KPH'den şüphelenilen hastalar ağzını maksimum açtığı esnada alt çene sert sonlanır ve devamında ağrı hissederler (7).

Literatürde KPH tanısı koymak için panoramik radyografi (ortopantomogram [OPG]), konik ışınlı bilgisayarlı tomografi (KIBT), bilgisayarlı tomografi (BT) ve kemik sintigrafisi kullanılmaktadır (9).

KPH'nin tedavisi literatürde büyük ölçüde tanımlanmış ve araştırılmıştır. KPH'li hastalar için yaygın tedavi yöntemleri hem cerrahi(intraoral/extraoral koronoidektomi, intraoral koronoidotomi) hem de cerrahi olmayan prosedürleri içmektedir. Kısıtlamanın temel sebebi mekanik olması nedeniyle bu durum genelde cerrahi olarak tedavi edilir. İntraoral yaklaşım genellikle hiperplastik proçesi almak için yeterli ekspozürü sağlar ve görünür bir yara izi bırakmaz. En büyük dezavantajı ameliyat sonrası hematom ve fibrozis riskidir.

Koronoidektomi sırasında temporal kas lifleri koronoid proçesten tamamen sıyrılır ve ardından koronoid proçes tamamen rezeke edilir. Koronoidotomide ise koronoid proçes tabandan kesilir ve *yerinde bırakılır*. Bazı durumlarda ağız açıklığını artırmak için ek olarak masseter kasıda sıyrılabilir çünkü kaslar önemli bir süre kullanılmadığında fibrotik değişikliklere uğrayabilir (10).

Bu çalışmanın amacı koronoid hiperplazinin cerrahi tedavisinde kullanılan koronoidotomi ve koronoidektomi yöntemlerini bir olgu sunumu ile karşılaştırmaktır.

2. VAKA SUNUMLARI

Vaka sunumu 1: 67 yaşında, travma öyküsü ve sistemik hastalığı olarak hipertansiyonu olan, genetik hastalığı olmayan erkek hasta, Çukurova Üniversitesi Diş Hekimliği Fakültesi Ağız, Diş ve Çene Cerrahisi Kliniği'ne 40 yıldır mevcut olan ağız açıklığında kısıtlılık nedeniyle başvurmuştur. Hastadan alınan anamnezde spontan olarak veya çiğneme sırasında herhangi bir ağrının olmadığı ancak ağız açıklığının kısıtlı olduğu gözlendi. Ağzını açmak için çenesini zorlandığında yeteri kadar ağzını açamadığını ve etkili çiğneme yapamadığını bildirdi. Ağrı duyuncaya kadar ağzını açması istenen hastanın interinsizal ağız açıklığının 18 mm olduğu, lateral ve protrüziv çene hareketlerinin kısıtlı olduğu görüldü.

Radyografik muayene amacıyla istenen OPG'de bilateral koronoid proçesin normalden uzun ve geniş olduğu görüldü. Bilateral KPH ön tanısı alan hastadan KIBT (Planmeca Promax® 3D Mid, Helsinki, Finland) çekildi ve bilateral zygomatik arkın medioinferior yüzeyine heterotopik kemik uzantısı şeklinde bilateral koronoid proçesin zigomatik kemiğe yakınlığı nedeniyle ağız açma esnasında açıklığı kısıtlandığı gözlendi. Klinik ve radyografik bulgulara dayanarak ve yavaş progresiv ağız açıklığı kısıtlılığı öyküsü göz önüne alınarak bilateral mandibular koronoid proçes hiperplazisi klinik tanısı konuldu.

Hasta, nazal entübasyon sonrası genel anestezi altında, intraoral yaklaşımla opere edildi. Lokal anesteziklerin vazokonstriksiyonundan yararlanılarak kanama kontrolü sağlamak için artikain 40 mg/1ml, adrenalin 0,01 mg/1 ml içerikli lokal anestezik ile yükselen ramusun medial ve lateral yüzeyine lokal anestezi yapıldı. Mandibulanın sagital split osteotomisinde kullanılan insizyona benzer retromolar bölgenin lateralinden insizyon yapıldı; koronoid proçese kadar, yükselen ramusun lateral ve medial yüzeyini açığa çıkartacak şekilde tam kalınlık flep kaldırıldı. Hiperplazik koronoid proçesi ortaya çıkarmak için temporal kasın tendonu sigmoid çentik seviyesine kadar sıyrıldı. Açığa çıkartılan koronoid proçes lindeman frez kullanarak eksize edildi. Kaba klemp ile sabitlenen koronoid proçesten kalan temporal kas tendonları tamamen sıyrıldı bilateral hiperplazik koronoid proçes çıkartıldı. Koronoidektomi sonrası maksimum interinsizal açıklık 43 mm ölçüdü. Kanama kontrolü sağlandıktan sonra flap primer olarak 3/0 vicryl ile sütüre edildi. Çıkartılan cerrahi örnek, Çukurova Üniversitesi Patoloji Bölümüne gönderilerek yapılan histopatolojik muayenesi sonucu normal kemik dokusu koronoid proçes hiperplazisini tanısını kesinleştirdi.

Ameliyattan 1 hafta sonra agresif fiziksel tedavi hareketleri önerildi ve işlem sonrası kas gevşetici reçete edildi. 6 aylık takipte operasyon sonrası arttırılan maksimum ağız açıklığı korunmuştur takip randevusunda 43 mm ölçülmüştür.

Vaka sunumu 2: 30 yaşında herhangi bir travma öyküsü, sistemik rahatsızlığı, genetik hastalığı olmayan erkek hasta, Çukurova Üniversitesi Diş Hekimliği Fakültesi Ağız, Diş ve Çene Cerrahisi Kliniği'ne 20 yıldır mevcut olan ağız açıklığında kısıtlılık nedeniyle başvurmuştur. Hastadan alınan anamnezde spontan olarak veya çiğneme sırasında herhangi bir ağrının olmadığı ancak ağız açıklığının kısıtlı olduğu gözlendi. Ağzını açmak için çenesini zorlandığında yeteri kadar ağzını açamadığını ve etkili çiğneme yapamadığını bildirdi. Ağrı duyuncaya kadar ağzını açması istenen hastanın interinsizal ağız açıklığının 17 mm olduğu, lateral ve protrüziv çene hareketlerinin kısıtlı olduğu görüldü.

Radyografik muayene amacıyla istenen OPG'de bilateral koronoid proçesin normalden uzun ve geniş olduğu görüldü. Bilateral KPH ön tanısı alan hastadan KIBT (Planmeca Promax® 3D Mid, Helsinki, Finland) çekildi ve bilateral zygomatik arkın medioinferior yüzeyine heterotopik kemik uzantısı şeklinde bilateral koronoid proçesin zigomatik kemiğe yakınlığı nedeniyle ağız açma esnasında açıklığı kısıtlandığı gözlendi. Klinik ve radyografik bulgulara dayanarak ve yavaş progresiv ağız açıklığı kısıtlılığı öyküsü göz önüne alınarak bilateral mandibular koronoid proçes hiperplazisi klinik tanısı konuldu.

Hasta, nazal entübasyon sonrası genel anestezi altında, intraoral yaklaşımla opere edildi. Lokal anesteziklerin vazokonstriksiyonundan yararlanılarak kanama kontrolü sağlamak için artikain 40 mg/1ml, adrenalin 0,01 mg/1 ml içerikli lokal anestezik ile yükselen ramusun medial ve lateral yüzeyine lokal anestezi yapıldı. Mandibulanın sagital split osteotomisinde kullanılan insizyona benzer retromolar bölgenin lateralinden insizyon yapıldı; koronoid proçese kadar, yükselen ramusun lateral ve medial yüzeyini açığa çıkartacak şekilde tam kalınlık flep kaldırıldı. Hiperplazik koronoid proçesi ortaya çıkarmak için temporal kasın tendonu sigmoid çentik seviyesine kadar sıyrıldı. Açığa çıkartılan koronoid proçes lindeman frez kullanarak osteotomi hattı oluşturuldu edildi. Ağız açıklığının kısıtlı olması nedeniyle yeterli görüş sağlanamamıştır. Medial ve distal taraftaki yumuşak dokuları korumak adına osteotomi hattı belirlendikten sonra kemik kesisine Piezo cihazı ile devam edildi. Osteotomi hattının tamamlandığından emin olduktan sonra koronoid parça yerinde bırakılmıştır. Hemen işlem sonrası istenilen ağız açıklığı miktarına ulaşılamamıştır maksimum interinsizal açıklık 20 mm ölçülmüştür. Koronoid hiperplazisine TME bozukluklarının eşlik ettiğinden şüphelenilmiştir. Kanama kontrolü sağlandıktan sonra flep primer olarak 3/0 vicryl ile sütüre edildi. Postoperatif alınan KIBT ile osteotomi hattının tamamlandığından ve koronoid proçesin temporal kas tendonlarına yapışık şekilde serbest olduğundan emin olunmuştur.

Ameliyattan 1 hafta sonra yetişkinler için olan TheraBite Çene Hareketi Rehabilitasyon Sistemi (ATOS Medical, Hörby, İsveç) ile agresif fiziksel tedavi hareketleri önerildi ve işlem sonrası kas gevşetici reçete edildi. Hasta ağız açıklığı miktarı uzun bir dönem takibimizde olacaktır.

3. TARTIŞMA

Progresiv maksimum ağız açıklığında ki kısıtlılık KPH'nin ayırt edici özelliğidir. Ağız açıklığının kısıtlı olması, ağzı açarken sert sonlanması, zygomatik kemik bölgesinde ağrı veya hafif asimetri ve tekrarlanan konservatif tedaviye rağmen semptomlarda herhangi bir iyileşme olmaması KPH için şüpheli klinik belirtileridir (9). Ağız açıklığında kısıtlılık olan, temporomandibular veya çiğneme kas bozukluğuna bağlı semptomu olmayan hastalara ilk klinik ve radyografik muayene sonrasında daha doğru tanı için KIBT alınmalıdır. KIBT taraması, koronoid proçesin ile zygomatik kemiğin anatomik ilişkisini ayrıntılı görüntülenmesini sağlayabilir. Maksimum ağız açıklığı pozisyonunda gerçekleştirilen bir tarama ile koronoid proçesin tam konumunu görmek için yararlı olabilir.

Literatürde ilk belirtilerin başlama yaşı ile tanı yaşı arasında önemli bir fark olduğu belirtilmektedir (7). Çoğunlukla ağrısız ve ağız açıklığı zamanla kısıtlandığı için nadir bir durum olan KPH'nin tanısında ya geç kalınır ya da yanlış tanı konulur (11). Çünkü ağız açıklığı sınırlı olan hastalarda tipik olarak ilk akla gelen temporomandibular bozukluklar olmaktadır. Bizim iki vakamızda da uzun yıllarca hastalar ileryen ağız açıklığı kısıtlılığı ile yaşamışlardır. Yemek yeme ve diş tedavilerinde zorluk yaşayınca kliniğimize başvurmuşlardır.

Izumi ve ark. (12) koronoid proçesin ucunu zigomatik ark ile ilişkili olarak radyolojik olarak değerlendirmişler ve KPH'yi yüksek, orta, düşük seviye olmak üzere üç kategoriye ayırmışlardır. Normal anotomide koronoid/kondil oranı <1.0 olarak ileri sürülmüştür (13).

Osteokondromlar veya osteomlar tek taraflı koronoid hiperplaziye neden olabilir ve benzer semptomları gösterebilir, ancak radyolojik ve histolojik özellikleriyle gerçek KPH'den farklılık gösterir. Koronoid proçesin bu neoplazmaları, KPH'de neoplazinin histolojik özellikleri olmadan, anormal kemik uzaması ile histolojik olarak normal kemik gösterirler (14).

KPH tedavisinin amacı ağız açıklığının yeniden sağlanması ve uzun süreli ve stabil bir sonucun elde edilmesidir. Yanlış KPH tanısı nedeniyle etkili olmayan uzun süreli konservatif tedavi, hastaların memnuniyetsizliğine ve yaşam kalitesinin kaybıyla birlikte hastanın rahatsızlığına yol açabilir (9). İlginç olan nokta, temporomandibular bozukluk ile KPH'nin aynı hastada bir arada bulunmasıdır ki bizim ikinci vaka sunumumuz da KPH'ye temporomandibular bozukluk eşlik etmektedir bu durum tedavi sürecini uzatmıştır. KPH'in tedavisi öncelikle cerrahidir, çünkü sorun ağız açılması esnasında koronoid proçesin, zygomatik kemiğe interferansına bağlı olarak mekaniktir (15).

KPH nedeniyle ağız açıklığının kısıtlı olduğu vakalar, daha önce koronoidotomi veya koronoidektomi ile tedavi edilmiştir (7). Koronoidotomi, koronoid proçesin mandibular ramustan cerrahi olarak ayrılmasıdır ve koronoid hiperplazi ile temporomandibular eklem ankilozu dâhil birçok vaka da kullanılmıştır. Koronoidotomi daha az doku manipülasyonu gerektirir, doku hasarı ve yara izi bırakmaz ve daha az invazif kabul edilmektedir (14,16). Koronoid proçesin yeniden yapışma

riski nedeniyle postoperatif dönemde stabilitesi şüpheli kabul edilmektedir (17). Ancak, koronoidotomi ile birlikte uzun süreli postoperatif fizyoterapinin, ağız açıklığını önemli derecede arttırdığını ve bu sonucun uzun vadede stabil kaldığını gösteren çalışmalar mevcuttur (18,19). Diğer bir dezavantajı ise histopatolojinin yapılamamasıdır. Bu araştırma özellikle osteokondromdan ayırmada faydalı olmaktadır (7). Koronoidektomi, koronoid proçesin hiperplazisinin cerrahi eksizyonunda en sık kullanılan cerrahi yöntemdir (20). Koronoidotomi veya koronoidektomi intraoral ve ekstraoral yaklaşımlar kullanılarak gerçekleştirilebilir. İntraoral yaklaşım en sık kullanılan cerrahi yöntemdir ve herhangi bir ekstraoral skar ve fasiyal sinire morbidite oluşturmadan yeterli erişim sağlama avantajına sahiptir, ancak erişim kolaylığı sınırlıdır. Ancak intraoral yaklaşım hematom ve sonrasında fibrozis gibi dezavantajları mevcuttur. Acak endoskopik yardımlı intraoral yaklaşımda doğrudan görme, ekstraoral yaklaşımın olmaması, medial dokuya minimum hasar riski ile kolay ve güvenli osteotomi gibi avantajlarından dolayı savunulmaktadır (20). Koronoidektomi sonrası iyi bir sonuç elde etmek için ameliyat sonrası fizik tedavi çok önemlidir (9,21). Spatula, kama ve TheraBite Çene Hareketi Rehabilitasyon Sistemini içeren çeşitli fizyoterapötik teknikler ve stratejiler önerilmiştir (4,9,21). Egzersiz programına ameliyattan kısa bir süre sonra başlanmalı ve hastalara günde birkaç kez maksimum ağız açma ve her yöne translasyon hareketlerini içeren egzersizler yapmaları talimatı verilmelidir.

4. SONUÇ

Cerrahi tekniğin türüne ve yaklaşıma ilişkin karar, cerrahi alanın görünürlüğüne, komplikasyon riskine ve hastanın kozmetik taleplerine göre olmalıdır. Sonuç olarak, hiperplazik koronoid proçesin eksizyonuna yönelik cerrahi yaklaşım hastaya özel olmalıdır ve mümkün olduğunca intraoral yaklaşım tercih edilmelidir. Koronoid hiperplazisinin etiyolojisi tartışmalı olmasına rağmen koronoidektomi ve koronoidotomiyle başarılı bir şekilde tedavi edilebilmektedir

5. REFERANSLAR

1. Tapas S. Morphological variations of coronoid process in dry adult human mandibles. Indian J Basic App Med Res 2014;3:401–405.
2. Lalitha B, Sridevi NS. Variations in the shape of coronoid process of Indian adult dry human mandibles. Int J Sci Stud. 2016;4:22–25.
3. Starch-Jensen T, Kjellerup AD. Bilateral elongated mandibular coronoid process and restricted mouth opening: a case report. Open Dent J. 2017;11:670–678.
4. Mcloughlin PM, Hopper C, Bowley NB. Hyperplasia of the mandibular coronoid process: an analysis of 31 cases and a review of the literature, J Oral Maxillofac Surg. 1995:53 ;250-255.
5. Pregarz M, Fugazzola C, Consolo U, Andreis IA, Beltramello A,Gotte P. Computed tomography and magnetic resonance imaging in the management of coronoid process hyperplasia: review of five cases. Dentomaxillofacial Radiology, 1998:27(4);215-220.
6. Parmentier GI, Nys M, Verstraete L, Politis C. A systematic review of treatment and outcomes in patients with mandibular coronoid process hyperplasia. Journal of the Korean Association of Oral and Maxillofacial Surgeons. 2022:48(3), 133-148.
7. Mulder CH, Kalaykova SI, Gortzak RA. Coronoid process hyperplasia: a systematic review of the literature from 1995. Int J Oral Maxillofac Surg. 2012;41:1483–1489.
8. Acharya P, Stewart A, Naini FB. Coronoid impingement syndrome: literature review and clinical management. Maxillofac Plast Reconstr Surg. 2017;39:11.
9. Kim SM, Lee JH, Kim HJ, Huh JK. Mouth opening limitation caused by coronoid hyperplasia: a report of four cases. J Korean Assoc Oral Maxillofac Surg. 2014;40:301–307.
10. Jaskolka MS, Eppley BL,Aalst JA. Mandibular coronoid hyperplasia in pediatric patients. Journal of Craniofacial Surgery, 2007:18(4), 849-854.
11. Schneble EJ, Moore RD, Pettersson DR, Pollock JM, Barajas RF., Jr Coronoid process hyperplasia: a rare disorder masquerading as temporomandibular joint disease. Clin Neuroradiol. 2019;29:787–789.
12. Izumi M, et al. Computed tomographic features of bilateral coronoid process hyperplasia with special emphasis on patients without interference between the process and the zygomatic bone. Oral Surg Oral Med Oral Pathol Oral Radiol Endod. 2005;99:93–100.
13. Tavassol F, Spalthoff S, Essig H, Bredt M, Gellrich NC, Kokemüller H. Elongated coronoid process: CT-based quantitative analysis of the coronoid process and review of literature. Int J Oral Maxillofac Surg. 2012;41:331–338.
14. Goh YC, Tan CC, Lim D. Coronoid hyperplasia: a review. J Stomatol Oral Maxillofac Surg. 2020;121:397–403.
15. Costa YM, Porporatti AL, Stuginski-Barbosa J, Cassano DS, Bonjardim LR, Conti PC. Coronoid process hyperplasia: an unusual cause of mandibular hypomobility. Braz Dent J. 2012;23:252–255.
16. Yoshida H, Sako J, Tsuji K, Nakagawa A, Inoue A, Yamada K,et al. Securing the coronoid process during a coronoidotomy. Int J Oral Maxillofac Surg 2008;37:181-2.
17. Mohanty S, Kohli S, Dabas J, Kumar RD, Bodh R, Yadav S. Fate of the Coronoid Process After Coronoidotomy and Its Effect on the Interincisal Opening: A Clinical and Radiologic Assessment. J Oral Maxillofac Surg. 2017.

18. Ozkaya O, Colak O, Sutcu M, Akan M. The outcome of coronoidectomy in bilateral coronoid process hyperplasia. Cranio. 2017;21:1–8.
19. Gerbino G, Bianchi SD, Bernardi M, Berrone S. Hyperplasia of the mandibular coronoid process: Long-term follow-up after coronoidotomy. J. Craniomaxillofac. Surg. 1997;25(3):169–173.
20. Robiony M, Casadei M, Costa F. Minimally invasive surgery for coronoid hyperplasia: Endoscopically assisted intraoral coronoidectomy. J. Craniofac. Surg. 2012;23(6):1838–1840.
21. Fernández M, Fernández J, Sandoval J, Costas A, López A, Etayo A. Treatment of bilateral hyperplasia of the coronoid process of the mandible. Presentation of a case and review *of the literature. Med. Oral Patol. Oral Cir. Bucal. 2008;13(9):E595–E598.*

6. FİGÜRLER

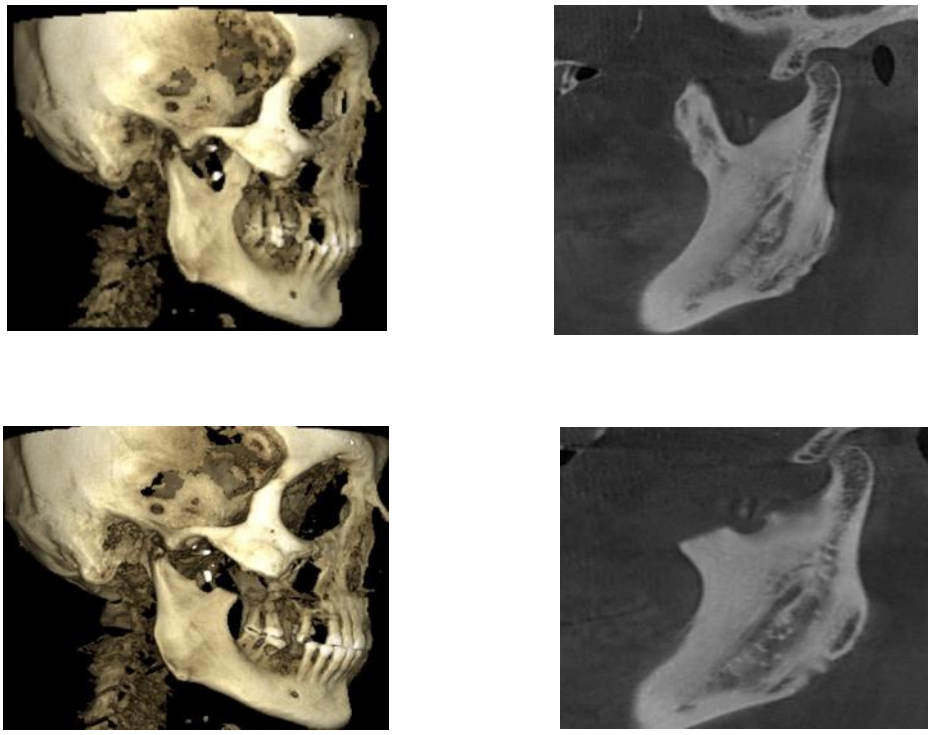

Şekil 1. 1 nolu vakanın sağ koronoid proçes preoperatif ve postoperatif KIBT görüntüleri



Şekil 2. 1 nolu vakanın sol koronoid proçes preoperatif ve postoperatif KIBT görüntüleri

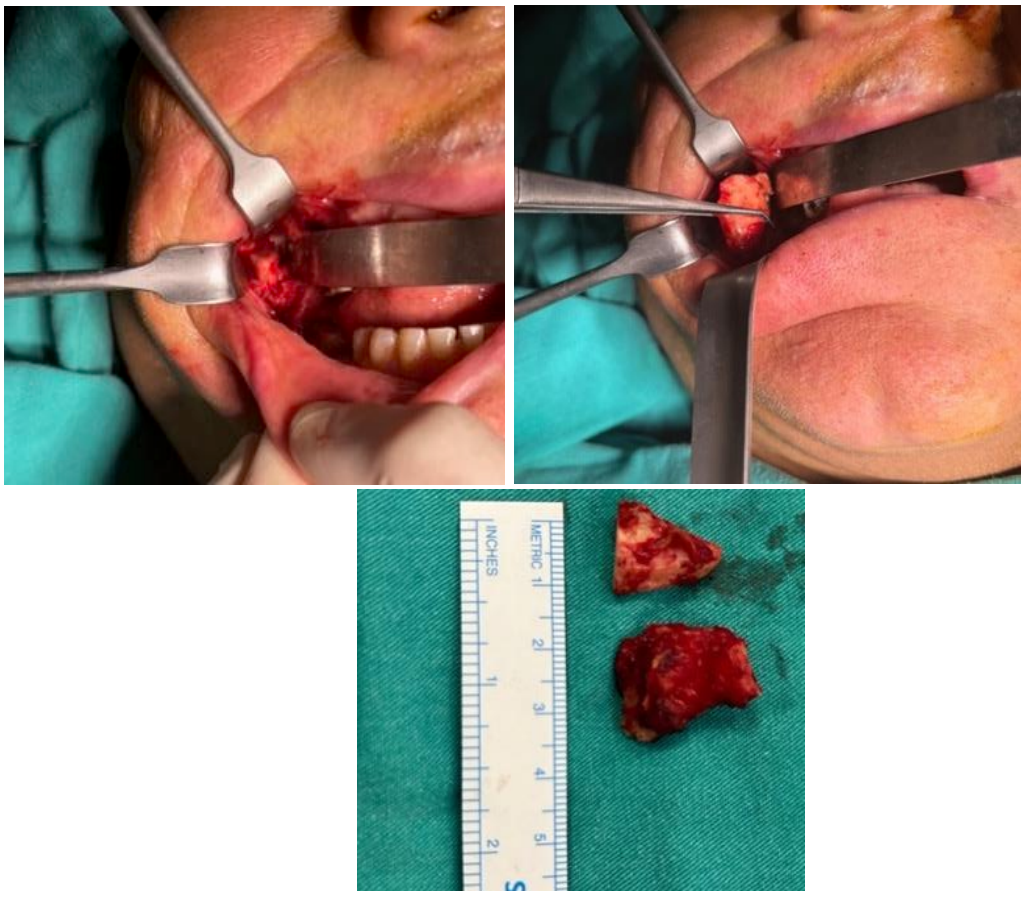

Şekil 3. 1 nolu vakanın intraoperatif görüntüleri



Şekil 4. 1 nolu vakanın preoperatif ve postoperatif maksimum interinsizal açıklık miktarı

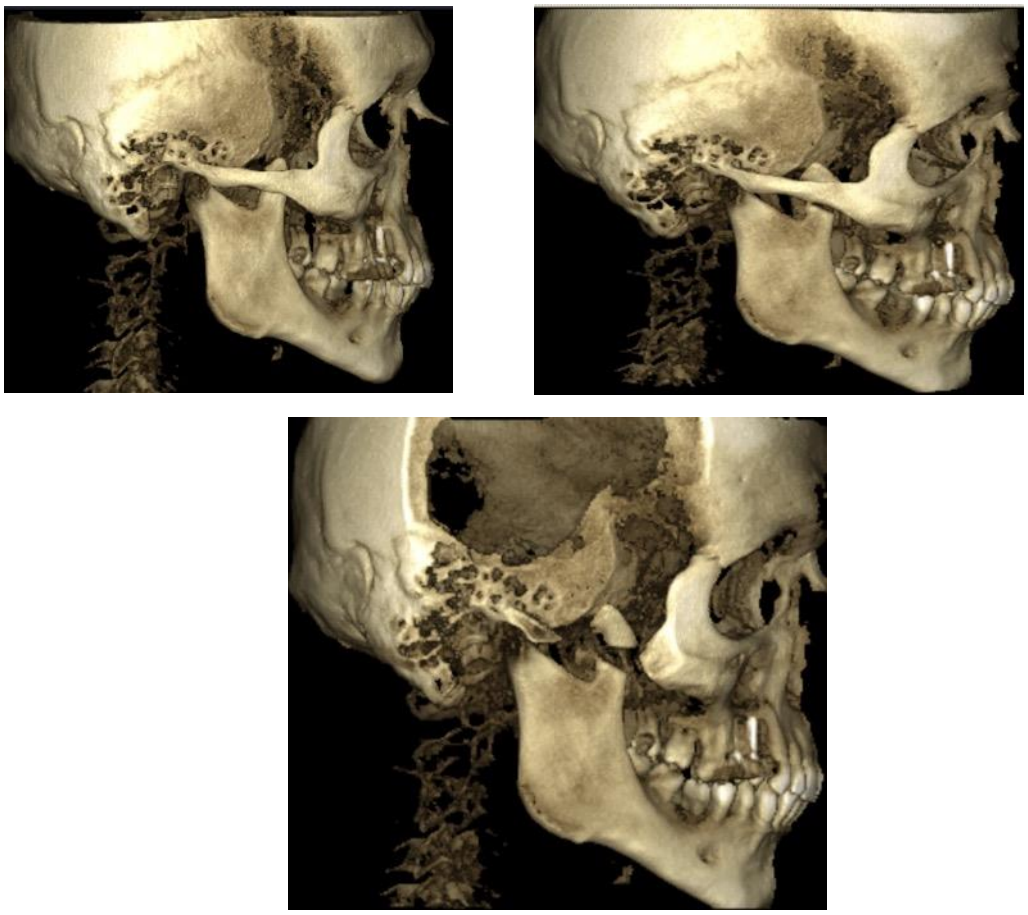

Şekil 5. 2 nolu vakanın sağ taraf preop. ve postop. 3 boyutlu görüntüleri

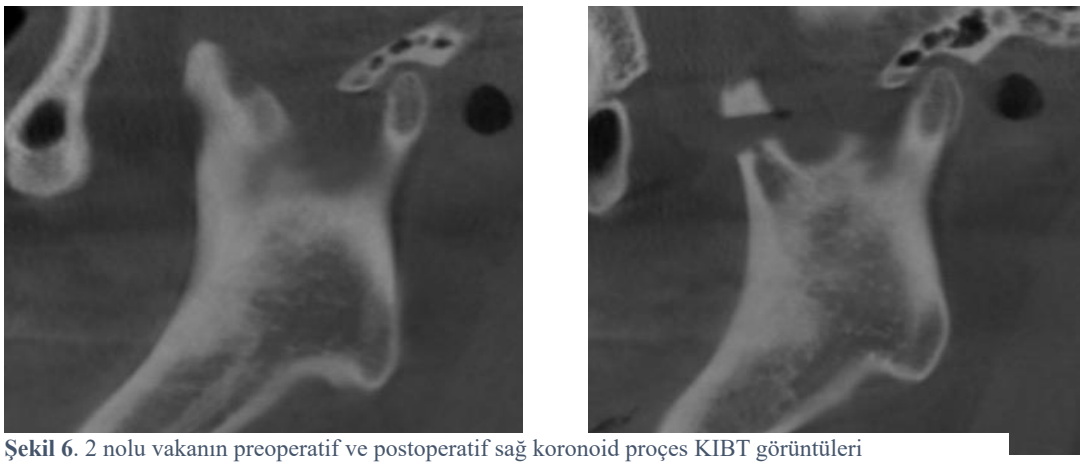

Şekil 6. 2 nolu vakanın preoperatif ve postoperatif sağ koronoid proçes KIBT görüntüleri

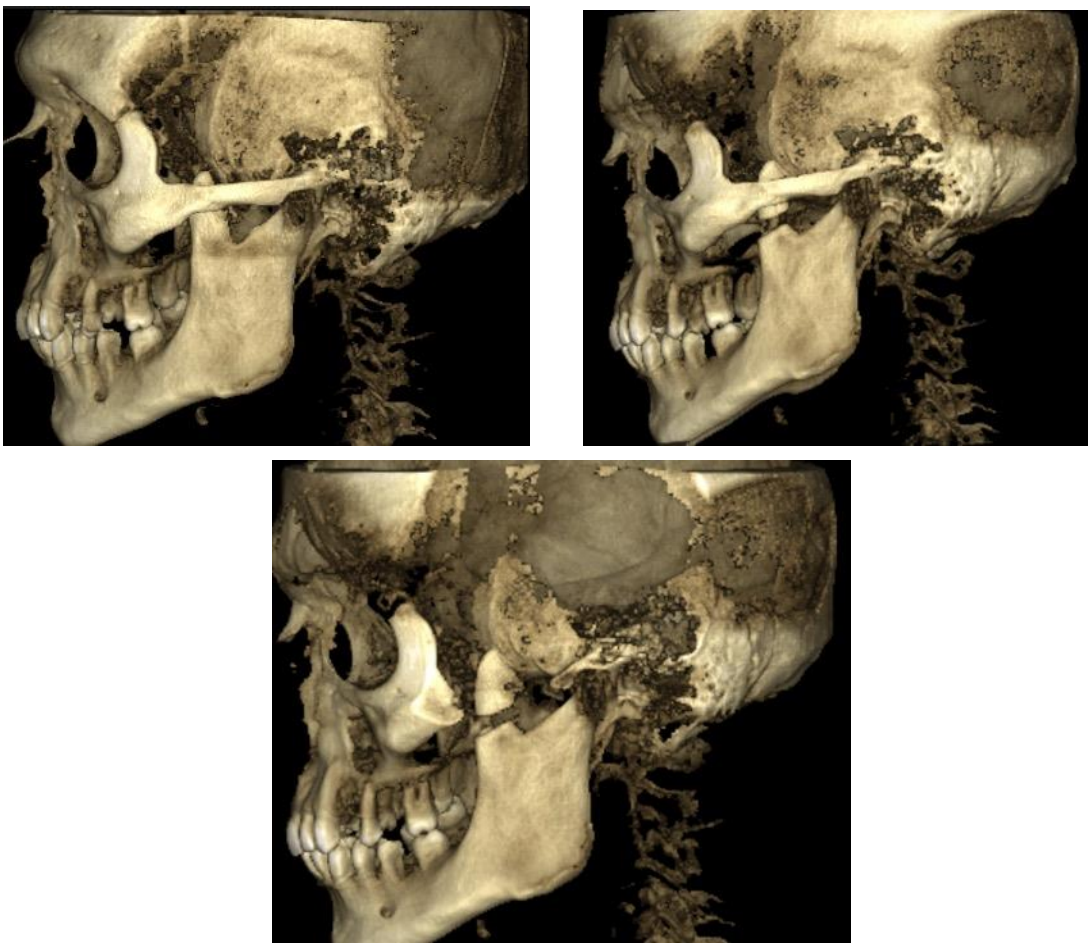

Şekil 7. 2 nolu vakanın sol taraf preop. ve postop. 3 boyutlu görüntüleri



Şekil 8. 2 nolu vakanın preoperatif ve postoperatif maksimum interinsizal açıklık miktarı

[OP-062]

SUBKONDİLER BÖLGEDE BULUNAN TRAVMATİK KEMİK KİSTİNİN RETROMANDİBULER CERRAHİ YAKLAŞIM İLE TEDAVİSİ: OLGU SUNUMU

ÖZET

AMAÇ

Basit kemik kisti, kemik içinde epitelle döşenmeyen bir boşluktur(1). Etiyolojisi ve patogenezi halen bilinmemektedir. En sık öne sürülen etiyoloji travmaya bağlı kanamadır. Daha sonra pıhtılaşmanın başarısız olması kemikte bir boşluk bırakır.(2) Mandibuler kondilin basit kemik kisti nadirdir. Bildiğimiz kadarıyla bizim olgumuz da dahil olmak üzere 10'dan fazla olgu bildirilmemiştir.(3)

OLGU

19 yaşındaki kadın hasta, ağız açma kapama hareketleri esnasında sağ TME bölgesinde ağrı şikayeti ile Bolu Abant İzzet Baysal Üniversitesi Diş Hekimliği Fakültesi Ağız Diş ve Çene Cerrahisi Kliniğine başvurdu. Bu olguda, retromandibuler cerrahi yaklaşım ile ekstraoral olarak başarılı bir şekilde tedavi edilen basit kemik kisti vakası sunulmuştur.

SONUÇ

Travmatik kemik kisti mandibuler kondil bölgesinde nadir görülen bir vakadır. Bu kistin tedavisinde cerrahi eksplorasyon ve küretaj işlemi sıklıkla uygulanmaktadır. Retromandibuler yaklaşımda diseksiyon dikkatli uygulandığında komplikasyon görülme olasılığı azalacaktır.

Anahtar Kelimeler: Mandibula Subkondiler Bölge, Transmasseterik Yaklaşım, Travmatik Kemik Kisti

GİRİŞ

Basit kemik kistini tanımlamak için farklı terimler kullanılmıştır. Bunlar travmatik kemik kisti(3), soliter kemik kisti(4), hemorajik kemik kisti(5), ilerleyici kemik boşluğu(6) ve tek kamaralı kemik kistidir(7). Çenedeki basit kemik kistlerinin çoğu mandibula gövdesinde veya simfizinde bulunur(8). Sadece birkaç vaka kondilde rapor edilmiştir (9-16).

Basit kemik kistinin patogenezi bilinmemektedir, ancak çoğu kişi bunun daha önceki bir travmatik olayla ilişkili olduğuna inanmaktadır. Kemiğin intramedüller kısmında travma nedeniyle oluşan bir hematomun oluştuğu ve pıhtının organize edilmesinden ziyade parçalanarak kemik içinde bir boşluk bıraktığı varsayılmaktadır(16). Bu kistlerin yarısından fazlası yaşamın ikinci on yılındaki hastalarda görülür.(6,17) Cinsiyet ayrımı yok veya hafif bir erkek üstünlüğü rapor edilmiştir(6,17,18) Basit kemik kisti genellikle asemptomatiktir. Yaygın olarak önerilen tedavi, kemik dokusunun cerrahi olarak eksplorasyonu ve küretajıdır(16,19). Genellikle nüks meydana gelmez(16,19).

1. VAKA RAPORU

19 yaşındaki kadın hasta, sağ TME'sinde ağız açma kapama esnasında ağrı şikayeti ile Bolu Abant İzzet Baysal Üniversitesi Diş Hekimliği Fakültesi Ağız Diş ve Çene Cerrahisi Kliniğine başvurdu. Hastanın radyografik tetkiklerinde sağ kondil boynunda düzenli sklerotik sınırlı 7.5 mmx5.7 mmx6 mm boyutlarında radyolüsent lezyon teşhis edildi(Resim 1). Daha sonra PET/CT taraması istendi ve herhangi bir maligniteye rastlanmadı. Lezyonun sınırları 7 aylık takipte genişleme gösterdi. Alınan detaylı anamnez sonucu herhangi bir sistemik hastalığı olmadığı öğrenildi. Klinik muayenede hastanın sağ eklem bölgesinde palpasyonda ağrısının mevcut olduğu görüldü.



Resim1: Panoramik radyograf





Resim2: Retromandibuler yaklaşım **Resim3:** Subkondiler bölgedeki lezyonun eksplorasyonu

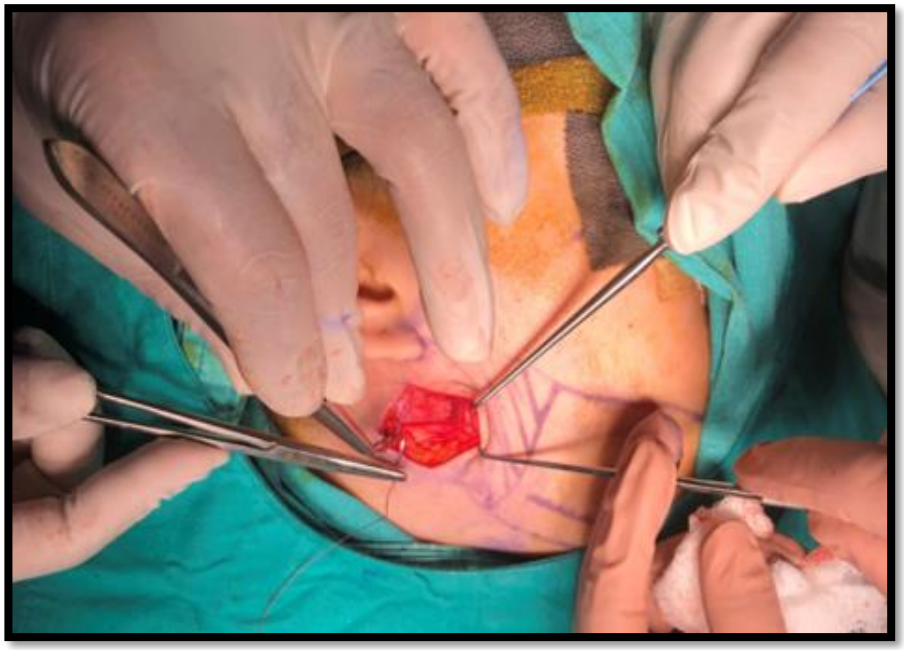

Resim4: Süturasyon

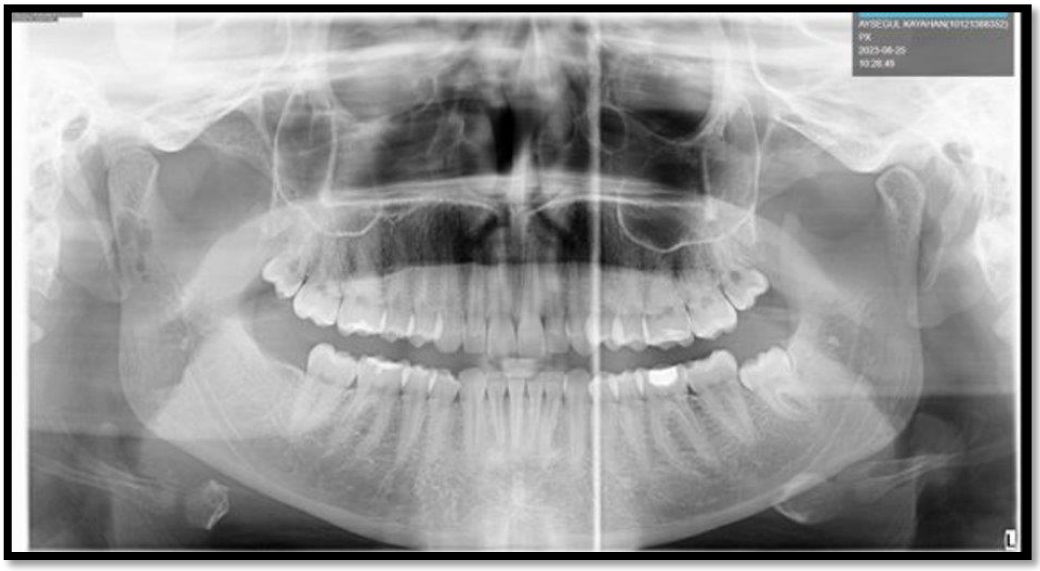

Resim 5: Postoperatif 2. Ay

Genel anestezi altında, hastanın sağ subkondiler eklem bölgesine retromandibuler insizyon tekniği ile ulaşıldı (Resim 2). Anteriora doğru künt diseksiyon ile ilerlenerek transmasseterik yöntem ile subkondiler bölgedeki kemik kortekse ulaşıldı. Rond frez ve piyasemen kullanılarak lezyonun cerrahi eksplorasyonu sağlandı(Resim 3). Lezyonun duvarları kürete edildikten sonra her doku katmanı primer olarak süturize edildi (Resim 4). Post-operatif herhangi bir komplikasyon görülmedi ve hasta operasyondan 2 gün sonra taburcu edildi. Hastanın postoperatif 2. ay kontrolünde basit kemik kisti lezyonunun küçüldüğü gözlendi (Resim 5).

2. TARTIŞMA

Basit kemik kisti, kemik içinde epitelle döşenmeyen bir boşluktur. Rushton(4), soliter kemik kisti teşhisini koymak için aşağıdaki kriterleri benimsemiştir: kist tek olmalı, epitelyal astarı olmamalıdır ve akut veya uzun süreli enfeksiyona dair hiçbir kanıt göstermemelidir; esas olarak sıvı içermeli ve yumuşak doku içermemelidir; duvarları kemikli olmalı, ancak kısmen ince olmalıdır; ve patolojik veya kimyasal bulgular soliter kemik kisti tanısını dışlamamalıdır.

Hansen ve arkadaşları(8) mandibulada basit kemik kisti olan 61 hasta arasında ağrı şikayetiyle başvuran altı hastayı tanımladılar.

Bununla birlikte, mandibular kondilde basit kemik kisti olan 10 hastanın bazılarında ağrı, kiste değil TME disfonksiyonuna atfedilebilir. Bir Hosseini(8) vakası da sert yiyecekleri çiğnerken başlayan ağrıyla başvurdu.

Çenedeki basit bir kemik kistinin MRG görünümü daha önce bildirilmemiştir. Kist içeriği proton yoğunluk ağırlıklı görüntülerde orta düzeyde sinyal yoğunluğu, T2 ağırlıklı görüntülerde ise yüksek sinyal yoğunluğu gösterdi. Bu büyük olasılıkla kistin içeriğinde sıvının olduğunu gösteriyordu. Gaz olması muhtemel değildir çünkü bu, her iki görüntüleme dizisinde de karanlık olacaktır.

Muhtemelen cerrahi işlem sırasında içerik boşaltılmış ve bu nedenle boşluğun boş olduğu görülmüştür. Suei ve arkadaşları(22) basit kemik kistleri olan hastaların panoramik radyografilerini ve BT taramalarını ve deneysel bir modeli incelediler. Basit kemik kistlerinin boşluğunda hava bulunmasının, boşluğa girildiği sırada sıvının boşaltılmasına dair olabileceği sonucuna vardılar.

3. SONUÇ

Basit kemik kisti çenelerde sıklıkla görülmektedir. Tedavisinde ilgili bölgenin cerrahi olarak ekspoz edilmesi ve kürete edilerek kanlanmasının sağlanması yeterli olacaktır.

4. KAYNAKLAR

1. Kelly R. Magliocca, Sean P. Edwards, Joseph I. Helman. Traumatic Bone Cyst of the Condylar Region.:Repost of two Cases. Int J Oral Maxillofac Surg. 2007;65(6):1247-50.
2. Louis S. Hansen, John Sapone, Robert C. Sproat. Traumatic Bone Cysts of jaws: Report of sixty-six Cases. Oral Surgery, Oral Medicine, Oral Pathology. 1974;37(6):899-910.
3. Blum T: Unusual bone cavities in the mandible: A report of three cases of traumatic bone cysts. J Am Dent Assoc 19:281, 1932
4. Rushton MA: Solitary bone cysts in the mandible. Br Dent J 81:37, 1946
5. Fickling BW: Hemorrhagic bone cyst. Proc R Sot Med 48:988, 1955
6. Whinery JG: Progressive bone cavities of the mandible: A review of the so-called traumatic bone cyst and report of three cases. Oral Surg 8:903, 1955
7. Jaffe HL, Lichtenstein L: Solitary unicameral bone cyst. Arch Surg 44: 1004, 1942
8. Hansen LS, Sapone J, Sproat RC: Traumatic bone cysts of jaws. Oral Surg Oral Med Oral Path01 37:899. 1974
9. Hosseini My Two atypical solitary bone cists. Br .I Oral Surg 161262, 1978
10. Gilman RH, Dingman RO: A solitary bone cyst of the mandibular condyle. Plast Reconstr Surg 70:610, 1982
11. Yoon OK, Beag SL, Choi JH, et al: A case report of traumatic bone cyst occurred in the condylar head of mandible. J Korean Dental Assoc 22:333, 1984
12. Persson G: An atypical solitary bone cyst. J Oral Maxillofac Surg 43:905, 1985
13. Rubin MM, Murphy FJ: Simple bone cyst of the mandibular condyle. J Oral Maxillofac Surg 47:1096, 1989
14. Telfer MR, Jones GM, Pell GM, et al: Primary bone cyst of the mandibular condyle. Br J Oral Maxillofac Surg 28:340, 1990
15. Kuttenberger JJ, Farmand M, St&s H: Recurrence of a solitary bone cyst of the mandibular condyle in a bone graft. Oral Surg Oral Med Oral Path01 74:550, 1992
16. Shigematsu H, Fujita K, Watanabe K: Atypical simple bone cyst of the mandible: A case report. Int J Oral Maxillofac Surg 23:298, 1994
17. Brooks SL, Westesson P-L: Temporomandibular joint of coronal MR images. Radiology 188:317, 1993.
18. Regezi JA, Sciubba JJ: Oral Pathology: Clinical-Pathologic Correlations (ed 2). Philadelphia, PA, Saunders, 1993, p 350
19. Kuroi M: Simple bone cyst of the jaw: Review of the literature and report of case. J Oral Surg 38:456, 1980
20. Kaugars GE, Cale AE: Traumatic bone cyst. Oral Surg Oral Med Oral Path01 63:318, 1987
21. Neville BW: Oral and Maxillofacial Pathology (ed 1). Philadelphia, PA, Saunders, 1995, p 459
22. Suei Y, Tanimoto K, Wada T: Simple bone cyst: Evaluation of contents with conventional radiography and computed tomography. Oral Surg Oral Med Oral Path01 77:296, 1994

[OP-066]

Block Graft Application Using the Khoury Technique in Cases of Horizontal Bone Insufficiency Prior to Implant Treatment

1. Introduction

To address defects in alveolar bone, techniques such as crest split, distraction osteogenesis, guided tissue regenerations, onlay grafting (block, Khoury split box), inlay grafting (sinus lift, interpositional bone graft, nerve lateralization) can be employed. Autogenous bone grafts are still considered the gold standard among bone augmentation techniques (1). Autogenous bone grafts can be obtained intraorally and extraorally. Intraoral block autografts provide a safe surgical operation and predictable surgical outcomes from the donor site. However, some challenges persist, such as graft exposure to the oral environment due to soft tissue necrosis or graft resorption/loss due to inadequate vascularization (2-4).

In 2007, Fouad Khoury (5) introduced a novel technique for alveolar crest augmentation. In the application of this technique, unlike block grafts, a thin block of bone and a combination of spongy and cortical bone particles is used (6). The bone graft is placed in two stages. The first stage involves the placement of a thin cortical bone block that shapes and determines the volume of the alveolar crest. The thin cortical bone ensures the stabilization of small bone fragments and serves as a natural biological barrier. A void is left between this graft and the atrophic alveolar crest, thus defining the exact shape and thickness of the new alveolar crest. The second stage involves filling this void with spongy and cortical bone particles with a high potential for revascularization and regeneration (7).

1. Case Report

A 22-year-old systemically healthy female patient presented to our clinic for implant treatment. Clinical and radiological examinations revealed the loss of teeth #34, #35, #36, and #37, as well as significant horizontal bone loss in the affected area . Measurements from the alveolar crest showed a bone thickness of 3.55 mm anteriorly (Figure 1) and 4.01 mm (Figure 2) posteriorly. Mucosal thickness was measured as 2mm using a periodontal probe. It was decided to perform augmentation of the defective area using the Khoury technique (Figure 3).

The patient was taken into surgery under general anesthesia. Local infiltrative anesthesia with 4% articaine and 1:100,000 epinephrine was administered to the vestibular and lingual regions. An incision starting distal to tooth #33 and covering the donor site was made. The mucoperiosteal flap was elevated to expose both the donor and recipient areas (Figure 4). A bone block measuring 30x10x3 mm was marked on the external oblique ridge. Bone cuts were made using a piezoelectric surgical device (Figure 5), and the bone block was removed with osteotomes. Sharp edges of the bone, which remain in the donor area, were collected for later use with a bone scraper (Figure 6). The obtained autogenous bone block was thinned to a thickness of approximately 2 mm using the bone scraper. The piezo device divided the remaining cortical bone block into two 1mm-thick plates (Figure 8). The cortical plates were fixed in the recipient area with three micro-screws each. Autogenous particulate grafts obtained from both the mandibular ramus and the block graft were placed between the bone blocks (Figure 9). After graft placement, the flap was stretched and primarily closed.

In the 5-month follow-up, a cone beam computed tomography (CBCT) scan showed an increase in bone thickness at the alveolar crest. Anteriorly, the bone thickness had increased by 4.76 mm to reach 8.31 mm (Figure 10), and posteriorly, it had increased by 4.94 mm to reach 8.95 mm (Figure 11). At the 6-month mark, three dental implants were placed in the grafted area (Figure 12,Figure 13)

3. Discussion

With advancing technology, the diversity and applicability of dental implants have significantly increased. However, alveolar ridge defects remain one of the major obstacles to implant applications.

Grafts used for bone augmentation can be obtained from different sources (autograft, allografts, xenograft and alloplast). Autografts are described as the "gold standard" for bone augmentation procedures by some authors because of their osteogenic, osteoconductive, and osteoinductive properties. However, they come with disadvantages such as the need for a donor site, donor site morbidity, and limited bone quantity (8-10).

Success in techniques using both allografts and xenografts, as well as the autograft technique known as the Khoury technique, is highly dependent on surgical skills and requires a high level of training and clinical experience to achieve good results (11).

The Khoury technique is noted for avoiding complications that may arise from the use of exogenous grafts that can lead to allergic reactions, which could impact the outcomes of regenerative procedures. The mandibular ramus area is the first choice for the Khoury technique due to its high durability and resistance to resorption (12,13). It should be considered that there may be donor site or inferior alveolar nerve damage in this technique (14).

Cancellous bone exhibits high osteogenic and osteoinductive properties but lacks mechanical strength. In contrast, cortical bone has excellent structural integrity. However, the dense and highly organized structure of cortical bone leads to a low number of osteoprogenitor cells, osteoblasts, and osteocytes. The limited number of these cells restricts the osteogenic and osteoinductive properties of cortical bone (15).

In the Khoury technique, thin bone blocks prepared provide the shape and vertical dimension of the graft and prevent the resorption of particulate autogenous bone grafts. Particulate grafts also promote rapid angiogenesis (16) and enhance osteogenicity with the bone-building cells they contain (osteoprogenitors, osteoblasts, and osteocytes) (17, 18). Therefore, the Khoury technique was chosen for the presented case.

4. Conclusion

The Khoury technique primarily favors the ramus region due to its high durability and resistance to resorption. In addition to not creating any antigenicity in the recipient area, the most significant advantage of this technique is related to the resistance shown by the obtained blocks and collected autogenous particulate grafts in the grafted area during implant placement. This resistance to normal bleeding and drilling during the implant procedure is believed to be associated with the physiological proximity of the grafted area to normal bone, owing to the regeneration and vascularization provided by the grafts.

5. References

[1] Resnik R.Misch's contemporary implant dentistry e-book. Elsevier Health Sciences;2020)
[2] Sakkas A, Ioannis K, Winter K, Schramm A, Wilde F. Clinical results of autologous bone augmentation harvested from the mandibular ramus prior to implant placement. An analysis of 104 cases. GMS Interdisciplinary Plastic and Reconstructive Surgery DGPW; 2016;5.
[3] Stimmelmayr M, Güth JF, Schlee M, Göhring TN, Beuer F. Use of a modified shell technique for three-dimensional bone grafting: description of a technique. Australian Dental Journal; 2012;57(1), 93–97.
[4] Stimmelmayr M, Güth JF, Schlee M, Beuer F. Vertical ridge augmentation using the modified shell technique- A case report. Journal of Oral and Maxillofacial Surgery; 2014;72(2), 286–291.
[5] Khoury, F., Antoun, H., & Missika, P. (Eds.). (2007). Bone augmentation in oral implantology (p. 435). Hanover Park: Quintessence Publishing.
[6] Higgins TF, Marchand LS. Basic Science and Clinical Application of Reamed Sources for Autogenous Bone Graft Harvest. The Journal of the American Academy of Orthopaedic Surgeons; 2018;26(12), 420–428.
[7] Khoury F, Antoun H, Missika P. Mandibular bone block grafts: Diagnosis, instrumentation, harvesting techniques and surgical procedures. Bone augmentation in oral implantology. 1 st ed. Quintessence Publishing Hanover Park; 2007; 124-212
[8] Misch CE, Dietsh F. Bone-grafting materials in implant dentistry. Implant Dent. 1993;2(3):158-167.
[9] Shibuya N, Jupiter DC. Bone graft substitute: allograft and xenograft. Clin Podiatr Med Surg. 2015;32(1):21-34.
[10] Roberts TT, Rosenbaum AJ. Bone grafts, bone substitutes and orthobiologics: the bridge between basic science and clinical advancements in fracture healing. Organogenesis. 2012;8(4):114-124. doi:10.4161/org.23306)(Pérez-González, F.; Molinero-Mourelle, P.; Sánchez-Labrador, L.; Sáez-Alcaide, L.M.; Limones, A.; Cortés-Bretón Brinkmann, J.; López-Quiles, J. Assessment of clinical outcomes and histomorphometric findings in alveolar ridge augmentation procedures with allogeneic bone block grafts: A systematic review and meta-analysis. Med. Oral Patol. Oral y Cir. Bucal 2020, 25, e291–e298.
[11] Urban, I.A.; Lozada, J.L.; Jovanovic, S.A.; Nagy, K. Horizontal guided bone regeneration in the posterior maxilla using recombinant human platelet-derived growth factor: A case report. Int. J. Periodontics Restor. Dent. 2013, 33, 421–425.). Khoury, F.; Hanser, T. Mandibular bone block harvesting from the retromolar region: A 10-year prospective clinical study. Int. J. Oral Maxillofac. Implants 2015, 30, 688–697.
[12] Stimmelmayr M, Güth JF, Schlee M, Göhring TN, Beuer F. Use of a modified shell technique for three-dimensional bone grafting: description of a technique. Australian Dental Journal; 2012;57(1), 93–97.
[13] Khoury, F.; Antoun, A.M.P. Bone Augmentation in Oral Implantology; Quintessence: London, UK; Berlin, Germany, 2007; pp. 115–213.

[14] Nevins, M.; Mellonig, J.T.; Clem, D.S., 3rd; Reiser, G.M.; Buser, D.A. Implants in regenerated bone: Long-term survival. Int. J. Periodontics Restor. Dent. 1998, 18, 34–45) (Moussa, N.T.; Dym, H. Maxillofacial Bone Grafting Materials. Dent. Clin. N. Am. 2020, 64, 473–490
[15] Khan SN, Cammisa FPJ, Sandhu HS, Diwan AD, Girardi FP, Lane JM. The biology of bone grafting. J Am Acad Orthop Surg. 2005;13(1):77-86.) (Bae DS, Waters PM. Free vascularized fibula grafting: principles, techniques, and applications in pediatric orthopaedics. Orthop J Harvard Med Sch. 2006;8:86-89
[16] Stimmelmayr M, Güth JF, Schlee M, Beuer F. Vertical ridge augmentation using the modified shell technique- A case report. Journal of Oral and Maxillofacial Surgery; 2014;72(2), 286–291
[17] Khoury F, Hanser T. Mandibular Bone Block Harvesting from the Retromolar Region: A 10- Year Prospective Clinical Study. The International Journal of Oral & Maxillofacial Implants, 2015;30(3), 688–697.
[18] Khan SN, Cammisa FPJ, Sandhu HS, Diwan AD, Girardi FP, Lane JM. The biology of bone grafting. J Am Acad Orthop Surg. 2005;13(1):77-86.

Figures

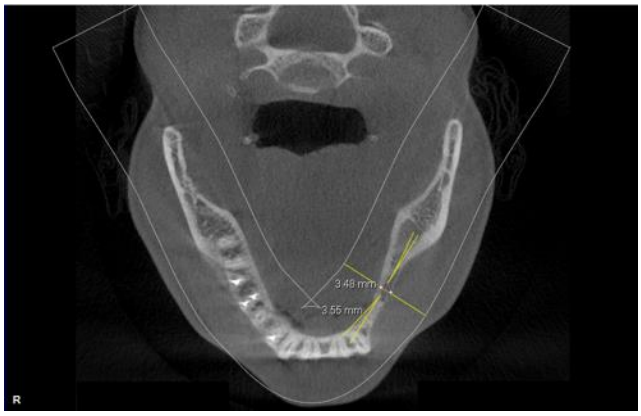

Figure 1: Pre-operative axial view from CT

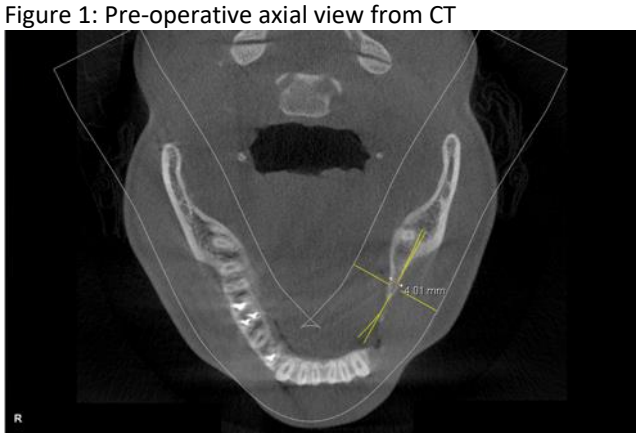

Figure 2: Preoperative horizontal thickness of the posterior region

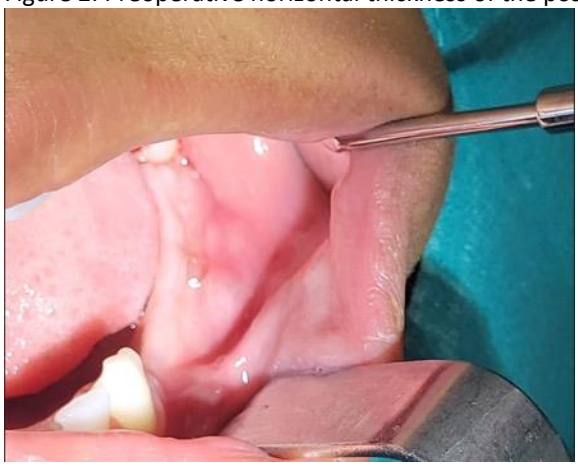
Figure 3: Pre- operative intraoral view



Figure 4: Intra-operative intraoral view (mukoperiostal flap elevation)



Figure 5: Bone incisions in the donor area



Figure 6: The block graft is turned into two thin plates using a piezo surgery device



Figure 7 : Obtaining autogenous bone particles with a bone scraper



Figure 8: The obtained particulate autogenous graft

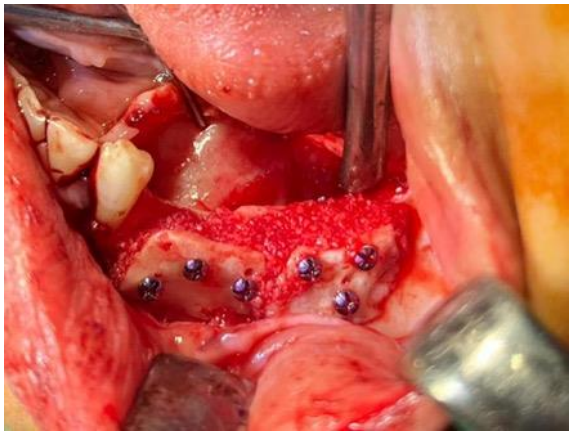

Figure 9:The final image of the grafted recipient site

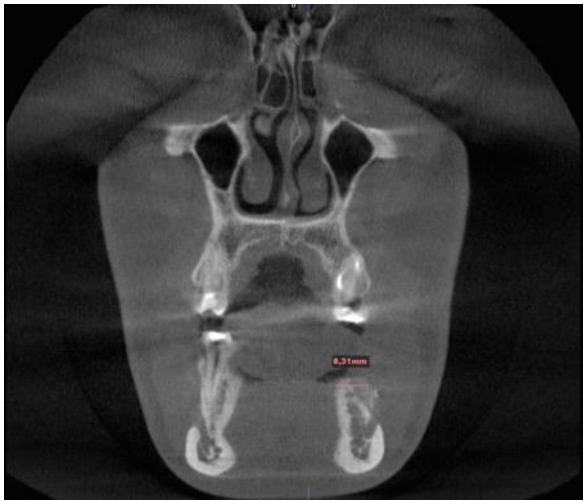

Figure 10:Horizontal bone thickness (anterior) in a computer tomography post operative 5 months later

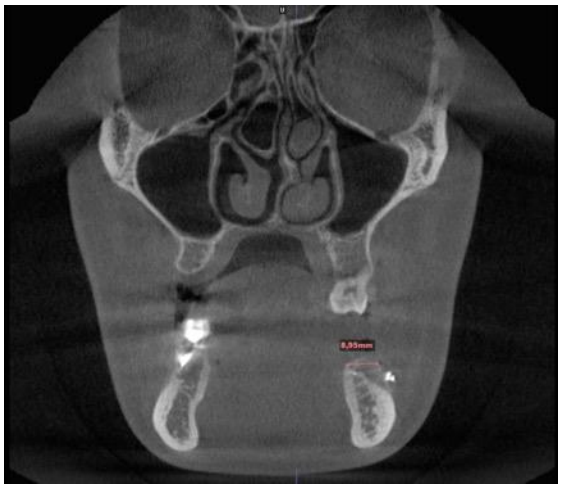

Figure 11:Horizontal bone thickness (posterior) in a computer tomography post operative 5 months later

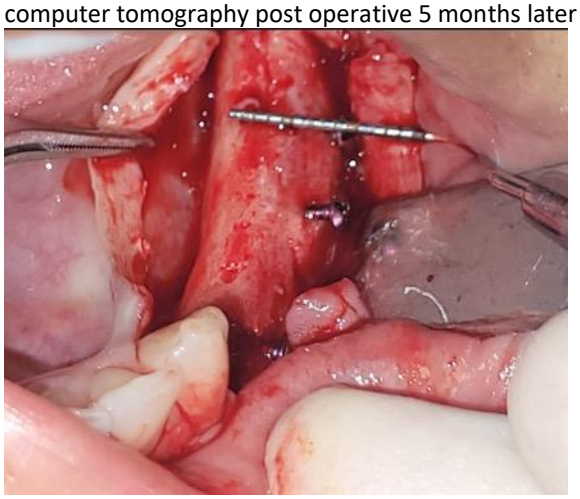

Figure 12: Post operative 5 months, measurement of horizontal bone thickness before implant placement

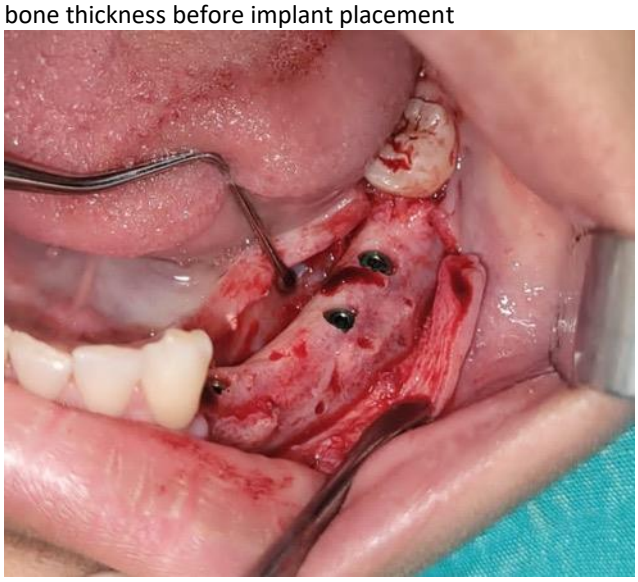

Figure 13: Bone volume surrounding the dental implant after placement

[OP-067]

THE ROLE OF OSTEOTOMY GUIDE IN CUSTOM-MADE SUBPERIOSTEAL IMPLANT PLANNING

Merve Öztürk Muhtar[a], Mustafa Ayhan[b], Erol Cansız[c]
A- İstanbul University, Faculty of Dentistry, Oral and Maxillofacial Surgery Department, Turkey, merve.ozturk@istanbul.edu.tr
B- İstanbul University, Faculty of Dentistry, Oral and Maxillofacial Surgery Department, Turkey, mustafa.ayhan@istanbul.edu.tr
C- İstanbul University, Faculty of Medicine, Oral and Maxillofacial Surgery Department, Turkey, erol.cansiz@istanbul.edu.tr

Abstract

Introduction: Custom-made subperiosteal implants are applied as a minimally invasive treatment approach in severely atrophic jaws. Alveolar bone morphology is crucial for accurately reflecting the three-dimensional digital design on the operating field, achieving maximum implant-bone adaptation, and preventing postoperative soft tissue complications. In this case series, the significance of the osteotomy guide in custom-made subperiosteal implant operations will be evaluated by comparing patients with and without an osteotomy guide planned.

Case Reports: After intraoral and radiological assessment, custom-made subperiosteal implant treatment was planned and performed on four patients (3 females and 1 male) due to advanced maxillary atrophy. Osteotomy guides were incorporated into the treatment plan for two patients after evaluation of the smile line, alveolar bone morphology, and soft tissue of the patients.

Conclusion: The assessment of alveolar bone morphology and the design of the implants are as important as the surgical technique for ensuring the long-term success of custom-made subperiosteal implants. The arrangement of an alveolar bone, especially one with sharp contours, with an osteotomy guide will prevent soft tissue recession and achieve aesthetic and functional outcomes.

Key Words: alveolar ridge morphology**,** custom-made subperiosteal implant, osteotomy guide

1. Introduction

Custom-made subperiosteal implants are used as an alternative to regenerative methods in cases of severe bone loss where endosseous dental implants cannot be applied. It is a more minimally invasive approach compared to advanced augmentation surgeries. Since it allows immediate loading, dental rehabilitation is provided faster, and thus the patient's quality of life increases by ensuring nutrition, phonation, function, and aesthetic improvement (1).

Today's success rate of subperiosteal implants has increased considerably due to technological advances in the fields of 3D imaging, design, and manufacture, as well as developments in materials (2). Radiological evaluation, case-specific planning, and design are as important as surgical technique in order to achieve satisfactory treatment results, increase the adaptation, stability, and soft tissue compatibility of the implant, and prevent possible complications.

In this report, the issues to be assessed in subperiosteal implant planning and the role of the osteotomy guide in planning will be evaluated through different cases.

2. Case Reports

Four cases of subperiosteal implant treatment are presented in this case series. After clinical and radiological examinations, custom-made subperiosteal implant treatment was planned in all cases due to advanced maxillary atrophy. Prior to implant placement, the alveolar bone was reshaped using an osteotomy guide in two cases, according to alveolar bone morphology, smile line, and soft tissue quality assessments. As a general treatment protocol, tomographic data were obtained with a barium-added removable prosthesis to determine the mucosal thickness. Virtual models were created in STL format using computed tomography scanning with a 1 mm section range. With the help of software, implants and, in necessary cases, osteotomy guides were designed on virtual models. It was produced using the laser sintering technique.

The operations were performed under local anesthesia. Following crestal mucosa incision and vertical relaxing incisions, the mucoperiosteal flap was elevated. Maxillary bone surfaces were exposed (Figure 1,2). The implants were placed directly on the bone in cases where an osteotomy guide was not planned. In cases where an osteotomy guide was planned, vertical and horizontal bone resections were performed with a polymer-based guide before implant placement (Figure 3,4). The implants, designed as two separate pieces, were fixed to the apertura piriformis and zygomaticomaxillary buttress using mini screws (Figure 5,6). The incision sites were sutured in accordance with surgical principles. Prosthetic rehabilitation was performed after mucosal healing was completed. Follow-up of patients who did not encounter any complications during or after the operations continues.

3. Discussion

Soft tissue recession and the exposure of the implant skeleton are the most important complications that may be encountered after the application of custom-made subperiosteal implants. It is very crucial to evaluate soft tissue thickness, keratinized mucosa presence, and alveolar bone morphology with detailed intraoral and radiological examinations before implant design in order to prevent these complications and improve postoperative clinical results (3). Subperiosteal implant applications, especially in Cawood-Howell class IV bone types, will result in a sharp-edged implant design due to the knife-edge shape of the bone. Additionally, a gap will form between the implant skeleton and the residual bone over time due to the resorption of the alveolar bone. In both situations, mucosal recession and dehiscence may occur in the long term (4,5). Soft tissue complications can be prevented when the bone surface is made suitable for the implant by using an osteotomy guide before implant placement in Class IV-type atrophy. A vertical osteotomy guide can also be used to position prosthetic attachment posts on a flat bone in the presence of knife-edge alveolar bone. In the literature, it is recommended to leave at least 3 mm of bone on the osteotomy at the level of the sinus floors when planning vertical bone resection (6). The presence of sharp bone edges is another important factor causing soft tissue dehiscence. It is possible to recontour the alveolar bone using a horizontal osteotomy guide. Sharp edges should be rounded using horizontal guides following the vertical guide. Thus, the connection posts can be positioned in the center of the reshaped alveolar bone, and the forces on the implant are distributed equally.

One of the indications stated in the literature for using osteotomy guides in subperiosteal implant surgery planning is terminal dentition. The alveolar bone that is expected to resorb following tooth extraction is resected using the osteotomy guide. This eliminates the need to wait edentulously for the healing process to complete the operation. Rinaldi et al. (5) stated that the guides reduce the edentulous process and increase implant-bone adaptation in their article on the use of vertical and horizontal osteotomy guides in patients with terminal dentition. They added that the clinical condition that needs to be evaluated at this point is the presence of infection (7), and that in cases where infected areas cannot be completely removed with osteotomy guides, the natural resorption process should be waited. All of our patients were admitted due to long-term total edentulism.

Custom-made subperiosteal implants can be preferred as an alternative treatment in cases treated with dental endosseous and zygomatic implants and subsequent implant loss. Removal of failed osseointegrated implants can create large bone defects. Especially if there is a defect in the zygomatic buttress, which is the main area for the fixation of subperiosteal implants, bone healing should be waited before subperiosteal implant placement (6).

It has been stated in the literature that the use of titanium alloys in the production of osteotomy guides is more reliable (5,6). To secure the guides in place and keep them from moving during the osteotomy, screw holes should also be included in their design. In our cases, osteotomy guides were produced on a polymer base, but no adaptation problems were encountered. In addition, the guides designed with screw holes were not fixed with screws because there was no loss of stability during the osteotomy.

4. Conclusion

Preoperative evaluation is very important to achieve long-term successful treatment and satisfactory aesthetic results. In Cawold-Harold class IV cases where alveolar bone resorption continues, adjustment of alveolar bone morphology using vertical and horizontal osteotomy guides is a critical point in prosthetic success as well as improving implant adaptation. Furthermore, horizontal osteotomy guides can help prevent postoperative soft tissue complications in class V-VI patients with sharp bone edges.

5. References

1. Mommaerts MY. Additively manufactured subperiosteal jaw implants. Int J Oral Maxillofac Surg. 2017: 46(7):938-40.
2. Nemtoi A, Covrig V, Nemtoi A, Stoica G, Vatavu R, Haba D, Zetu I. Custom-Made Direct Laser Sintering Titanium Subperiosteal Implant in Oral and Maxillofacial Surgery For Severe Bone Deficient Patients-A Pilot Study. Diagnostics. 2022: 12(10):2531.
3. Mounir M, Atef M, Abou-Elfetouh A, Hakam MM. Titanium and polyether ketone (PEEK) patient specific sub-periosteal implants: two novel approaches for rehabilitation of the severely atrophic anterior maxillary ridge. Int J Oral Maxillofac Surg. 2018: 47:658-64.
4. Cawood JI, Howell RA. A classification of the edentulous jaws. Int J Oral Maxillofac Surg. 1988: 17:232-6.
5. Rinaldi M, De Neef B, Loomans NAJ, Mommaerts MY. Guidelines for the Use of Resection Guides for Subperiosteal Maxillary Implants in Cases of Terminal Dentition-A Novel Approach. Annals Maxillofac Surg. 2020: 10(2):467-71.
6. Rinaldi M. 2023.Implants and Oral Rehabilitation of the Atrophic Maxilla: Advanced Techniques and Technologies, ISBN:978-3-031-12754-0, Springer, Switzerland.
7. Nevins M, Camelo M, De Paoli S, Friedland B, Schenk RK, Parma-Benfenati S, et al. A study of the fate of the buccal wall of extraction sockets of teeth with prominent roots. Int J Periodontics Restorative Dent. 2006: 26:19-29.

6. Figures

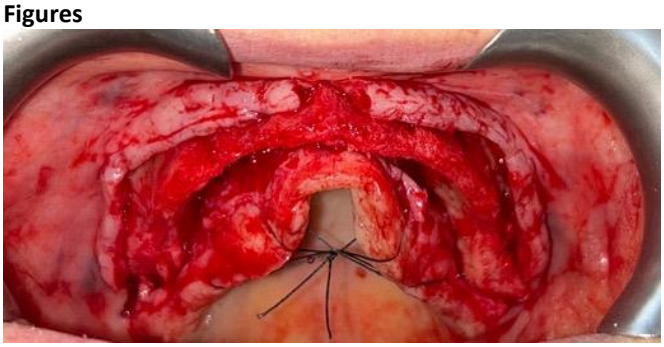

Figure 1: Maxillary bone image: a case example without the osteotomy guide

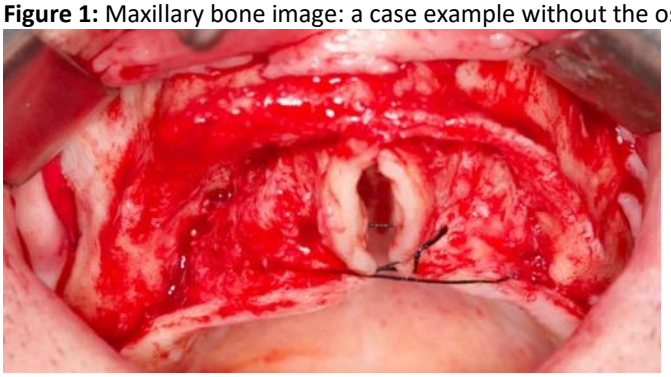

Figure 2: Maxillary bone image: a case example with the osteotomy guide



Figure 3: Osteotomy guides

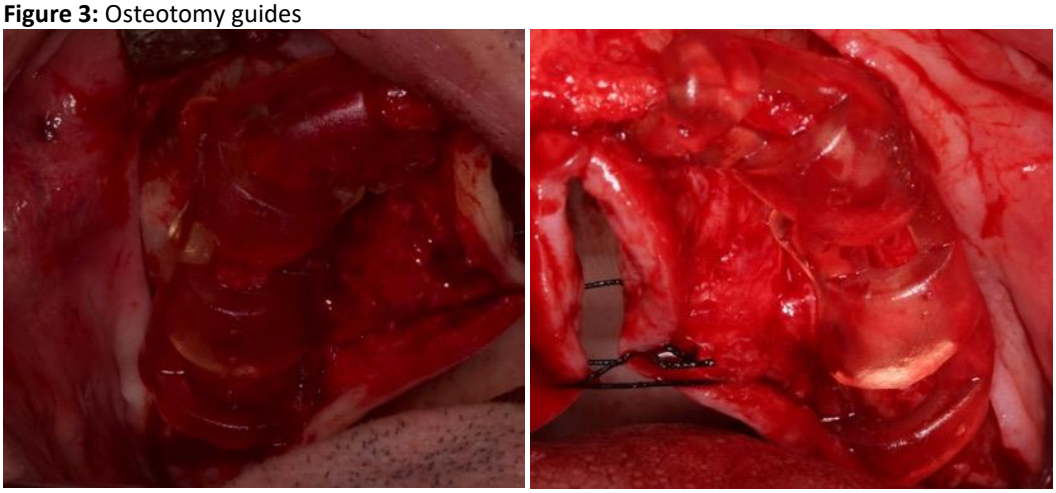

Figure 4: Placement of osteotomy guides

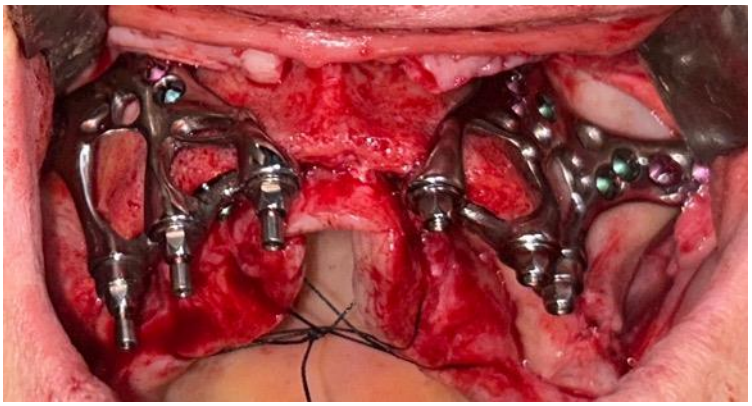

Figure 5: Fixation of subperiosteal implants: a case example without the osteotomy guide

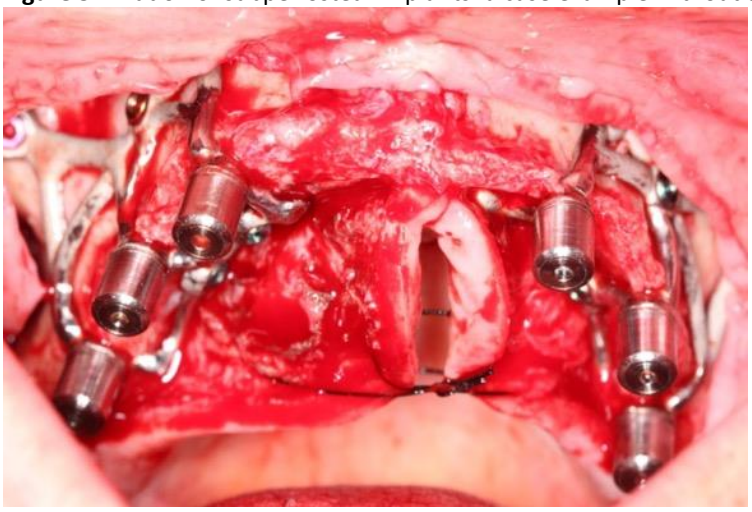

Figure 6: Fixation of subperiosteal implants: a case example with the osteotomy guide

[OP-078]

MANDİBULA ANATOMİSİNİN SAGİTTAL SPLİT OSTEOTOMİSİNE BAĞLI KÖTÜ KIRIK OLUŞUMU ÜZERİNE ETKİLERİNİN ARAŞTIRILMASI: RETROSPEKTİF ÇALIŞMA
RESEARCH OF THE EFFECTS OF MANDİBULAR ANATOMY ON BAD SPLİT FORMATİON CAUSED BY SAGİTTAL SPLİT OSTEOTOMY: A RETROSPECTİVE STUDY

TUNCER AKDOĞAN[a], HÜSEYİN CAN TÜKEL[b]
A. Cukurova University Faculty of Dentistry - Department of Oral and Maxillofacial Surgery DDS, Resident, tncrakdogan@gmail.com
B. Cukurova University Faculty of Dentistry - Department of Oral and Maxillofacial Surgery DDS, PhD, Associate Professor, cantukel@gmail.com

ABSTRACT
Objective: The aim of the study is to investigate the effects of mandibular anatomy on bad split formation in patients who underwent bilateral sagittal split osteotomy due to dentofacial deformity.
Method: 56 patients preoperative CBCT scans were assesed with Planmeca Promax® 3D software, with an average age of 23.9±6.1 and who underwent sagittal split osteotomy between 2016-2022 years. The distance between the mandibular canal and the border of the mandible, and the distance between some anatomical points of the ramus were measured, and the surgery records were examined. Results were statistically evaluted.
Results: As a result of the examination of the preoperative CBCT images, it was observed that as the mandibular canal progresses from the mandibular foramen to the interproximal region of the second molar and the first molar, it approaches the inferior border in the superoinferior direction and moves away from the buccal outer cortical in the buccolingual direction. It has been found that as it moves from the mesial of the mandibular second molar to the premolar region, it moves away from the mandibular inferior border and approaches the buccal outer cortical. The M2inferior parameter was significantly thicker in the bad split patient group. Age, gender, presence of 3rd molar and other parameters were not significant between the groups.
Conclusions: In conclusion, reduction of bad split may be possible with preoperative examination of 3D images and individualized SSO modifications. Preoperative three-dimensional evaluation is the most helpful tool for an experienced surgeon to make individual modifications to the method.

KeyWords: Bad split, Sagittal Split Osteotomy, Cone Beam Computed Tomography

ÖZET
AMAÇ: İnferior alveolar sinir (İAS) hasarı ve kötü kırık oluşumu, SSO'nun, mandibulanın morfolojik yapısından etkilenen iki komplikasyonudur. Bu nedenle cerrah, prosedürle ilişkili yaygın komplikasyonların genel insidansını bilmeli ve bu komplikasyonlar için olası risk faktörlerinin farkında olmalıdır. Çalışmanın amacı mandibula anatomisinin, dentofasiyal deformite nedeniyle bilateral sagittal split osteotomisi geçiren hastaların kötü kırık oluşumu üzerine etkilerinin araştırmaktır.
YÖNTEM: Ortalama yaşları 23.9±6.1 yıl olan 2016-2022 yılları arasında sagittal split osteotomi işlemi geçiren 56 hastanın preoperatif KIBT görüntüleri, Planmeca Promax® 3D yazılımı ile değerlendirilmiştir. Mandibular kanal ile mandibula sınırları arasındaki uzaklıklar ve ramusun bazı anatomik noktaları arasındaki uzaklıklar ölçülmüş, ameliyat notları incelenmiştir. Sonuçlar istatistiksel olarak değerlendirilmiştir.
BULGULAR: Preoperatif alınan KIBT görüntülerinin incelenmesi sonucunda mandibular kanalın, mandibular foramenden ikinci molar diş ile birinci molar dişin interproksimal bölgesine ilerledikçe, superoinferior yönde inferior sınıra yaklaştığı, bukkolingual yönde ise bukkal dış kortikalden uzaklaştığı görülmüştür. Mandibular ikinci molar mesialinden premolar bölgesine ilerledikçe, mandibular inferior sınırdan uzaklaşırken bukkal dış kortikale yaklaştığı bulunmuştur. Kötü kırık olan hasta grubunda M2inferior parametresi anlamlı olarak daha kalın çıkmıştır. Yaş, cinsiyet, 3. molar dişin varlığı ve diğer parametreler gruplar arasında anlamlı çıkmamıştır
SONUÇ: Sonuç olarak kötü kırık oluşumu azaltılması preoperatif olarak 3B görüntülerin incelenmesi ve bireye özel SSO modifikasyonları ile mümkün olabilecektir. Preoperatif olarak üç boyutlu değerlendirme yapılması, tecrübeli bir cerrahın yöntem üzerinde yapacağı bireysel modifikasyonlar için en büyük yardımcı araçtır.
Anahtar Sözcükler: Kötü kırık, Sagittal Split Osteotomisi, Konik Işınlı Bilgisayarlı Tomografi

1. AMAÇ

Erişkin dönemindeki alt ve üst çenelerin boyutsal ve konumsal uyumsuzlukları gibi iskeletsel deformitelerin tedavisi ancak ortognatik cerrahi işlemlerle mümkün olmaktadır. Ortognatik cerrahi ameliyatlarında çenelerin, cerrahi olarak yeniden konumlandırılmasının iki temel amacı vardır: Bunlar üst ve alt çeneleri uygun okluzal ilişkiye getirmek ve oransal olarak daha uyumlu bir iskelet profili oluşturmaktır. Ortognatik cerrahide, mandibulanın ramus ve korpusunun birbirinden sagital yönde ayrılarak segmente edilmesi ve böylece distal segmentin yeniden konumlandırılması sagittal split osteotomisi (SSO) olarak bilinmektedir

Mandibular splitte komplikasyonların azaltılması amacıyla çeşitli yöntemler tanımlanmıştır ancak osteotomi uygulama üstünlüğü sebebiyle en yaygın kullanılan cerrahi teknik sagittal split osteotomisi(SSO)dir. Trauner ve Obwegeser tekniği, Dal Pont ve Hun Suck modifikasyonu, Epker modifikasyonu; üzerinde en çok durulan yaklaşımlardır (1).

Buna rağmen SSO esnasında sinir hasarı, kanama, hava yolu tıkanıklığı, kötü kırık, enfeksiyonlar, kemik nekrozu, temporomandibular eklem sorunları, disfaji, çene açıklığında kısıtlılık ve psikolojik sorunlar gibi birçok teknik zorluk ve komplikasyonla karşılaşılabilmektedir (2). İntraoperatif komplikasyonlar içerisinde karşımıza çıkan inferior alveolar sinir (İAS) hasarı ve kötü kırık oluşumu, SSO'nun, mandibulanın morfolojik yapısından etkilenen iki komplikasyonudur (3)

Cerrahi işlem öncesinde komplikasyonlarla ilişkili olabilecek değerlendirmelerin detaylı olarak yapılması ile komplikasyon oranları azaltılabilir. SSO sonrasında görülebilecek duyusal bozukluklar ramus içerisinde konumlanmış İAS'nin işlem sırasındaki gerilmesine, split sırasında veya vida delikleri açılırken oluşabilecek hasara ve rijit fiksasyon sırasında sinir üzerinde oluşan basıya bağlı oluşabilir. SSO'nun diğer sık görülen komplikasyonu kötü kırık, literatürde sagittal split osteotomisi esnasında proksimal veya distal segmenti etkileyen, mandibulanın elverişsiz veya düzensiz bir kırığı olarak tanımlanmaktadır; ayrıca ramus, kondil veya nadiren koronoid prosesin dikey veya yatay kırıkları olarak da görülmektedir (2,3,4,5).

Mandibular kemiğe ait yapıların rutin muayenesinde panoramik röntgenler kullanılsa da Yang ve ark. (6), kemik yüksekliği ve genişliğinin ölçümünde veya mandibuladaki önemli yapıların lokalize edilmesinde KIBT'lerin en güvenilir yöntem olduğunu ifade etmişlerdir. Bu nedenle üç boyutta osteotomi hattı içeren ortognatik cerrahiler gibi işlemler öncesinde, değerlendirme amacıyla panoramik röntgenler yerine KIBT'lerin alınması daha uygun olabilir.

Kötü kırık oluşum prevalansını azaltmak ancak geçmesi muhtemel sagittal split osteotomi hattın detaylı olarak 3 boyutlu görüntüleme yöntemleriyle incelenebilmesiyle mümkün olabilir. Bu nedenlerle çalışmamızda, posterior mandibula anatomisini üç boyutlu olarak inceleyip, 3B görüntülerden elde edilen verilerle kötü kırık arasında bir ilişki kurulması ve kötü kırık oluşum sıklığının azaltılabilmesine fayda sağlanması hedeflenmiştir.

2. GEREÇ VE YÖNTEM

2.1. Hasta Seçimi

Gerçekleştirilen çalışma retrospektif bir araştırma olarak dizayn edilmiştir. Bu çalışma Çukurova Üniversitesi Diş Hekimliği Fakültesi Ağız, Diş ve Çene Cerrahisi Anabilim Dalı arşivinde bulunan 2016-2022 yılları arasında sagittal split osteotomi işlemi geçiren hastaların kayıtları incelenerek gerçekleştirilmiştir. Hastaların tümü Çukurova Üniversitesi Ağız, Diş ve Çene Cerrahisi Kliniği'nde tedavi görmüş ve tedavi planının bir parçası olarak rijit fiksasyon ile sagittal split osteotomi cerrahisi geçirmişlerdir.

Geriye dönük arama sonucunda hastaların kayıtları incelenmiş ve çalışmaya, ameliyat öncesi ve ameliyat sonrasında konik ışınlı tomografileri bulunan 56 hasta dâhil edilmiştir. Çukurova Üniversitesi Tıp Fakültesi Girişimsel Olmayan Klinik Çalışmalar Etik Kurul onayı 125 toplantı sayılı, 16 Eylül 2022 tarihi ile alınmıştır. Çalışmamıza katılmayı kabul eden 56 bireye, araştırmaların detayları anlatıldı ve bu hastalar tarafından aydınlatılmış onam formu imzalandı.

Dâhil edilme kriterleri;

- SSO operasyonu yaptırmış hastalar
- Ameliyat öncesi ve sonrası konik ışınlı bilgisayarlı tomografisi(KIBT) olan hastalar

Dâhil edilmeme kriterleri;

- Ölçüm yapılacak bölgede patolojisi veya travmatik hasarı olan hastalar
- İskeletsel gelişimi etkileyebilecek sendromu olan hastalar
- Tekrarlayan sagital split osteotomi öyküsü olan hastalar

2.2. Cerrahi Prosedür

Çalışmamıza katılmayı kabul eden bireylerin sagittal split osteotomi operasyonu, Çukurova Üniversitesi Diş Hekimliği Fakültesi Ağız Diş ve Çene Cerrahisi Anabilim Dalı bünyesideki üç farklı cerrah tarafından aynı cerrahi prosedür ile gerçekleştirilmiştir. Tercih etmiş oldukları yöntemin tüm cerrahi aşamalarında İAS'ın korunması için özen gösterilmiştir. Cerrahi prosedüre, ağız açıklığını sağlamak için dental arklar arasına, kontralateral tarafa kauçuk bir ağız açacağı takılarak başlanmıştır. Dudaklara postoperatif ödemin azaltılması ve çatlakların önlenmesi amacıyla vazelin veya kortizonlu krem sürülmüştür. İnsizyon öncesi kanama ve ağrı kontrolü için molar, premolar ve ramusun mediyaline ve lateraline adrenalinli(80 mg/2 ml artikain hidroklorür, 0.02/2 ml epinefrin bitartarat) infiltrasyon lokal anestezisi yapılmıştır. Operasyon sonrası suturu

kolaylaştırmak amacıyla ramusun yarı yüksekliğinden başlayıp birinci moların mesiyaline kadar uzatılacak insizyon, molarların kole hizasından ziyade daha vestibül bölgede yapılmıştır. Mukoperiosteal flep, korpusta birinci molar bölgesinde preanguler girintiye, bazalda mandibüler alt kenarda lingual bölgeye kadar kaldırılmıştır: bu aşamada mandibülayı desteklemek ve yanak mukozasını korumak için bir Obwegeser ekartörü yerleştirilmiştir. Periost dekolmanı ramusun yarı yüksekliğine kadar devam ettirilip: koronoid çıkıntının ön kenarına yapışan kas demetleri çentikli bir ramus elevatörü yardımı ile yerinden sıyırıp sonra çentikli ramus ekartörü yerleştirilmiştir. Lingual tarafta periost kaldırmaya retromolar üçgenden başlanılmış olup, damar-sinir paketinide korumaya özen gösterilerek lingula bölgesine kadar devam edilmiştir. Bu aşama da mandibuler kanalın girişi belirlenip, sonra küçük boyutlu, bükülebilir cairn yumuşak ekartörü, aşırı güç uygulamaksızın mandibüler damar-sinir paketini korumak için lingulanın üzerine yerleştirilmiştir.

Osteotomi hattı, üç segmentten oluşur: üst-iç, ön-dış ve ikisi arasında sagittal yönde uzanan intermediyer kısmı. Osteotomi hattı ile kondili içeren eksternal bir segment ile diş arkını içeren internal bir segment oluşturarak mandibülayı sagittal olarak ayırmayı amaçlanmıştır. Osteotomiye, lingula mandibülarisin üst kenarından, lindeman frez veya ince, uzun canavar frezle, okluzal düzleme paralel lingual osteotomi hattı ile başlanmıştır.
Böylelikle damar-sinir paketi girişini çevreleyen kortikal halkanın kesilmesi veya zayıflatılması amaçlanmıştır.

Vertikal kesiyi kolaylaştırmak amaçlı kontralateral taraftaki ağız açacağı çıkartılıp, vertikal kesiye geçilmiştir. İkinci molar ve birinci molar arasından canavar rond frez veya piezo kullanılarak vestibüler kortikal, bazis kenarına kadar kesilmiştir. Vertikal kesinin konumu segmentler arasında arzu edilen kontakt yüzeyine göre modifiye edilmiştir. Bazal kenarın kesimine ayrıca önem gösterilmiştir. Mandibüler bazis bölümünün kesisi yapılırken, bu bölgede bulunan fasiyal sinirin çene ucu dalını ve damarlarını korumak amacıyla ekartör dikkatli bir şekilde konumlandırılıp kötü kırık oluşumunu önlemek için kesi tam yapılmıştır.

Üçüncü osteotomi kesi hattı ramusun iç yüzeyi ile vestibüldeki vertikal kesi hatlarını retromolar üçgen ve eksternal oblik çizgi boyunca birleştirecek şekilde yapılmıştır. Kesi için lindeman frez veya stryker testere ucu kullanılmıştır.
Proksimal ve distal iki segmentin split işlemi, uygun kalınlıkta ve gittikçe genişleyen osteotomlarla gerçekleştirilmiştir. Bu aşamada, aşırı hareketler sonucu intraosseöz trajesinde bulunan mandibüler sinirin zarar görme ve kötü kırık oluşma riski olduğu için sabırlı olunarak split işlemi gerçekleştirilmiştir. Sonrasında, ayrılmış iki fragman arasındaki tüm kemik interferanslar sinir korunarak elimine edilmiştir. Splite edilmiş her iki fragman kondilin doğru pozisyonuna ve intermaksiller fiksasyona göre doğru konumda ve damar-sinir paketine baskı oluşturmayacak şekilde repoze edilmiştir. Osteosentez(fragmanların fiksasyonu) için 2.0 mini plak ve monokortikal mini vidalar veya 2.7 çapında üçer veya ikişer adet bikortikal vidalar veya mini plak ve mini vidalarla kombine birer adet 2.7 çapında bikortikal vida kullanılmıştır. Osteosentez işlemi tamamlandıktan sonra intermaksiller fiksasyonu açıp oklüzyon kontrol edilmiştir. Oklüzyon kabul edilebilir seviyede görüldüğünde kanama kontrolü sonrası, yara kenarları 3/0 rezorbe olabilen vicryl sutur ile primer kapatılmıştır. Rutin olarak antibiyotik(Sefazolin (sodyum) 1 gr/ 4ml IM/ IV) operasyon öncesi 1*1 ile başlanıp ameliyat süresinin 4 saati geçtiği durumlarda ek doz uygulanmıştır ve operasyon sonrası ise 2*1 şeklinde devam ettirilmiştir. Penisiline alerjisi olan hastalarda Klindamisin 600 mg IM/IV tercih edilmiştir. Diğer rutin uyguladığımız ilaç steroid grubu ilaçlardır; operasyon esnasında prednol 1.5 mg/kg şeklinde uygalanıp opserasyon sonrasında azaltıcı dozlar şeklinde postoperatif 3. güne kadar devam ettirilmiştir.

2.3. KIBT Görüntülerinin Elde Edilmesi

Hastaların tümünün KIBT kayıtları Çukurova Üniversitesi Diş Hekimliği Fakültesi Oral Diagnoz ve Radyoloji Anabilim Dalı'nda alınmıştır. Kayıtların alınmasında konik ışınlı bilgisayarlı tomografi (KIBT) (Planmeca Promax® 3D Mid, Helsinki, Finlandiya) cihazı kullanılmıştır. Tomografi cihazı 90 Kv ve 10 mA akımda çalışmaktadır. Hasta etrafında 360° rotasyon yaparak 450 mm x 450 mm x 436 mm alanı (FOV) ortalama 27 saniyede taramaktadır. Veriler maksillofasiyal bölgeyi ve kafa kaidesini içermektedir. Rutin tomografik kayıtlar alınırken baş pozisyonunun stabilizasyonu amacıyla özel bir sabitleyici ve birbirine dikey geçen iki lazer ışın hüzmesi kullanılmaktadır. Horizontal hüzme, Frankfurt horizontal düzlemine paralel olacak şekilde, vertikal hüzme ise, hastanın zahiri orta hattından geçecek şekilde baş pozisyonu ayarlanmaktadır. Hastalara yutkunmaksızın, burundan yavaş solunum yaparak ve dişler maksimum interküspidasyonda tutularak 27 saniye sabit bir şekilde durmaları söylenmiştir. 0,5 mm aksiyel kesitler üzerinden DICOM formatında hastalara ait KIBT taramaları alınmıştır.

İlk tomografik görüntüler daha önce de belirtildiği gibi ameliyat öncesinde alınmıştır. Alınan veriler DICOM verisi olarak saklanmıştır. Hastaların DICOM verileri, Planmeca Promax® 3D Mid (Helsinki, Finlandiya) yazılımına aktarılmıştır. Tomografi görüntüleri doğal baş pozisyonu ayarlanarak alınmasına rağmen bazı görüntülerde baş pozisyonunda farklılıklar tespit edilmesi sebebiyle tüm vakalarda görüntüler, koronal, sagital ve aksiyal kesitlerde düzeltilmiştir. Koronal görüntülerde ve sagital görüntülerde referans düzlem fonsiyonel okluzal düzlem olarak düşünülmüştür. Baş pozisyonunun değiştirilmesiyle referans düzlem (fonksiyonel okluzal düzlem) yer düzlemine paralel olacak şekilde ayarlanmıştır. Aksiyal düzlemde ise referans düzlem orta oksal düzlem olarak düşünülmüştür. Baş pozisyonu değiştirilerek, orta oksal düzlem yer düzlemine dik olacak şekilde yeni baş pozisyonu ayarlanmıştır. Referans düzlemleri ve işaret noktaları belirlenerek aksiyal, koronal ve sagittal kesitlerde ölçümler yapılmıştır.

2.4. KIBT Üzerinde Değerlendirilen Uzunluk Ölçümleri

2.4.1. Çalışmamızda Kullanılan İşaret Noktaları ve Referans Düzlemleri

Çalışmamızda kullanılan işaret noktaları ve referans düzlemleri farklı kaynaklardan faydalanılarak oluşturulmuştur (7,8).

- **X düzlemi:** Görüntü üzerinde var olan yere dik düzlemdir(Şekil 1.a).
- **Y düzlemi:** Görüntü üzerinde var olan yere paralel düzlemdir(Şekil 1.a).
- **Mandibular foramen**: Mandibular ramusun iç yüzeyinin merkezinin biraz üzerinde yer alan, mandibular kanalın başlangıcında etrafı kemik ile çevrili anatomik yapıdır(Şekil 1.b).
- **Mandibular sigmoid notch:** Mandibular kondil ve koronoid çıkıntı arasında uzanan konkavitenin en derin noktası(Şekil 1.b).
- **Lingula mandibula:** Mandibula ramusunun medial tarafında, foramen mandibula üzerinde yer alan kemik çıkıntısı(Şekil 1.b).

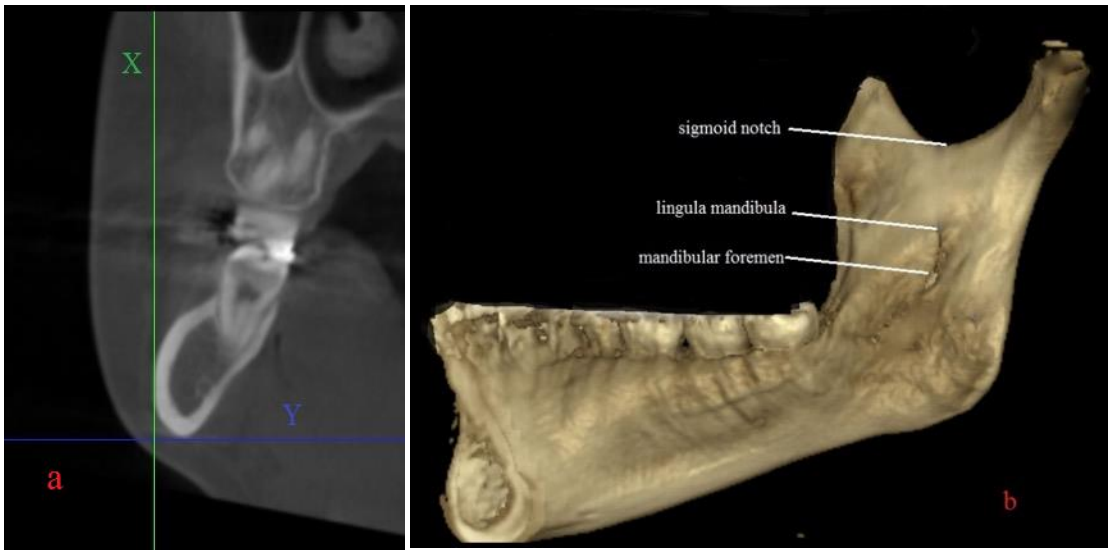

Şekil 1. **a.** X ve Y düzlemi **b.** Sigmoid notch, lingula mandibula ve mandibular foramenin 3d modeldeki görüntüsü.

2.4.2. Uzunluk Ölçümleri

- M2toFor: Mandibular ikinci büyük azının en distalinden mandibular foramene olan vertikal mesafe (Şekil 2).

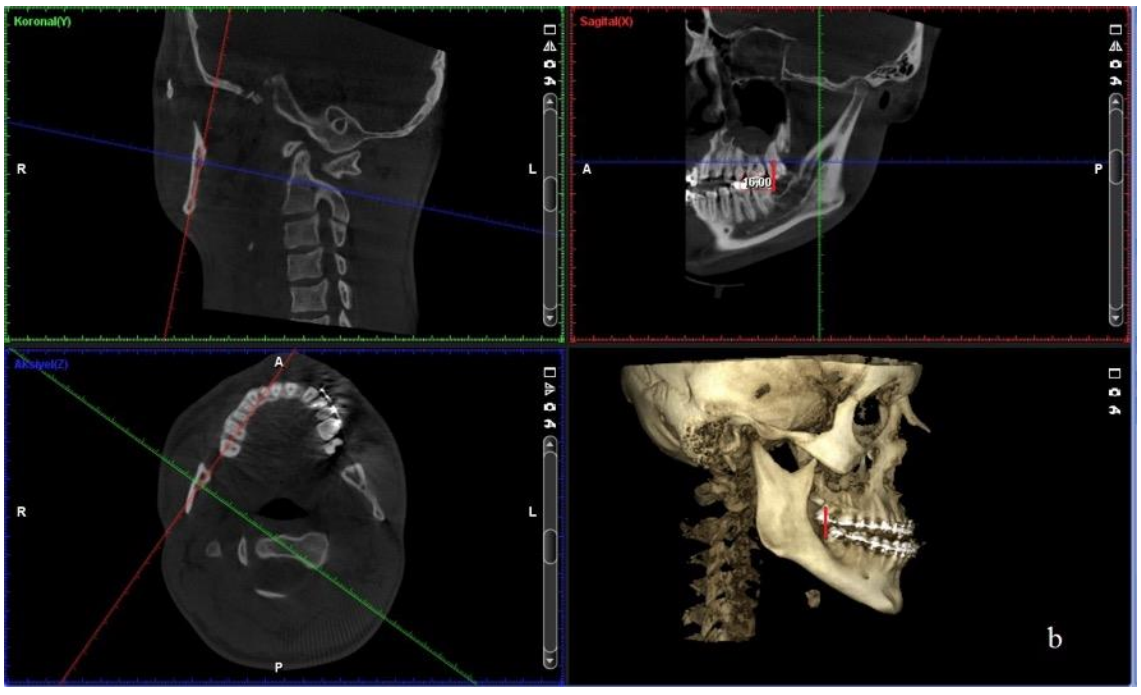

Şekil 2. Tüm kesitlerde mandibular foramenin işaretlenmesi ve mandibular ikinci moların distaline vertikal uzaklığının KIBT üzerinde gösterimi.

- LintoSig: Lingula mandibuladan sigmoid çentiğe olan mesafe(Şekil 3).

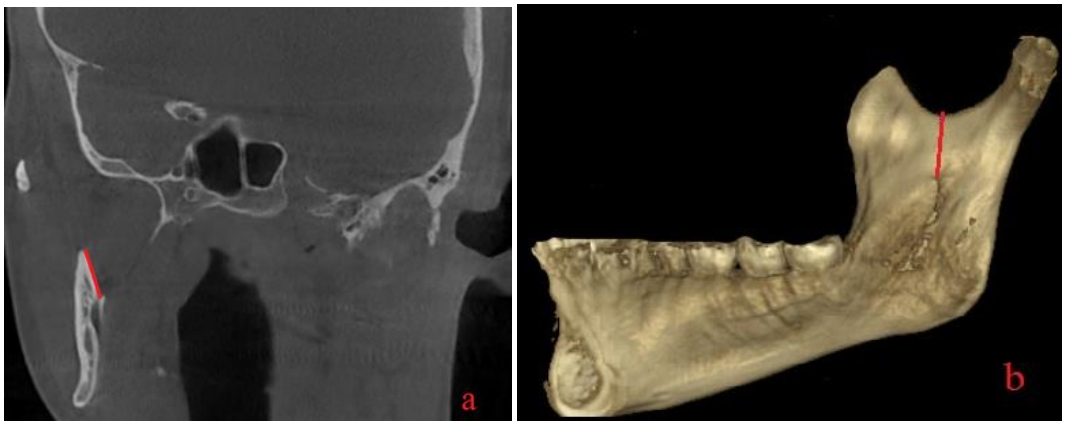

Şekil 3. a. Koronal kesitte lingula mandibuladan sigmoid notch'a olan uzaklık gösterimi **b.** 3 boyutlu modelde ki gösterim.

- RanttoFor: Mandibular foramenden ramus ön kenarına olan mesafe(Şekil 4).

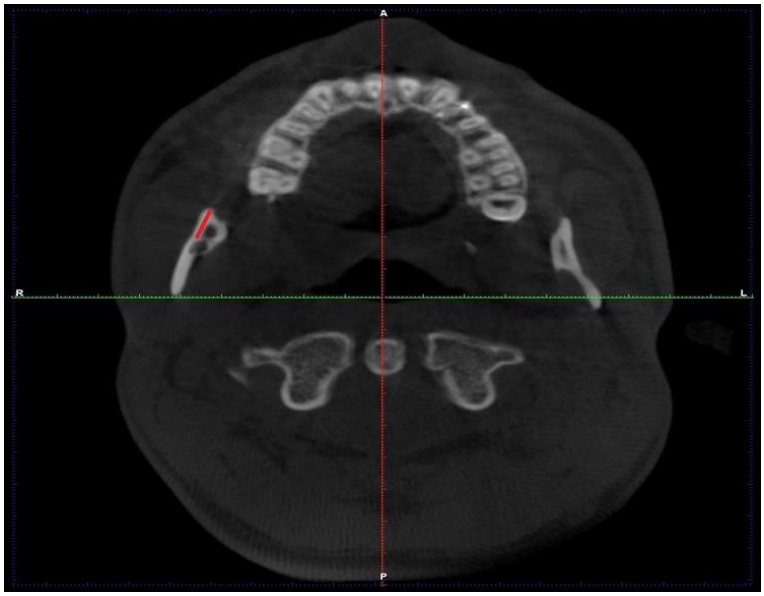

Şekil 4. Mandibular foramenden ramusun ön kenarına olan mesafenin aksiyel kesitte görünümü.

- Rammedlat: Lingula mandibula seviyesinde, ramusun mediolateral yöndeki kalınlığı(Şekil 5).

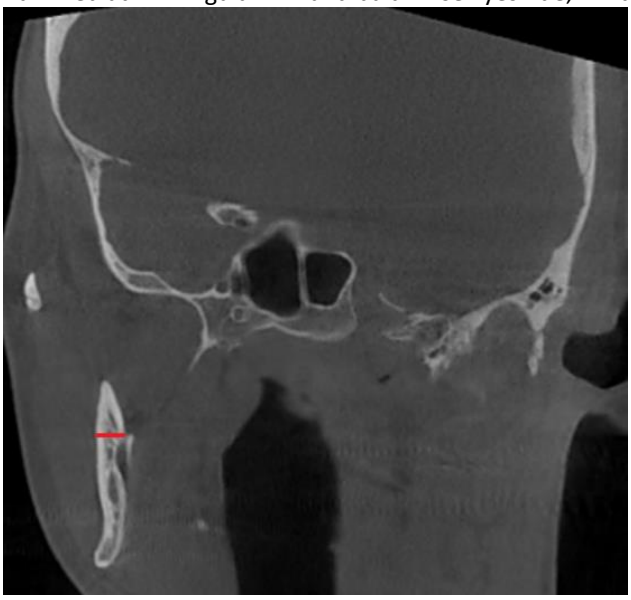

Şekil 5. Lingula seviyesinde ramusun mediolateral genişliğinin koronal kesitte gösterimi.

- RanttoPost: Mandibular foramen seviyesinde, ramusun anteroposterior uzunluğu(Şekil 6)

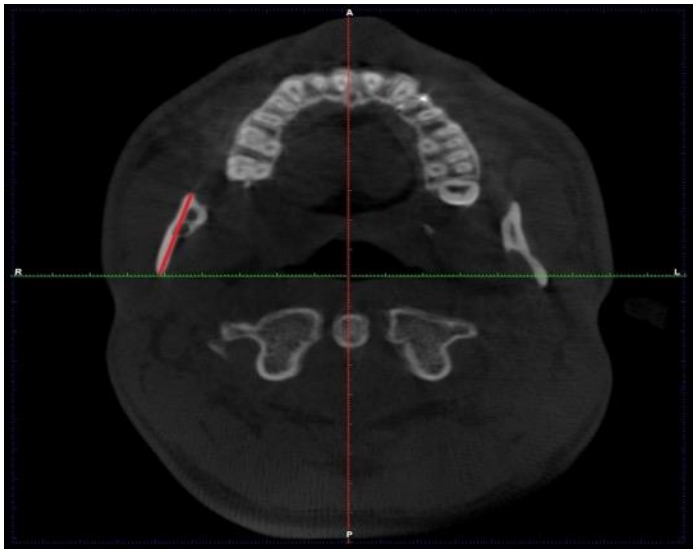

Şekil 6. Mandibular foramen seviyesinde, ramusun anteroposterior uzunluğunun aksiyel kesitte gösterimi.

- Mandibular birinci moların(M1bukkal) ve mandibular ikinci moların mesial(M2bukkal) bölgelerinde X düzlemine dik olacak şekilde, mandibulanın dış bukkal kortikal sınırı ile mandibular kanal arasındaki mesafe(Şekil 7.a).
- Mandibular birinci moların(M1inferior) ve mandibular ikinci moların(M2inferior) mesial bölgerinde ki Y düzlemine dik olacak şekilde, mandibulanın dış inferior kortikal sınırı ile mandibular kanal arasındaki mesafe(Şekil 7.b).
- Mandibular ikinci moların(M3bukkal) distal bölgesinde X düzlemine dik olacak şekilde, mandibulanın dış bukkal kortikal sınırı ile mandibular kanal arasındaki mesafe(Şekil 7.a).
- Mandibular ikinci moların(M3inferior) distal bölgesinde Y düzlemine dik olacak şekilde, mandibulanın dış inferior kortikal sınırı ile mandibular kanal arasındaki mesafe(Şekil 7.b).
- Mandibular birinci moların(M1bukkalkan) ve mandibular ikinci moların(M2bukkalkan) mesial bölgerinde ki mandibular kanalın bukkalindeki süngerimsi kemik kalınlığı(Şekil 7.c).
- Mandibular birinci moların(M1inferiorkan) ve mandibular ikinci moların(M2inferiorkan) mesial bölgelerinde ki mandibular kanalın inferiorundaki süngerimsi kemik kalınlığı(Şekil 7.d).
- Mandibular ikinci molar(M3bukkalkan) distal bölgesindeki mandibular kanalın bukkalindeki süngerimsi kemik kalınlığı(Şekil 7.c).
- Mandibular ikinci moların(M3inferiorkan) distal bölgesindeki mandibular kanalın inferiorundaki süngerimsi kemik kalınlığı(Şekil 7.d).
- Mandibular birinci moların(M1bukkalkor) ve mandibular ikinci moların(M2bukkalkor) mesial bölgerindeki mandibular kanalın bukkalindeki kortikal kemik kalınlığı(Şekil 7.e).
- Mandibular birinci moların(M1inferiorkor) ve mandibular ikinci moların(M2inferiorkor) mesial bölgerinde ki mandibular kanalın inferiorundaki kortikal kemik kalınlığı(Şekil 7.f).
- Mandibular ikinci moların(M3bukkalkor) distal bölgesindeki mandibular kanalın bukkalindeki kortikal kemik kalınlığı(Şekil 7.e).
- Mandibular ikinci moların(M3inferiorkor) distal bölgesindeki mandibular kanalın inferiorundaki kortikal kemik kalınlığı(Şekil 7.f).

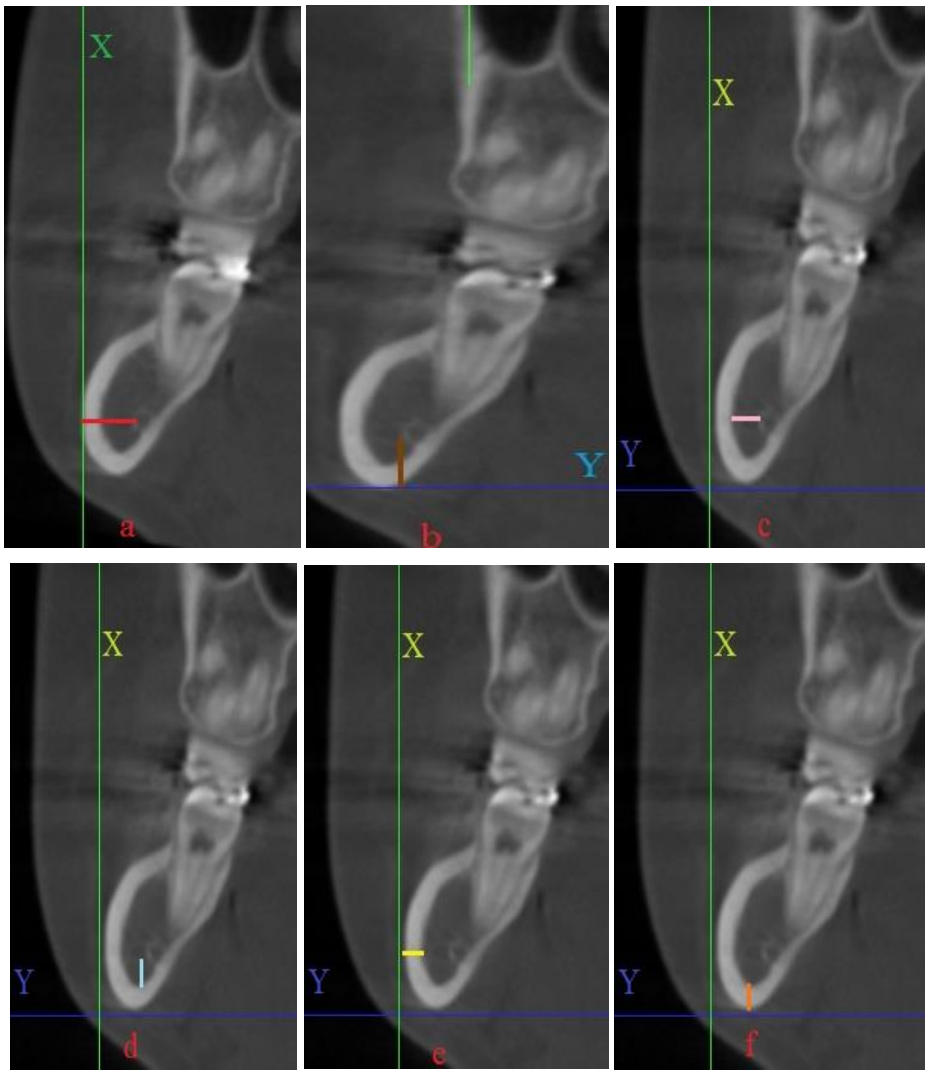

Şekil 7. a. Mandibular kanal ile dış bukkal kortikal sınır arasındaki mesafe **b.** Mandibular kanal ile dış inferior kortikal sınır arasındaki mesafe **c.** Mandibular kanalın bukkalindeki süngerimsi kemik kalınlığı **d.** Mandibular kanalın inferiorundaki süngerimsi kemik kalınlığı **e.** Mandibular kanalın bukkalindeki kortikal kemik kalınlığı **f.** Mandibular kanalın inferiorundaki kortikal kemik kalınlığı.

Hastanın sağ ve sol tarafından ölçülen her parametre(ölçüm) ayrı ayrı değerlendirilmiştir. Ayrıca ameliyat notları ve postoperatif olarak alınmış KIBT görüntüleri incelenerek kötü kırık olup olmadığı kontol edilmiş olup, kötü kırık varlığı hasta verilerine kaydedilmiştir (Şekil 8).

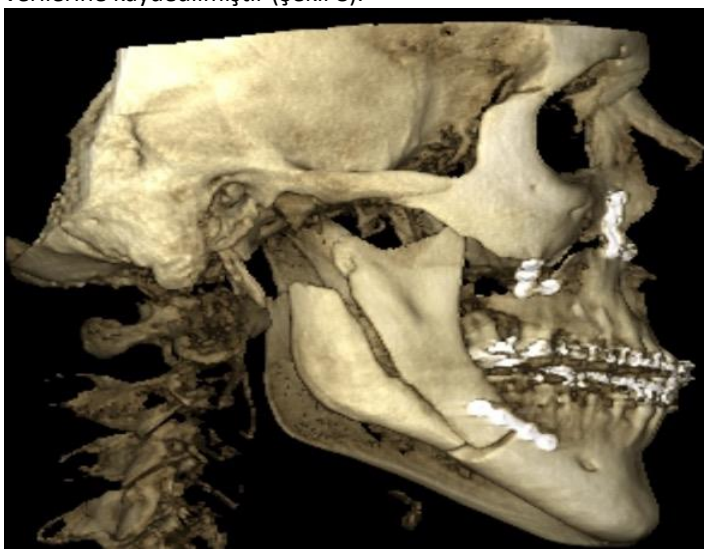

Şekil 8. Operasyon sonrası alın KIBT görüntüsüde izlenen kötü ayrılma.

İstatistiksel analiz

Verilerin istatistiksel analizinde SPSS (Statistical Package for the Social Sciences) 25.0 paket programı (IBM Corp. Released 2010. IBM SPSS Statistics for Windows, Version 25.0. Armonk, NY, ABD) kullanıldı. Kategorik ölçümler sayı ve yüzde olarak, sürekli ölçümler ortalama ve standart sapma (gerekli yerlerde medyan (ortanca) ve minimum-maksimum) olarak özetlendi. Kategorik ifadelerin karşılaştırılmasında ki-kare testine başvuruldu. Çalışmada yer alan parametrelerin normal dağılım gösterip göstermediğini belirlemede Shapiro-Wilk testi kullanıldı. Gruplar arasındaki farklılıkların incelenmesinde Mann Whitney U testine başvuruldu. Yapılan ölçümlerin güvenilirliğinin değerlendirilmesi için, rastgele seçilen 15 hastanın görüntüleri üzerinde, aynı araştırmacı tarafından 2 ay ara ile ikinci kez ölçümler yapılarak gözlemci-içi uyum değerlendirmesi yapılmıştır ve sınıf içi korelasyon katsayısı (SKK) değerleri sunulmuştur(Çizelge 2.1). Gözlemciler arası uyum değerlendirmesi için bu rastgele seçilen 15 hastanın görüntüleri üzerinde ikinci bir araştırmacı tarafından ölçümler yapılmıştır ve sınıf içi korelasyon katsayısı (SKK) değerleri sunulmuştur(Çizelge 2.2). SKK'nin yorumlanmasında kappa katsayısına benzer şekilde Landis ve Koch (9) tarafından önerilen kritik değerler kullanılmıştır. Uyum için, SKK<0.20: kötü uyum, SKK=0.21-0.40: düşük uyum, SKK=0.41-0.60: orta düzeyde uyum, SKK=0.61–0.80: iyi düzeyde uyum ve SKK=0.81-1.00: yüksek uyum olarak belirlendi. Tüm testlerde istatistiksel önemlilik düzeyi 0,05 olarak alındı.

Çizelge 2.1. Gözlemci içi ölçüm güvenirliliği için sınıf içi korelasyon katsayısı değerleri (ortalama±standart sapma)

	İlk değerlendirme	İkinci değerlendirme	SKK	%95 CI Güven Aralığı	
	Ort±Ss	Ort±Ss		En düşük	En yüksek
M2toFor	10,8±0,6	10,6±0,7	0,953	0,912	0,978
LintoSig	18,0±0,5	17,5±0,5	0,970	0,937	0,987
RanttoFor	12,6±0,4	12,6±0,4	0,961	0,924	0,984
Rammedlat	5,04±0,2	4,96±0,2	0,865	0,728	0,934
RanttoPost	29,6±0,5	29,9±0,5	0,958	0,875	0,988
M1 bukkal	4,95±0,2	4,79±0,2	0,844	0,675	0,932
M2 bukkal	5,62±0,2	5,62±0,2	0,909	0,853	0,951
M3 buccal	5,27±0,3	5,01±0,3	0,934	0,883	0,967
M1 inferior	5,98±0,3	5,80±0,3	0,951	0,890	0,981
M2 inferior	5,54±0,3	5,42±0,3	0,938	0,863	0,977
M3 inferior	5,78±0,3	5,94±0,3	0,932	0,880	0,966
M1 bukkalkan	2,59±0,2	2,23±0,2	0,826	0,684	0,921
M2 bukkalkan	3,15±0,2	2,72±0,3	0,871	0,773	0,933
M3 buccalkan	2,69±0,3	2,09±0,3	0,909	0,844	0,956
M1 inferiorkan	2,30±0,3	2,23±0,3	0,890	0,783	0,962
M2 inferiorkan	1,87±0,3	1,92±0,2	0,824	0,622	0,935
M3 inferiorkan	2,49±0,3	2,71±0,3	0,926	0,880	0,965
M1 buccalkor	2,51±0,07	2,54±0,6	0,866	0,748	0,909
M2 buccalkor	2,57±0,07	2,84±0,08	0,755	0,752	0,891
M3 buccalkor	2,67±0,07	2,91±0,09	0,777	0,765	0,881
M1 inferiorkor	3,39±0,10	3,59±0,1	0,821	0,583	0,918
M2 inferiorkor	3,33±0,1	3,48±0,1	0,793	0,600	0,912
M3 inferiorkor	3,28±0,1	3,24±0,1	0,757	0,469	0,916

Çizelge 2.2. Gözlemciler arası ölçüm güvenirliliği için sınıf içi korelasyon katsayısı değerleri (ortalama±standart sapma)

	Birinci araştırmacının değerlendirmesi	İkinci araştırmacının değerlendirmesi	SKK	%95 CI Güven Aralığı	
	Ort±Ss	Ort±Ss		En düşük	En yüksek
M2toFor	10,6±0,7	11,3±0,7	0,905	0,827	0,954
LintoSig	17,5±0,5	18,1±0,5	0,947	0,891	0,982
RanttoFor	12,6±0,4	12,7±0,4	0,861	0,650	0,967
Rammedlat	4,96±0,2	5,20±0,3	0,762	0,529	0,896
RanttoPost	29,9±0,5	29,7±0,5	0,975	0,939	0,989
M1 bukkal	4,79±0,2	4,87±0,2	0,792	0,503	0,942
M2 bukkal	5,62±0,2	5,45±0,2	0,932	0,889	0,963
M3 bukkal	5,01±0,3	4,91±0,3	0,943	0,898	0,974
M1 inferior	5,80±0,3	5,68±0,3	0,966	0,935	0,984
M2 inferior	5,42±0,3	5,25±0,3	0,937	0,884	0,968
M3 inferior	5,94±0,3	5,86±0,3	0,960	0,912	0,980
M1 bukkalkan	2,23±0,2	2,60±0,2	0,696	0,315	0,916
M2 bukkalkan	2,72±0,2	2,98±0,2	0,892	0,788	0,952
M3 bukkalkan	2,09±0,3	2,35±0,3	0,937	0,878	0,972
M1 inferiorkan	2,23±0,3	2,47±0,3	0,957	0,910	0,987
M2 inferiorkan	1,92±0,2	2,08±0,3	0,929	0,891	0,963
M3 inferiorkan	2,71±0,3	2,96±0,3	0,917	0,827	0,965
M1 bukkalkor	2,54±0,06	2,24±0,07	0,781	0,641	0,862
M2 bukkalkor	2,84±0,08	2,47±0,06	0,668	0,597	0,766
M3 bukkalkor	2,91±0,09	2,55±0,10	0,759	0,642	0,928
M1 inferiorkor	3,59±0,1	3,17±0,09	0,711	0,405	0,867
M2 inferiorkor	3,48±0,1	3,16±0,1	0,811	0,607	0,935
M3 inferiorkor	3,23±0,1	2,89±0,1	0,742	0,543	0,836

3. BULGULAR

3.1. Parametrelerin İncelenmesi

Çalışmaya Çukurova Üniversitesi Diş Hekimliği Fakültesi Ağız, Diş ve Çene Cerrahisi Anabilim Dalı arşivinde bulunan 2016-2022 yılları arasında sagittal split osteotomi işlemi geçiren 56 hastanın sağ ve sol tarafı olmak üzere 112 SSO bölgesi dâhil edildi. Hastaların yaş ortalamaları 23,9±6,1 yıl iken; 36 (%64,3)'ü kadın, 20 (%35,7)'i erkek idi.

Ameliyattan sonra geçen ortalama takip süreleri 33,9±19,2 ay olduğu gözlendi (Çizelge 3.1).

Çizelge 3.1. Hastaların tanıtıcı özellikleri

	Sayı (n)	Yüzde (%)
Cinsiyet		
Kadın	36	64,3
Erkek	20	35,7
	Ort±Ss	**Med (Min-Maks)**
Yaş	23,9±6,1	22,5 (17-46)
Takip süresi (ay)	33,9±19,2	40,5 (6-72)

Ort: Ortalama, Ss: Standart sapma, Med: Medyan, Min: Minimum, Maks: Maksimum

Çizelge 3.2'de konik ışınlı bilgisayarlı tomografi üzerinde elde edilen veriler ve diğer parametreler incelendi.

Hastalar sırasıyla, 10 (%17,9)'si iskeletsel sınıf 2, 46 (%82,1)'ü iskeletsel sınıf 3'dü.

Hastaların 112 tarafın, 85 (%75,9)'inde fiksasyon için mini plak + mini vida, 24 (%21,4)'ünde bikortikal vida, 3 (%2,7)'ünde ise mini plak + mini vida + bikortikal vida kullanıldı.

Hastaların 112'i tarafının 12 (%10,7)'sinde operasyon öncesi üçüncü molar dişi mevcuttu.

İncelenen 112 SSO bölgesinden 10 (%13,4)'unda postoperatif hemen alınan radyografiler ve amaliyat notları incelenerek kötü kırık tespit edildi.

Nörosensöriyel bozukluk tarafların 31 (%27,7)'inde görüldü; 12 (%38,7) taraf hafif derece, 5 (%16,1) taraf orta, 14 (%45,2) taraf ise şiddetli yaralanma derecesine sahipti.

Takip randevularında tarafların 7 (%6,3)'ünün fiksasyon plak+vidaları çıkartılmıştır (Çizelge 3.2).

Çizelge 3.2. İncelenen diğer parametreler

	Sayı (n)	Yüzde (%)
Deformite		
Sınıf Ⅱ	10	17,9
Sınıf Ⅲ	46	82,1
Sabitleme		
mini plak + mini vida	85	75,9
bikortikal vida	24	21,4
mini plak + mini vida + bikortikal vida	3	2,7
Gömülü Yirmiyaş Diş	12	10,7
Kötü Kırık	10	8,9
Uyuşukluk	31	27,7
Hafif	12	38,7
Orta	5	16,1
Şiddetli	14	45,2
Fiksasyon plaklarının sökümü	7	6,3

Çizelge 3.3'de preoperatif konik ışınlı bilgisayarlı tomografi üzerinde ölçülen morfolojik parametrelerin değerlendirme bulguları özetlendi.

Çizelge 3.3. Preoperatif konik ışınlı bilgisayarlı tomografi üzerinde morfolojik parametrelerin değerlendirme bulguları

	Ort±Ss	Med (Min-Maks)
M2toFor	10,1±3,9	10 (0-20,4)
LintoSig	16,5±2,7	16,7 (10,9-22,0)
RanttoFor	12,6±2,3	12,5 (8,4-20,1)
Rammedlat	5,05±1,3	4,82 (2,43-8,84)
RanttoPost	29,5±2,8	29,1 (22,7-38,4)
M1 bukkal	4,57±1,2	4,47 (1,65-7,6)
M2 bukkal	5,23±1,3	5,2 (1,79-8,41)
M3 bukkal	4,71±1,4	4,4 (1,6-8,16)
M1 inferior	6,02±1,6	6 (2,4-12,0)
M2 inferior	5,68±1,6	5,69 (2,4-10,47)
M3 inferior	6,20±1,7	6,07 (2,4-12)
M1 bukkalkan	2,02±1,1	2 (0-5,34)
M2 bukkalkan	2,49±1,2	2,43 (0-5,64)
M3 bukkalkan	1,92±1,4	2 (0-5,6)
M1 inferiorkan	2,53±1,4	2,52 (0-8,41)
M2 inferiorkan	2,28±1,5	2,15 (0-6,81)
M3 inferiorkan	3,01±1,8	3,04 (0-8,4)
M1 bukkalkor	2,59±0,5	2,43 (1,65-4,43)
M2 bukkalkor	2,71±0,5	2,8 (1,79-4,4)
M3 bukkalkor	2,80±0,5	2,8 (1,6-4,18)
M1 inferiorkor	3,52±0,6	3,6 (2,4-5,44)
M2 inferiorkor	3,42±0,6	3,36 (2,04-4,68)
M3 inferiorkor	3,17±0,5	3,2 (1,65-4,56)

Ort: Ortalama, Ss: Standart sapma, Med: Medyan, Min: Minimum, Maks: Maksimum

3.2. Kötü Kırık Grubu ile Parametreler Arasındaki Farklılıklar

Çalışmada yer alan hastaların kırık bulguları ile parametreler arasındaki farklılıklar incelendi ve hastaların cinsiyet, yaş ve taraf bulguları ile kırık grupları arasında anlamlı bir farklılık saptanmadı (p>0,05).

Çizelge 3.4. Hastaların demografik özellikleri ile kötü kırık grupları arasındaki farklılıklar

	Kırık Yok (n=102)	**Kırık Var (n=10)**	**p**
	n(%)	**n(%)**	
Cinsiyet			
Kadın	67 (65,7)	5 (50,0)	0,323†
Erkek	35 (34,3)	5 (50,0)	
Taraf			
Sağ	50 (49,0)	6 (60)	0,508†
Sol	52 (51,0)	4 (40)	
	Ort±Ss	**Ort±Ss**	**p**
Yaş	23,8±5,8	25,7±8,3	0,430‡

** p<0,05, †: Ki-kare, ‡: Mann Whitney U*

Hastaların sinir yaralanma dereceleri ile kırık grupları arasında anlamlı bir farklılık gözlenmedi (Çizelge 3.5).

Çizelge 3.5. Sinir muayenesine ilişkin bulgular ile kırık grupları arasındaki farklılıklar

	Kötü kırık Yok (n=102)	**Kötü kırık Var (n=10)**	**p†**
	n(%)	**n(%)**	
Yaralanma derecesi			
Normal	74 (72,5)	7 (70)	0,802
Hafif	11 (10,8)	1 (10)	
Orta	5 (4,9)	-	
Şiddetli	12 (11,8)	2 (20)	

** p<0,05, †: Ki-kare*

Hastaların KIBT verileri ile kötü kırık grupları arasında anlamlı bir farklılık gözlenmedi (p>0,05) (Çizelge 3.6).

Çizelge 3.6. KIBT verileri ve diğer parametreler ile kötü kırık grupları arasındaki farklılıklar

	Kötü kırık Yok (n=102)	**Kötü kırık Var (n=10)**	**p†**
	n(%)	**n(%)**	
Deformite			
Sınıf Ⅱ	19 (18,6)	1 (10)	0,497
Sınıf Ⅲ	83 (81,4)	9 (90)	
Sabitleme			
mini plak+mini vida	76 (74,5)	9 (90)	0,535
bikortikal vida	23 (22,5)	1 (10)	
mini plak+mini vida+bikortikal vida	3 (2,9)	-	
Gömülü Yirmiyaş Dişi	11 (10,8)	1 (10)	0,939
Uyuşukluk	28 (27,5)	3 (30)	0,863
Fiksasyon plaklarının sökümü	6 (5,9)	1 (10)	0,767

** p<0,05, †: Ki-kare*

Kötü kırık tespit edilen SSO bölgelerinde, olmayan hastalara göre ikinci büyük azı dişin mesial bölgesindeki inferior alveoler sinir ile mandibulanın inferior kortikal sınır arasındaki mesafe anlamlı derecede daha yüksek saptandı(p=0,045). Çizelge 3.7'da yer alan diğer uzunluk parametreler ile gruplar arasında ise anlamlı bir farklılık gözlenmedi (p>0,05).

Çizelge 3.7. Preoperatif konik ışınlı bilgisayarlı tomografi üzerinde morfolojik değerlendirme bulguları ile kırık grupları arasındaki farklılıklar

	Kötü kırık Yok (n=102)	**Kötü kırık Var (n=10)**	**p**
	Ort±Ss	**Ort±Ss**	
M2toFor	10,0±3,9	11,4±4,5	0,554
LintoSig	16,6±2,7	15,6±3,3	0,317
RanttoFor	12,7±2,3	11,7±1,7	0,247
Rammedlat	5,09±1,3	4,59±1,2	0,396
RanttPost	29,4±2,7	30,0±4,0	0,984
M1 bukkal	4,56±1,2	4,68±1,4	0,907
M2 bukkal	5,22±1,3	5,29±1,5	0,992
M3 bukkal	4,68±1,4	5,0±1,4	0,627
M1 inferior	5,96±1,6	6,49±1,1	0,227
M2 inferior	5,59±1,6	6,52±1,0	**0,045***
M3 inferior	6,11±1,7	7,11±1,8	0,136
M1 bukkalkan	2,00±1,1	2,17±1,2	0,791
M2 bukkalkan	2,48±1,3	2,61±1,2	0,890
M3 bukkalkan	1,89±1,4	2,24±1,3	0,457
M1 inferiorkan	2,49±1,5	2,96±0,8	0,191
M2 inferiorkan	2,23±1,5	2,79±0,7	0,112
M3 inferiorkan	2,95±1,8	3,62±1,8	0,364
M1 bukkalkor	2,59±0,4	2,52±0,4	0,785
M2 bukkalkor	2,72±0,5	2,67±0,4	0,647
M3 bukkalkor	2,80±0,5	2,76±0,4	0,881
M1 inferiorkor	3,52±0,6	3,53±0,4	0,931
M2 inferiorkor	3,39±0,6	3,72±0,5	0,090
M3 inferiorkor	3,13±0,5	3,50±0,6	0,100

** p<0,05, **p<0,01, Mann Whitney U*

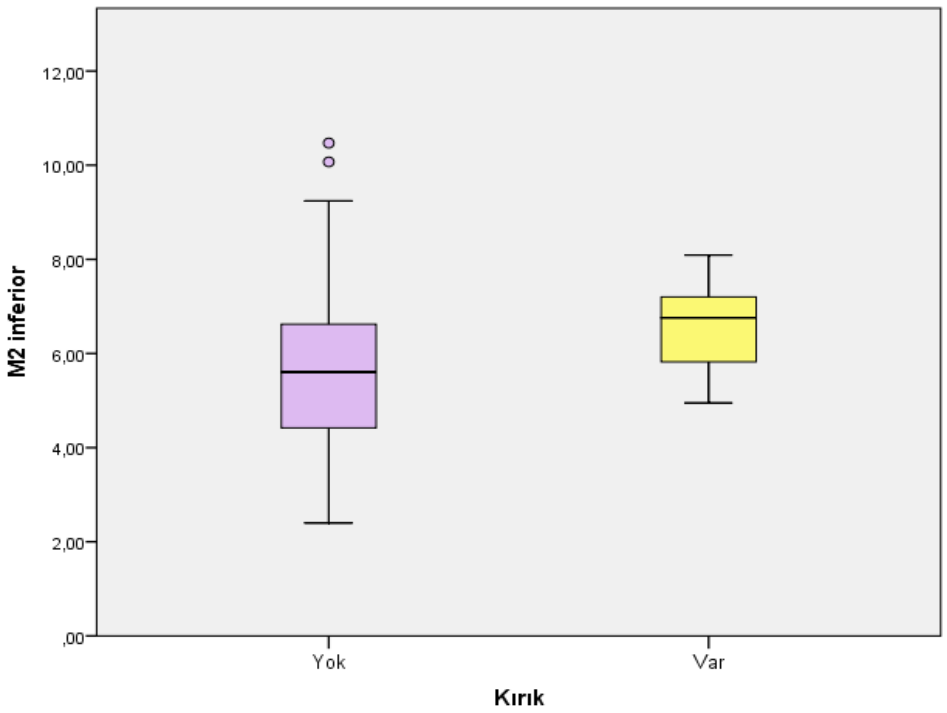

Şekil 3.1. Kırık grupları ile M2 inferior bulguları arasındaki farklılıklar

4. TARTIŞMA

Mensink ve ark. (10) yapmış oldukları retrospektif kohort çalışmasında split tekniği olarak SSO'nun Hunsuck modifikasyonunu kullanarak 1994 ve 2011 yılları arasında 427 hastada gerçekleştirmiş oldukları 851 SSO bölgesinden 17(%2,0)'sinde kötü kırık görülmüştür. Chrcanovic ve Freire-Maia (11) tarafından 2012 yılında yayınlanan SSO esnasında oluşan kötü kırık için risk faktörlerini belirleme adlı çalışmasında 21 çalışma incelemişlerdir ve kötü kırık insidası incelenen SSO bölgesi üzerinden % 0.21 and % 22.72 arasında değiştiğini göstermişlerdir. Balaji 'nin (12) retrospektif olarak yaptığı bir çalışmada kullandığı modifikasyonu belirtmeden yapmış olduğu 416 SSO bölgesinden 27(% 6,5)'sinde kötü kırık gerçekleşmiştir. Aarabi ve ark. (13) yapmış oldukları retropestif çalışmada split tekniği olarak Epker modifikasyonunu kullanarak gerçekleştirmiş oldukları 96 SSO bölgesinden 14(%14,6)'ünde kötü kırık görülmüştür. Verweij ve ark. (14) tarafından 2016 yayınlanan SSO'da yaygın görülen komplikasyonlar için risk faktörlerini inceledikleri meta-analiz çalışmasına kötü kırığı inceleyen 18 retrospektif ve 3 prospektif çalışma dahil etmişlerdir. Çalışmalarında toplam 16.359 SSO yapılan 8.225 hasta raporlamışlar. Toplam 381 kötü kırık rapor edilmiştir. Kötü bölünmenin toplu insidansı yapılan SSO bölge başına %2,3 bulunmuştur. Ancak dahil edilen çalışmalarda bildirilen kötü kırık insidansı yapılan SSO bölgesine başına %0,5 ila %14,6 arasında değişmekte olup, bu çalışmada kötü kırık insidası %8,9 bulunmuştur ve literatür ile uyumlu gözükmektedir.

Literatürde bildirilen kötü kırığı öngören hasta faktörleri tartışma konusudur; Hastanın yaşı ve cinsiyetinin, ameliyat sırasında gömülü üçüncü azı dişlerin varlığının, cerrahi tekniğin, eksik alt sınır osteotomisinin, daha büyük osteotomların, cerrahi deneyimin veya mandibular anatominin kötü bölünme riskini etkileyip etkilemeyeceği ve nasıl etkileyeceği belirsizliğini korumaktadır. Hastaların çalışmaya dahil edilme kriterleri belirlenirken İAS his kaybını ve kötü kırık insidansı etkileyebilecek faktörlerin azaltılması amaçlanmıştır, ameliyat sırasında gömülü üçüncü azı dişlerinin varlığının kötü kırık insidansını etkilemediğine dair çeşitli çalışmalar ve meta-analizler bulunmaktadır (15,16,17). Bu nedenle çalışmamıza üçüncü molar dişi olan hastalarda dahil edilmiştir ki çalışmamızda kötü kırık varlığı ile üçüncü molar dişin varlığı arasında anlamlı bir ilişki bulunmamıştır.

Steenen ve ark. (15) risk faktörleriyle ilgili olarak, 2016'da yayınlanan sistematik bir inceleme ve meta-analiz çalışmasında, kötü kırık sıklığı ile hastanın cinsiyeti veya ameliyat esnasında üçüncü molar dişlerinin varlığı arasında anlamlı bir ilişki bulunmamıştır. Hasta yaşının kötü kırık sıklığını nasıl etkilediği ile ilgili olarak ise çalışmaya kötü kırık insidansını belirleyen 18 çalışma dâhil etmişlerdir. Bu 18 çalışmada artan ortalama yaş ile kötü kırık artışı arasında istatistiksel olarak anlamlı fakat zayıf korelasyon bulmuşlardır.

Kriwalsky ve ark. (16) yapmış oldukları çalışmada kötü kırık olan hastaların ortalama yaşı 35(21-60) iken kötü kırık olmayan hastaların yaş ortalamasını 25(17-45) belirterek kötü kırık sıklığı ile artan ortalama yaş arasında istatistiksel olarak anlamlı fark bulmuşladır. Kötü kırık sıklığı ile hastanın cinsiyeti veya ameliyat esnasında üçüncü molar dişlerinin varlığı arasında anlamlı bir ilişki bulmamışlardır. Çalışmamızda mandibular anatomik farklılıkların kötü kırık üzerine etkisini değerlendirmeyi amaçladığımız için yaş faktörünü ekarte etmek için çalışmaya benzer yaş aralığındaki bireyler dahil edilmiştir kötü kırık ile ortalama yaş anlamlı bir farklılık izlenmemiştir.

Verweij ve ark. (18) yaptığı çalışmada alt üçüncü molar dişlerinin varlığı, kötü kırık riskini önemli ölçüde artırır iken hastanın yaşı ve cinsiyetinin etkilemediğini bulmuşlardır. Ayrıca çalışmalarında kötü kırık insidasının kalıcı nörosensöriyel bozuklukla ilişkili olmadığını göstermişlerdir. Yapılan çalışmayla uyumlu olarak kötü kırık insidansı sinir yaralanma riskini arttırmadığı çalışmamızda görülmüştür.

Kalabalık ve ark.(19) prognatik alt çenelerin mediolateral olarak daha ince olma eğiliminde olduğunu ve daha düşük süngerimsi kemik oranına sahip olduğunu, bunun da nörosensör bozukluk ve kötü bölünme oranlarını artırdığını belirtmişlerdir. Ancak istatistiksel kanıt olmadan bu sonuca varılmıştır. Verilerimiz ne Sınıf II maloklüzyonun ne de Sınıf III maloklüzyonun kötü kırık sıklığını etkilemediğini göstermiştir. Mensink ve ark. (10) yapmış oldukları çalışmada kötü kırık ile ileri hasta yaşını ve cinsiyeti istatiksel olarak anlamlı bulmamışladır ancak kadınlarda erkeklere göre daha fazla kötü kırık meydana geldiğini belirtmişlerdir. Bizim bulularımızla paralel olarak, ameliyat öncesi hastanın okluzyon sınıfı(sınıf Ⅱ ve sınıf Ⅲ) ile kötü kırık arasında anlamlı ilişki bulmamışlardır. 17 kötü bölünmenin 8' inde üçüncü molar diş mevcut olup üçüncü molar dişin valığı ile kötü kırık oluşmasını ilişkilendirmişlerdir.

Jiang ve ark. (17) 964 vaka üzerinde retrospektif olarak yaptıkları çalışmada SSO sırasında kötü kırık için risk faktörlerini incelemişledir ve hastanın yaşı ve cinsiyeti, operasyon öncesi iskeletsel ilişkiyle, alt üçüncü molar dişin varlığıyla kötü kırık arasında istatistiksel anlamlı fark bulmamışlardır. Bizim çalışmamızda ise hastanın artan yaş ortalamasıyla, cinsiyetiyle, üçüncü molar dişin varlığıyla, ameliyat öncesi alt ve üst çenenin iskeletsel ilişkisiyle ile kötü kırık arasında artan bir korelasyon bulunmamıştır, ancak kötü kırığı olan hastaların yaş ortalaması istatistiksel olarak anlamlı olmasada kötü kırığı olmayan hastalara göre yüksek bulunmuştur. Kötü kırığın sağ ya da sol tarafta olması istatistiksel olarak anlamlı bulunmamıştır.

Genel olarak, kötü kırık meydana gelirse, ayrılma modelini görselleştirmek ve dikkatli bir inceleme için ek bir diseksiyon gerekmektedir. Periost diseksiyonuna bağlı kırık segmentin vaskülarizasyonu bozulabilir, kırık segmentlerin yeniden konumlandırılması amacıyla intraoperatif aşırı manipülasyona ve diseksiyona bağlı olarak nörovasküler demet zarar görebilmektedir (1). Lakin çalışmamızda kötü kırığın valığı ile nöroduyusal bozukluğun artışı ilişkilendirilmemiştir kırık modelini tanımlamak ve kurtarıcı tedavi modeli oluşturmak için yapılan ek diseksiyonların ve çekiştirmelerin nörovasküler demet üzerinde artı yaralanmaya sebep olmadığı gösterilmiştir.

Kötü kırık meydana gelen hasta grubunda ek periost diseksiyonu kırık segmentlerin vaskülarizasyonu bozulabilmesi ve başarısız osteosentez oranında artışa bağlı olarakta nekrotik kemik alanları oluşmaktadır ve bu hasta grubunda tekrar operasyon ihtiyacı doğabilmektedir. Ancak çalımamıza bakıldığında, SSO yapılan 112 bölgeden 6(%6,2)'sı kötü kırık olmayan

SSO bölgesinde 1(%6,1)'i kötü kırık olan tarafta olmak üzere 7 SSO bölgesinden fiksasyon mini plakları veya bikortikal vidaları ameliyattan sonraki süreçte çıkartılmıştır. Kötü kırık ile fiksasyon plaklarının sökümü arasında anlamlı ilişki bulunmamıştır. Vermeij ve ark. (20) 2014 yılında yayınladıkları 251 hasta üzerinde gerçekleştikleri çalışmalarında çıkartılan osteosentez materyallerinin %78,6 oranla intraoral fistül olarak semptom veren enfeksiyon nedeniyle çıkartıldığını bildirmişlerdir. Bu verilere bakarak kötü kırık oluşması enfeksiyon riskini artırmadığı yorumunu yapabiliriz.

Mandibular anatomi, kötü kırık oluşumunda diğer etiyolojik faktörlerle birleşince önemli etiyolojik faktör haline gelmektedir (13). Bu nedenle, bu çalışmada SSO hattı boyunca farklı mandibular anatomik parametreler ile kötü bölünme oluşumu arasındaki korelasyonları bulmayı amaçlandı. Bazı çalışmalar, SSO prosedürü sırasında kötü kırık olan hastalar ile kötü kırık olmayan hastalar arasındaki çeşitli mandibular anatomik parametreleri analiz etmiştir(8,13,21).

Aarabi ve ark. (13) 2014 yılında yayınlanan çalışmalarına 23'ü kadın 25'i erkek olmak üzere 48 (96 SSO bölgesi) dâhil etmişlerdir. 96 SSO bölgesinden 14'ünde kötü kırık oluşmuştur. Kötü kırık insidanslarının %14,6 olarak belirtmişlerdir. Cinsiyet ile kötü arasında istatistiksel olaral korelasyon gözlemlememişlerdir ancak hastanın artan yaş ortalamasıyla kötü kırığın istatistisel olarak anlamlı olduğu bildirmişlerdir. Çalışmalarında, kötü kırık olan hastalarda lingula seviyesindeki ramus bukkolingual kalınlık anlamlı olarak daha ince çıkmıştır. Alveolar krest ile mandibulanın inferior sınırı arasındaki uzunluk ile ramusun anteroposterior uzunluk kötü kırık olan ve olmayan gruplara arasında anlamlı çıkmamıştır. Ramus boyunun daha kısa ve bukkolingual olarak ince mandibulaya sahip hastaların kötü kırık oluşma yönünden daha duyarlı olduğunu belirtmişledir. Bu çalışmayla benzer baktığımız anatomik parametreler bulunmaktadır. Bu çalışmayla benzer olarak bizim çalışmamızda da ramusun anteroposterior uzunluğu ile kötü kırık uyumlu çıkmamıştır. Çalışmada diğer bakılan parametrelerden lingula seviyesinde ki ramusun bukkolingual kalınlığının ince olması kötü kırığını attırdığını savunmuşlardır bu çalışmadaki bulguların tam tersi olarak çalışmamızda kötü kırık olan grup ile olmayan grup arasında anlamlı bir farklılık izlenmemektedir.

Wang ve ark. (21) 2016 yılında yayınlanan çalışmalarına 2006-2014 yılları arasında 625 hastada gerçekleştirmiş oldukları SSO vakalarından 8'inde kötü kırık oluşmuştur ve kötü kırık insidansı %1,28 olarak bildirmişlerdir. Mandibulanın retromolar bölgedeki kalınlığın ince ve sigmoid çektikten mandibulanın alt sınırına olan mesafenin kısa olmasıyla kötü kırık oluşma riskini uyumlu bulmuşlardır. Çalımamızla da uyumlu olarak ramusun lingula seviyesindeki bukkolingual kalınlık ve aynı seviyeden ramusun anteroposterior uzunluğu ile kötü kırık arasında herhangi ilişki saptamamıştır.

Telha ve ark. (8) 2022 yılında yayınlanan çalışmalarında mandibular kanal ile bukkal kortikal sınır arasındaki mesafenin ince olmasının yanı sıra, hem mandibulanın alt sınırı boyunca hem de bukkal süngerimsi kemik kalınlığındaki azalma, intraoperatif kötü kırık oluşumunu arttırdığını belirtmişlerdir. Çalışmamızda bu çalışmadan farklı olarak, mandibular kanal ile bukkal kortikal sınır arasındaki uzunlukla ve mandibular kanalın bukkalindeki kansellöz kemik kalınlığı ile kötü kırık arasında anlamlı bir ilişki saptanmamıştır.

Bu çalışmalardan farklı olarak çalışmamızda kötü kırık olan grupta, ikinci büyük azı dişin mesial bölgesindeki inferior alveoler sinir ile mandibulanın inferior kortikal sınır arasındaki mesafe anlamlı derecede daha yüksek saptanmıştır. Çalışmamızda bu parametrenin kötü kırık olan grupta daha yüksek çıkmasının sebebini arttan kalınlığa bağlı olarak SSO'nun vertikal osteotomisini mandibulanın inferior sınırına tamamlanmamış bir şekilde uzanmasına sebep olarak kötü kırık insidasını arttırmıştır.

Song ve Kim 2014 yapmış oldukları çalışmada inferior border osteotomisi kaudal korteksten geçerek lingual kortekse doğru uzanmadığı durumlarda kötü kırık riskini arttırdığını bildirmişlerdir (22).

5. SONUÇ

Mandibula anatomisinin sagittal split osteotomisine bağlı kötü kırık oluşumu üzerine etkilerinin araştırıldığı bu çalışma sonucunda;

1. Mandibular kanal konumu, mandibuler foramenden ikinci molar diş ile birinci molar dişin interproksimal bölgesine ilerledikçe, superoinferior yönde inferior sınıra yaklaşmakta, bukkolingual yönde ise bukkal dış kortikalden uzaklaşmaktadır. Mandibular ikinci molar mesialinden premolar bölgesine ilerlendikçe, mandibular inferior sınırdan uzaklaşırken bukkal dış kortikale yaklaşmaktadır.
2. Ameliyat esnasında üçüncü molar dişin varlığı kötü kırık riskini arttırmamıştır.
3. Lateral vertikal osteotomi hattının birinci molar diş ile ikinci molar diş arasında geçtiği düşünülürse, bu bölgedeki mandibular kanal ile dış inferior kortikal sınır arasındaki mesafenin artışı kötü kırık olan grupta daha kalın görülmektedir. Kalınlığın artışına bağlı yetersiz inferior kortikal osteotomiye neden olmasından mütevellit kötü kırık oluşumunu arttırdığı düşünülmüştür.
4. Mandibular anatomiyle ilişkili diğer parametreler kötü kırık olan grup ile olmayan grup arasında anlamlı çıkmamıştır.
5. Preoperatif anatomik parametrelerin kötü kırık oluşumu üzerindeki etkisi doğru olarak anlaşılabilmesi için geniş ve standardize edilmiş prospektif çalışmalara ihtiyaç vardır.

6. KAYNAKÇA

1. ***Steenen SA, Becking AG. Bad splits in bilateral sagittal split osteotomy: systematic review of fracture patterns. International Journal of Oral and Maxillofacial Surgery, 2016; 45.7: 887-897.***

2. ***Teltzrow T, Kramer FJ, Schulze A, et al. Perioperative complications following sagittal split osteotomy of the mandible. J Craniomaxillofac Surg 2005;33:307–313.***

3. ***Friscia M, Sbordone C, Petrocelli M, Vaira LA et al. Complications after orthognathic surgery: our experience on 423 cases. Oral Maxillofac Surg. 2017;21(2):171-177.***

4. ***Guernsey LH,DeChamplain RW.Sequelae and complications of the intraoral sagittal osteotomy in the mandibular rami. Oral Surg 1971;32:176. .***

5. ***Panula K, Finne K,Oikarinen K. Incidence of complications and problems related to orthognathic surgery: a review of 655 patients. Journal of oral and maxillofacial surgery, 2001;59(10), 1128-1136.***

6. ***Yang J et al. 2-D and 3-D reconstructions of spiral computed tomography in localization of the inferior alveolar canal for dental implants. Oral Surgery, Oral Medicine, Oral Pathology, Oral Radiology and Endodontology. 1999 ;87(3):369-374.***

7. ***Diker N, Altiparmak N, Bayram B. Farklı İskeletsel Sınıflamaya Sahip Hastaların Mandibulalarındaki Sagittal Split Osteotomisi Bölgelerinin Morfolojik Analizi. Turkiye Klinikleri Journal of Dental Sciences,2021; 27(2).***

8. ***Telha W, Abotaleb B, Zhang J, Bi R, Zhu S, Jiang N. Correlation between mandibular anatomy and bad split occurrence during bilateral sagittal split osteotomy: a three-dimensional study. Clinical Oral Investigations,2022; 1-8.***

9. ***Landis JR, Koch GG. The measurement of observer agreement for categorical data. Biometrics 1977;33:159-74.***

10. ***Mensink G et al. Bad split during bilateral sagittal split osteotomy of the mandible with separators: a retrospective study of 427 patients. Br J Oral Maxillofac Surg 2013;51:525–529.***

11. ***Chrcanovic BR, Freire-Maia B. Risk factors and prevention of bad splits during sagittal split osteotomy. Oral and maxillofacial surgery. 2012:16;19-27.***

12. ***Balaji SM. Impacted third molars in sagittal split osteotomies in mandibular prognathism and micrognathia. Ann Maxillofac Surg. 2014;4:39–44.***

13. ***Aarabi M, Tabrizi R, Hekmat M, Shahidi S, Puzesh A. Relationship between mandibular anatomy and the occurrence of a bad split upon sagittal split osteotomy. J Oral Maxillofac Surg 2014;72:2508–13.***

14. ***Verweij JP, et al. Risk factors for common complications associated with bilateral sagittal split osteotomy: a literature review and meta-analysis. Journal of Cranio-Maxillofacial Surgery. 2016: 44(9);1170-1180.***

15. ***Steenen SA, Van Wijk AJ, Becking AG. Bad splits in bilateral sagittal split osteotomy: systematic review and meta-analysis of reported risk factors. International journal of oral and maxillofacial surgery. 2016:45(8);971-979.***

16. ***Kriwalsky MS, Maurer P, Veras RB, Eckert AW,Schubert J. Risk factors for a bad split during sagittal split osteotomy. British Journal of Oral and Maxillofacial Surgery. 2008:46(3), 177-179.***

17. ***Jiang N, Wang M, Bi R, Wu G, Zhu S, Liu Y. Risk factors for bad splits during sagittal split ramus osteotomy: a retrospective study of 964 cases. British Journal of Oral and Maxillofacial Surgery, 2021:59(6); 678-682.***

18. ***Verweij JP, et al. Presence of mandibular third molars during bilateral sagittal split osteotomy increases the possibility of bad split but not the risk of other post-operative complications. Journal of Cranio-Maxillofacial Surgery. 2014:42(7); 359-363.***

19. ***Kalabalik F, Akçay H,Tatar B. Morphometric analysis of mandibular corpus relevance to sagittal split osteotomy: Comparison of dentoskeletal Class I and Class III patients. Journal of Stomatology, Oral and Maxillofacial Surgery, 2020:121(6), 615.***

20. ***Verweij JP, et al. Removal of bicortical screws and other osteosynthesis material that caused symptoms after bilateral sagittal split osteotomy: a retrospective study of 251 patients. British Journal of Oral and Maxillofacial Surgery. 2014:52(8),756-760 .***

21. ***Wang T, Han JJ, Oh HK, Park HJ, Jung S, Park YJ, et al. Evaluation of mandibular anatomy associated with bad splits in sagittal split ramus osteotomy of mandible. J Craniofac Surg. 2016;27(5):500-4.***

22. ***Song JM, Kim YD. Three-dimensional evaluation of lingual split line after bilateral sagittal split osteotomy in asymmetric prognathism. J Korean Assoc Oral Maxillofac Surg. 2014: 40; 11-16, .***

[OP-080]

THE EXAMINATION OF LOWER WISDOM TEETH, WHERE THE ROOTS SUPERIMPOSITION WITH THE INFERIOR ALVEOLAR CANAL ON PANORAMIC RADIOGRAPHY, USING DENTAL VOLUMETRIC TOMOGRAPHY

Hümeyra Yazar.
Aksaray University, Faculty of Denistry, Oral And Maxillofacial Surgery Department, Aksaray/ Turkiye
dt.hyazar@gmail.com

Objective: During the extraction of lower wisdom teeth, the most frequently experienced complication is neurosensory impairment resulting from injury to the inferior alveolar nerve (IAN). Panoramic radiography provides sufficient data for many purposes but dental volumetric tomographies have been used to investigate the actual relationship between the roots of wisdom teeth and the inferior alveolar canal (IAC) in cases where they superimposition. The aim of this research is to provide insights to healthcare professionals based on this information.
Methods: Between January 1, 2023, and September 1, 2023, radiographs of a total of 1270 patients who applied to an another center were examined. Among them, 159 patients (239 lower wisdom teeth, where the roots superimposition with the IAC) who had both panoramic radiography and dental tomography performed on the same device were included in the study.
Results: Of the patients included in the study, 54.1% were female, and 45.9% were male, with an average age of 26. It was observed that 51.5% of the 239 lower wisdom teeth had roots that were directly related to the IAC. For the roots that did not have a direct relationship, their positions relative to the IAC were evaluated.
Conclusions: Nowadays, dental tomographies have become much more accessible imaging methods. Given the widespread prevalence of the concept of malpractice and its susceptibility to abuse, dental tomographies emerge as the most reliable imaging method in ensuring both the protection of the healthcare provider and the delivery of the best possible treatment for the patient.

Key words: dental tomography, inferior alveolar nerve, wisdom teeth

1. Introduction

Extraction of third molars is one of the most commonly performed procedures in the maxillofacial surgery field. (1) As with any surgical procedure, preoperative and postoperative complications can be observed in this procedure as well.(2) The most common complications observed following third molar surgeries are infection, nerve injuries, alveoler osteitis and hemorrage. Less frequently trismus, injuies to adjacent hard and soft tissues and iatrogenic mandibular angulus fractures are seen as complications.(3-6)

Among these complications, undoubtedly, the most serious one is the Inferior Alveolar Nerve (IAN) injury which cause to neurosensory deficit in the lower lip and chinAfter this kind of injury, the patient's life quality decreases and this condition causes significat discomfort to the patient. (7,8)

Especially in cases where the roots of lower third molars superimposition with the Inferior Alveolar Canal (IAC), certain indicators seen in panoramic radiographs, such as interruption of the radiopaque border of the IAC and the interruption of the lamina dura with the formation of 'dar spot' on the apical of root, are often considered sufficient to determine the relationship between lower third molars and the IAN. (9)

However, with the widespread use of modern methods such as cone beam computed tomography (CBCT), which provides three-dimensional radiogarphic imagining with low radiation dose, in dentistry and especially in the surgical field, it has become increasingly common in peroperative assessment. (10)

The studies presented, CBCT which is used in dentistry, has been shown to be significantly effective in reducing IAN injuries during the operation period of wisdom tooth extraction when compared to panoramic radiographs. This is due to CBCT's ability to privide detailed three-dimensional recontructions and Show adjacent anatomical structures. (8, 11,12)

In Turkiye, dentists, like other healthcare providers, are obligated to avoid causing harm to patients during medical procedures. Malparctice cases in our country are not framed to specific legislation or setting but are evaluated with the framework of general legal principles. (13) In the study conducted by Balçık et al, it was reported that 83.3% of malpactice cases filed against dentists in the Supreme Court were related to private clinics, dental offices, or similar private establishments. Additionally, they noted that 93.7% of the verdicts rendered were related to compensation claims. (14)

The purpose of this study is to emphasize the importance of CBCT in avoiding IAN injuries that ocur as a result of the extraction of lower thied molars, one of the most common dental procedures. It higlights the need tot ake advantage of readily accessible technology like CBCT, even though on emay be proficient in interpreting panoramic radiographs, especially when there is superimposition between the roots of lower third molars and the IAC.

2. Materials And Methods

Between January 1, 2023, and September 1, 2023, radiographs of a total of 1270 patients who applied to an another center were examined, and patients with both panoramic and CBCT (Cone Beam Computed Tomography) images taken on the same device were included in the study. During the review of radiographic records, patient records with incomplete root formation of lower third molars, no superimposition between the roots of lower third molars and the inferior alveolar canal (IAC), unclear CBCT images, absence of the lower second molar, and an indistinct visualization of the radiopaque border of the IAC were excluded from the study.
In records where there is a superimposed image between the roots of lower third molars and the IAC on the panoramic radiograph:

- The patients' age and gender informations were recorded.
- It has been evaluated the positions of the lower impacted third molars were determined based on the angle between their long axis and the long axis of the second molar. Archer (1975) and Kruger (1984) classification.
- It has been evaluated the relationship with the occlusal plane were classified according to the Pell & Gregory (1933) classification.
- It has been evaluated the distance between the ascending ramus and the distal aspect of the second molar was also determined according to the Pell & Gregory (1933) classification (M3 distance).
- Whether there was contact between the root and the IAC (Disruption in the contiunity of the radiopaque border of the IAC) was determined, and it was classified as either 'present' or 'absent'
- In cases where there was no contact between the root and the IAC, it was recorded whether the root was buccal or lingual to the IAC or whether interradicular.

Statistical analyses were performed using the NCSS (Number Cruncher Statistical System) 2007 programme, whichis based in Kaysville, Utah, USA. Descriptive statistical methods such as men, standard deviation, median, frequency, ratio, minimum, and maximum were used to evaluate the study data. Additionally, the distribution of the data was assessed using the Saphiro-Wilk Test. The Mann-Whitney U Test was utilized for comparing two groups of quantitative data, and a Chi-square analysis was used to determine relationships between qualitative data. Significance level were evaluated at $p<0.01$ and $p<0.05$.

3. Results

A total of 239 lower third molars from 159 patients were inclueded in the study. Of those inclueded in the study, 54.1% (86) are female, 45.9% (73) are male. The avarage age is 30,08±11,34 years.
It was observed that 51.5% (123) of the 239 lower third molars had a relationship between their roots and the inferior alveolar canal (IAC). It was observed that 116 roots were not direct relatationship to the inferior alveolar canal (IAC), and their relationship with the IAC was either buccal, lingual, or interradicular. (Table 1).
According to Archer (1975) and Kruger's (1984) classification, it was observed that the most common position among the teeth included in the study was position 2 (distoangular). (Table 2)
In the assessment of the teeth included in the study based on M3 distance, it was observed that 43.5% were Class I, 35.4% were Class II, and 21.1% were Class III.
The evaluation of their positions according to the occlusal plane is provided in Table 3.
Tooth positions and their relationship with the IAC were evaluated, and a statistically significant relationship was observed. (Table 4). In the Number 1 group, it was statistically significant that the presence of a relationship was higher than the absence of a relationship ($p=0.001$; $p<0.01$). In the Number 2 group, it was statistically significant that the presence of a relationship was lower than the absence of a relationship ($p=0.001$; $p<0.01$).
A statistically significant relationship was observed between M3 distance and the presence of a relationship between the roots and the inferior alveolar canal (IAC). (Table 5). In the Class I group, it was statistically significant that the presence of a relationship was lower than the absence of a relationship ($p=0.001$; $p<0.01$). In Class II group, it was statistically significant that the presence of a relationship was higher than the absence of a relationship ($p=0.001$; $p<0.01$). In the Class III group, it was statistically significant that the presence of a relationship was higher than the absence of a relationship ($p=0.001$; $p<0.01$).
The examination of the teeth's occlusal planes and whether the roots had a relationship with the inferior alveolar canal (IAC) revealed a statistically significant relationship between them.(Table 6). There was a statistically significant relationship between the relationship status and the C level ($p=0.001$; $p<0.05$). In the A group, it was statistically significant that the presence of a relationship was lower than the absence of a relationship ($p=0.001$; $p<0.01$). In the "C group, it was statistically significant that the presence of a relationship was higher than the absence of a relationship ($p=0.001$; $p<0.01$).

4. Discussion

The proximity and position of roots to the inferior alveolar canal (IAC) in tooth extractions are the most important indicators for determining the degree of procedural risk and forming a surgical plan. (15) Various researchers have suggested that panoramic radiography, with markers such as the location of the canal, narrowing in the canal, and interruption of the

radiopaque border of the canal, can help understand the relationship between roots and the canal. (16-18) However, it has been proven that CBCT is the best method for determining the course of the IAC. (19)
It is observed that more than half of the included third molars in the study have a direct relationship between their roots and the IAC. In fact, this situation indicates how high the likelihood of encountering nerve damage is. It is also clear that even the roots included in the study that do not have a direct relationship with the inferior alveolar canal (IAC) can still lead to nerve damage if caution is not exercised during extractions. Studies have shown that the locations where the roots are buccal position to the IAC are the highest risk factors for IAN injury. (15,19). In addition to these, having a clear understanding of the position of the inferior alveolar nerve (IAN) in relation to the root will help prevent injuries during tooth elevation and traction/ compression in the process of extraction. One significant advantage of CBCT images is the capability to ascertain the direction for luxating and extracting the third molar, a task that is often impossible with only a panoramic radiograph. (8)
Among the teeth included in this study, it was observed that the most common position, according to the Archer (1975) and Kruger (1984) classifications, was distoangular. In this regard, while it is similar to the study by Göksu et al, it also shows differences compared to other studies. (20-24)
The most frequently observed M3 classification was Class I, which showed similarities with some studies and differences with others. (20, 23, 25-27) Similarly, according to this parameter, in the study, it is an expected result that the relationship between the roots and the IAC is statistically significantly high in Class II and II.
When we looked at the classification based on the occlusal plane and the presence of a relationship with the IAC, it was observed that in the C class, the relationship with the IAC was statistically significantly high, which was considered an expected result in terms of position.
Just like other healthcare professionals, dentists are accountable for any errors and harm that may occur during their medical practice. It is noted that the most frequent and severe mistakes in dental practice often take place within the realm of oral and maxillofacial surgery. (28)
Accurate data regarding dental malpractice in Turkey is not available, and the available information is primarily based on cases discussed within the High Health Council (HHC). An examination of 1548 decisions made by the HHC concerning medical malpractice revealed a relatively small number of cases related to dentistry (n=14; 0.9%). Among these, five were associated with oral surgery, and two resulted in fatalities. In eight out of these 14 cases, neglect and inadequate treatment were identified, leading to findings of professional misconduct against the dentists involved.(13,28)
Nowadays, dental tomographies have become much more accessible imaging methods. Given the widespread prevalence of the concept of malpractice and its susceptibility to abuse, dental tomographies emerge as the most reliable imaging method in ensuring both the protection of the healthcare provider and the delivery of the best possible treatment for the patient.

5. Conclusion

The rapid evolution of patient rights and human rights has significantly contributed to the development of medical law, particularly the concept of malpractice, which has been extensively debated in various aspects over the last 30 years, especially in developed nations.
In Turkey, there has been a notable increase in the discussion of malpractice, particularly in the last 10-15 years following the implementation of the Turkish Penal Code. However, malpractice in dentistry has received comparatively less attention and investigation in Turkey compared to medical malpractice.
This study aims to highlight the importance of utilizing evolving technology efficiently within our field to protect our patients, as well as emphasizing the need to protect ourselves and our profession from the increasingly prevalent medical malpractice cases.

6. References

1- Susarla SM, Dodson TB. Estimating Third Molar Extraction Difficulty: A Comparison of Subjective and Objective Factors. Journal of Oral Maxillofacial Surgery. 2005: 63:427-434.
2- Agrawal A, Yadav A, Chandel S, Singh N, Singhal A. Wisdom Tooth-Complications in Extraction. The Journal of Contemporary Dental Practice. 2014: 15: 34-36.
3- Woldenberg Y, Gatot I, Bodner L. Iatrogenic Mandibular Fracture Associated With Third Molar Removal. Can İt Be Prevented? Medicina Oral Pathologia Oral Cirugia Bucal. 2007:12: 70-72
4- Visintini E, Angerame D, Costantinides F, Maglione M. Peripheral Neurological Damage Following Lower Third Molar Removal: A Preliminary Clinical Study. Minerva Stomatologica. 2007: 56: 319-326.
5- Sisk AL, Hammer WB, Shelton DW, Joy ED Jr. Complications Following Removal Of İmpacted Third Molars: The Role of the Experience of the Surgeon. Journal of Oral Maxillofacial Surgery. 1986: 44: 855-859
6- Contar CM, de Oliveira P, Kanegusuku K, Berticelli RD, Azevedo Alanis LR, Machado MA: Complications in Third Molar Removal: A Retrospective Study of 588 Patients. Medicina Oral Pathologia Oral Cirugia Bucal. 2010: 15: 74-78.
7- Miclotte A, Van Hevele J, Roels A, Elaut J, Willems G, Politis C, Jacobs R. Position of Lower Wisdom Teeth and Their Relation to the Alveolar Nerve in Orthodontic Patients Treated With and Without Extraction of Premolars: A Longitudinal Study. Clinical Oral Investigations. 2014: 18: 1731-1739.

8- Ghaeminia H, Meijer GJ, Soehardi A, Borstlap WA, Mulder J, Vlijmen OJC, Berge SJ, Maal TJJ. The Use of Cone Beam CT for fhe Removal ff Wisdom Teeth Changes the Surgical Approach Compared with Panoramic Radiography: A Pilot Study. International Journal Of Oral and Maxillofacial Surgery. 2011: 40: 834-839.
9- Atieh MA. Diagnostic Accuracy of Panoramic Radiography in Determining Relationship Between Inferior Alveolar Nerve and Mandibular Third Molar. Journal of Oral Maxillofacial Surgery. 2010: 68:74–82.
10- Flygare L, Öhman A. Preoperative Imaging Procedures for Lower Wisdom Teeth Removal. Clinical Oral Investigations. 2008: 12: 291-302.
11- Susarla SM, Dodson TB. Preoperative Computed Tomography Imaging in The Management Of Impacted Mandibular Third Molars. Journal of Oral Maxillofacial Surgery. 2007: 65: 83–88.
12- Better H, Abramovitz I, Shlomi B, Kahn A, Levy Y, Shaham A, Chaushu G. The Presurgical Workup Before Third Molar Surgery: How Much is Enough? Journal of Oral Maxillofacial Surgery. 2004: 62: 689–692.
13- Özdemir MH, Saraçoğlu A, Özdemir Uzunoğlu A, Ergönen AT. Dental Malpractice Cases in Turkey During 1991–2000. Journal of Clinical Forensic Medicine. 2005: 12.3: 137-142.
14- Balçık Yalçın P, Çakmak C, Kurt ME, Adıgüzel A. Dental Malpractice Cases in Turkey: Evidence Based On High Court Decisions. Dicle Üniversitesi İktisadi ve İdari Bilimler Fakültesi Dergisi.2023: 13: 155-169.
15- Ye ZX, Yang C, Abdelrehem A. Prediction of Inferior Alveolar Nerve Injury in Complicated Mandibular Wisdom Teeth Extractions: A New Classification System. International Journal of Clinical and Experimental Medicine. 2016: 9: 3729-3734.
16- Rood JP, Shehab BA. The Radiological Prediction of Inferior Alveolar Nerve Injury During Third Molar Surgery. British Journal of Oral and Maxillofacial Surgery. 1990:28:20–25.
17- Sedaghatfar M, August MA, Dodson TB. Panoramic Radiographic Findings as Predictors of Inferior Alveolar Nerve Exposure Following Third Molar Extraction. Journal of Oral Maxillofacial Surgery. 2005:63:3–7
18- Szalma J, Lempel E, Jeges S. The Prognostic Value of Panoramic Radiography of Inferior Alveolar Nerve Damage After Mandibular Third Molar Removal: Retrospective Study of 400 Cases. Oral Surgery, Oral Medicine, Oral Pathology, Oral Radiology, and Endodontology. 2010: 109:294–302.
19- Xu G, Yang C, Dong Fan X, Yu CQ, Cai XY, Wang Y, He DMl. Anatomic Relationship Between Impacted Third Mandibular Molar and the Mandibular Canal as the Risk Factor of Inferior Alveolar Nerve Injury. British Journal of Oral and Maxillofacial Surgery. 2013: 51: 215-219.
20- Göksu VC, Ersoy HE, Eberliköse H, Yücel E. Gömülü Mandibular Üçüncü Molar Diş Pozisyonlarının Demografik Olarak İncelenmesi: Retrospektif Çalışma. Ankara Diş Hekimleri Odası Klinik Bilimler Dergisi. 2021:10: 165-171.
21- Benediktsdottir IS, Wenzel A, Petersen JK, Hintze H. Mandibular Third Molar Removal: Risk Indicators for Extended Operation Time, Postoperative Pain, and Complications. Oral Surgery, Oral Medicine, Oral Pathology, Oral Radiology, and Endodontology. 2004: 97: 438-46.
22- Sandhu S, Kaur T. Radiographic Evaluation of the Status of Third Molars in the Asian-Indian Students. Journal of Oral Maxillofacial Surgery. 2005: 63: 640-5.
23- Quek SL, Tay CK, Tay KH, Toh SL, Lim KC. Pattern of Third Molar Impaction in a Singapore Chinese Population: A Retrospective Radiographic Survey. International Journal of Oral and Maxillofacial Surgery. 2003: 32: 548-52.
24- Bamgbose BO, Akinwande JA, Adeyemo WL, Ladeinde AL, Arotiba GT, Ogunlewe MO. Effects of Co-Administered Dexamethasone and Diclofenac Potassium on Pain, Swelling and Trismus Following Third Molar Surgery. Head & Face Medicine. 2005: 1: 1-6.
25- Bui CH, Seldin EB, Dodson TB. Types, Frequencies, and Risk Factors for Complications After Third Molar Extraction. Journal of Oral and Maxillofacial Surgery. 2003: 61: 1379-89
26- Halmos DR, Ellis E, III, Dodson TB. Mandibular third molars and angle fractures. Journal of Oral and Maxillofacial Surgery. 2004: 62: 1076-81.
27- Yuasa H, Sugiura M. Clinical Postoperative Findings After Removal of Impacted Mandibular Third Molars: Prediction of Postoperative Facial Swelling and Pain Based on Preoperative Variables. British Journal of Oral and Maxillofacial Surgery. 2004;42:209-14.
28- Ekici Ö. Opinions of Oral and Maxillofacial Surgeons Related to Dental Malpractice. Turkiye Klinikleri Journal of Medical Ethics- Law and History. 2020: 28: 354-64.
29-

7. Tables

Table 1: Distribution by the "No Relationship" Condition

No relationship	N	%
Buccal	24	20,7
Lingual	86	74,1
Interradicular	6	5,2

Table 2: Distribution according to Archer (1975) and Kruger's (1984) classification

Position number	**N**	**%**
1	20	8,4
2	109	45,6
3	26	10,9
4	72	30,1
6	5	2,1
7	7	2,9

Table 3: The evaluation of positions according to the occlusal plane

According to occlusal plane	**N**	**%**
A	123	51,5
B	43	18,0
C	73	30,5

Table 4: Evaluation of position number and relationship status

	Relationship Status		p
Position number	**Present**	**Absent**	
1	17a (85%)	3b (15%)	***0,003****
2	47a (43,1%)	62b (56,9%)	
3	17a (65,4%)	9a (34,6%)	
4	34a (47.2%)	38a (52.8%)	
6	2a (40%)	3a (60%)	
7	6a (85,7%)	1a (14,3%)	

*Chi-Square Test **p<0.01*

Table 5: Table showing the relationship between roots and the inferior alveolar canal (IAC) based on M3 distance.

M3 Distance Classification	**Relationship Status**		p
	Present	**Absent**	
Class I	33a (%32)	70b (%68)	***0,001****
Class II	55a (%65,5)	29b (%34,5)	
Class III	35a (%70)	15b (%30)	

*Chi-Square Test **p<0.01*

Table 6: Evaluation of the relationship between the occlusal plane and the roots' relationship with the IAC.

According to occlusal plane	**Relationship Status**		p
	Present	**Absent**	
A	53a (%43,1)	70b (%56,9)	***0,001****
B	19a (%44,2)	24a (%55,8)	
C	51a (%69,9)	22b (%30,1)	

[OP-085]

Giriş

Ortognatik cerrahi maksillofasiyal bölgenin vaskülarizasyonu nedeniyle önemli derecede kan kaybına neden olabilen bir operasyondur. Bu durumda damarların belirlenmesi bağlanması zorlaştığı için kanamanın durdurulması bazen zor olmaktadır. Sfenoplatin arter, pterigoid venöz pleksus, maksiller arter, masseterik arter, retromandibular ven ve nadirende fasiyal arter hasarına bağlı ciddi kanamalar meydana gelebilir. Maksillofasiyal bölgenin damarlanması, kan transfüzyonunu gerektiren büyük kanamaların meydana gelebileceği şekildedir. İntraoperatif kanamayı azaltmak için çeşitli alternatifler, farklı yöntemler araştırılmıştır. Kontrollü hipotansiyon da kanamayı azaltmak için en sık kullanılan alternatif yöntemlerden biridir.[1,2]

Kontrollü hipotansif anestezi arteriyel kan basıncını düşürerek, operasyon esnasında kan kaybını ve transfüzyon ihtiyacını azaltmakta ve operasyonu yapan ekip için daha rahat görülebilir cerrahi alan sağlayarak operasyon süresini kısaltmaktadır.[3] Hipotansif anestezi prosedürü olarak bilinen kontrollü hipotansiyon, sistolik kan basıncının 80-90mmHg'ye düşürülmesi, ortalama arter basıncının 50-65 mmHg'ye düşürülmesi veya bazal ortalama arteriyel kan basıncının %30-40 şeklinde bilinçli ve geri dönüşümlü olarak azaltılması olarak tanımlanır.[4,5]

Maksillofasiyal cerrahi de görüş alanının sınırlı olması ve anatomik komşuluklar nedeniyle operasyon sahasının kanamasız olması cerrahi ekip için rahatlık sağlamakta ve kontrollü hipotansif anestezi sayesinde kanama kontrol altına alınarak hastanın vital değerlerinin daha stabil seyretmesi sağlanmaktadır.[6]

Hipotansif anestezinin uygulanıp uygulanmayacağı cerrahi sahanın lokalizasyonu, operasyonun zorluğu ve hastanın sistemik durumu göz önüne alınarak belirlenir. Hipotansif anestezinin spinal cerrahi, kalça veya diz artroplastisi, kraniosinositoz cerrahisi, hepatik cerrahiler, robotik cerrahi ve maksillofasiyal cerrahi geçirecek hastalar için uygun bir anestezi tekniği olduğu düşünülmektedir. Bununla beraber kontrollü hipotansiyon başta beyin, böbrekler ve kalp olmak üzere hayati organlarda doku iskemisine ve otonom sinir sisteminin inhibisyonuna neden olma riski taşımaktadır. Bu durum kalıcı serebral hasar, gecikmiş reanimasyon, serebral tromboz gibi komplikasyonlara yol açabilir[2,7–11] İntraoperatif serebral iskemi ve serebral oksijen desatürasyonunun postoperatif kognitif disfonksiyon için olası mekanizmalar olduğu ileri sürülmektedir. Bu nedenle cerrahi görünürlük ve organ perfüzyonunu dengelemek, zorluk olmaya devam etmektedir.

Near-Infrared Spektroskopi (NIRS) serebral venöz (%75) ve arteryal (%25) kanın oksijenlenmesini noninvaziv olarak izleyen bir teknolojidir. Oksihemoglobinin toplam hemoglobine oranını ölçer. Cerrahi prosedür geçiren hastalarda serebral oksijenizasyon hakkında gerçek zamanlı bilgi sağlamada yaygın olarak kullanılmaktadır.[12]

Bu çalışmanın amacı ortognatik cerrahi esnasında uygulanan kontrollü hipotansif anestezinin serebral oksijen satürasyonu üzerindeki etkilerini NIRS kullanarak değerlendirmek ve hastaların post-operatif kognitif fonksiyonları üzerindeki etkisini araştırmaktır.

Materyal ve Metot

Bu prospektif çalışma İstanbul Medipol Üniversitesi Etik Kurulu Tarafından (E- 10840098-772.02-6143) onaylandı.

Bu çalışmaya İstanbul Medipol Mega Üniversite Hastanesi'ne dentofasiyal deformite şikâyeti ile başvurmuş olan izole Le Fort I cerrahisi veya Le Fort I cerrahisi ile beraber BSSRO uygulanan ASA I-II durumunda olan 27 genç erişkin hasta (15 erkek, 12 kadın) dahil edildi. Ortognatik cerrahi hikayesi olan hastalar, sendromlu ve dudak damak yarığı olan hastalar, antikoagülan tedavisi olan, çalışma ilaçlarından herhangi birine aşırı duyarlılık olan ve Mini Mental Durum Test (MMSE) skoru 23 veya altında olan hastalar ve çalışma protokolünü onaylamayan hastalar çalışma dışı bırakıldı.

Çalışma hastaları standart protokolde aç bırakıldı. Hastalara 2 mg intravenöz midazolam ile premedikasyon uygulandı. Genel anesteziye alınmadan hemen önce hastaların frontal bölgelerine bilateral 2 adet NIRS probu yerleştirildi. Hastalara supine pozisyon verilerek standart monitörizasyon uygulandı. Anestezi indüksiyonunda 2-2,5 mg kg-1 iv propofol, 1-1.5 mcg kg-1 iv fentanil, 0,6 mg kg-1 iv rokuronyum yapıldıktan sonra entübe edildi. Tüpün yeri doğrulandıktan sonra 20 gauge kanül ile invaziv arter monitorizasyonu yapılarak anestezi idamesi %50 oksijen hava karışımı içinde %1-2 sevofluran ve 50 mcg/saat remifentanil ile sağlandı. Mekanik ventilatör ayarları akciğer koruyucu ventilasyon modeli kullanılarak tidal volüm <6-7 ml/kg, maksimum havayolu basıncı 30 cmH2O, end tidal CO2 30-35mmHg olacak şekilde ayarlandı.

Hastalar operasyon esnasında bilinçli olarak kontrollü hipotansif anesteziye alınmış ve tüm operasyon boyunca hastaların sistolik kan basıncı, diastolik kan basıncı ve NIRS (INVOS™ 5100C Regional Oximeter) cihazında gözlemlenen beynin sağ ve sol hemisferlerinin serebral satürasyonları takip edildi ve kayıt altına alındı.

27 vakanın tamamında ortognatik cerrahi aynı cerrahi ve anestezi ekibi tarafından gerçekleştirildi. Hastalara ameliyat öncesi ve post-operatif 10.gün, 1.ay ve 3.ay olmak üzere kısa süreli takip periyodunda MMSE (mini-mental state examination) testi uygulandı. Her hastaya ameliyat öncesi Amsterdam Pre-Operatif Anksiyete ve Bilgi Ölçeği tatbik edildi. Hastaların boy, kilo, yaş ve eğitim bilgileri kayıt altına alındı. MAP, kalp hızı, periferik oksijen satürasyonu (SpO_2), sağ ve sol serebral satürasyon (rSO_2) ölçümleri anestezi indüksiyonunu takiben ve sonrasında her 5dk'da bir kaydedildi.

İstatistiksel Analiz

Çalışmada elde edilen bulgular değerlendirilirken, istatistiksel analizler için IBM SPSS Statistics 29 (IBM Corp.,) programı kullanıldı. Parametrelerin normal dağılıma uygunluğu Kolmogorov-Smirnov testi ile değerlendirilmiştir. Çalışma verileri değerlendirilirken tanımlayıcı istatistiksel metodların (ortalama, standart sapma, frekans) yanı sıra niceliksel verilerin karşılaştırılmasında normal dağılım gösteren parametreler için preop-postop karşılaştırmada Paired Samples t testi (eşleştirilmiş örneklerde t testi) kullanıldı. Normal dağılıma uygunluk göstermeyen parametreler için Wilcoxon Rank testi kullanıldı. Anlamlılık $p<0.05$ düzeyinde değerlendirildi.

Bulgular

Çalışma yaşları 17 ile 44 arasında değişmekte olan toplam 27 hasta ile yapıldı. Hastaların yaş ortalaması 26.3±7.35, 15'i (%56) erkek, 12' si (%44) kadın ve operasyon süresi 180 dk 460 dk arasında değişmekte olup, ortalaması 343,89±82.97 dakika olarak bulundu. Çalışmaya dahil edilen hastaların 7'sine izole Le Fort I ,11'ine Le Fort I ile beraber BSSO ve 9'una Le Fort I ile beraber BSSO ve genioplasti operasyonu uygulandı.

Hastalara operasyon öncesinde uygulanan MMSE test skoru en düşük 23, en yüksek 30; operasyon sonrası 10.gün, 30.gün ve 90. günde uygulanan MMSE test skorları en düşük 25, en yüksek 30 olarak tespit edildi. Operasyon öncesi ve sonrası MMSE skorları karşılaştırıldığında operasyon sonrası skorların operasyon öncesi skorlardan yüksek olduğu tespit edildi ($p<0.001$).

Operasyon öncesi uygulanan MMSE test skorları ile post-operatif 10.gün uygulanan MMSE test skorları arasında anlamlı fark olduğu ve post-operatif 10.günde alınan MMSE test skorlarının anlamlı artış gösterdiği tespit edildi ($p<0.001$). Operasyon öncesi uygulanan MMSE test skorları ile post-operatif 30.günde uygulanan MMSE test skorları arasında da fark olduğu ve post-operatif 30.günde alınan MMSE test skorlarında anlamlı artış olduğu saptandı ($p<0.001$). Post-operatif 10.gün ve 30.gün MMSE skorları aralarında anlamlı fark olmadığı tespit edildi ($p=0.102$). Operasyon öncesi uygulanan MMSE test skorları ile post-operatif 90.günde uygulanan MMSE test skorları arasında da fark olduğu ve post-operatif 90.günde alınan MMSE test skorlarında anlamlı artış olduğu saptandı ($p<0.001$)

Hipotansif anestezi sırasında 2 hastada serebral desatürasyon gözlemlendi ve MMSE skorları sırasıyla preoperatif 26, 30 postoperatif 27, 30 olarak tespit edildi.

Operasyon süresi, intraoperatif hipotansif süre ve serebral desatürasyon süresi ile MMSE test skorları ve NIRS skorları arasında korelasyon bulunmadı.

Tartışma

Bu prospektif çalışmada ortognatik cerrahi geçiren hastalarda uygulanan kontrollü hipotansif anestezinin serebral oksijen satürasyonu etkilemediği ve postoperatif kognitif fonksiyonları olumlu etkilediği (arttığı) tespit edilmiştir.

Ortognatik cerrahide hipotansif anestezi kullanımı ve hipotansif anestezinin ortognatik cerrahi üzerindeki olumlu etkileriyle ilgili Chan ve ark.[13] tarafından 1980 yılında yayınlanan çalışmada, maksilla anterior bölgede segmental osteotomi yapılan hastalarda uygulanan hipotansif anestezinin cerrahi esnasındaki kanamayı azalttığı ve operasyon sahasının görünürlüğünü arttırdığı bildirilmiştir.

Fromme ve ark.'ın[14] çalışmasında da ortognatik cerrahi esnasında hipotansif anestezi uygulanarak ortalama arteriyel kan basıncının (MAP) 55-60 mmHg civarına indirilebildiği ve arteriyel kan basıncının kontrollü bir şekilde indirilmesi ile hastanın potansiyel kan kaybının azalacağı bildirilmiştir.

Serebral perfüzyonunun otoregülasyonu MAP 60 ila 160 mmHg arasında gerçekleşse de indüklenen hipotansiyon serebral perfüzyonu azaltarak serebral iskemi ve merkezi sinir sistemi disfonksiyonuna yol açabileceği bildirilmiştir.[1,15] Shear ve Tobias[16]pediatrik hastalarda MAP 55-65mmHg aralığında indüklenen hipotansiyonun güvenli olduğunu bildirmiş olsa da bildiğimiz kadarıyla literatürde ortognatik cerrahi esnasında uygulanan kontrollü hipotansif anestezinin serebral oksijen satürasyonu ve kognitif faaliyetler üzerine etkisini doğrudan ele alan bir çalışmaya rastlanmamıştır. Yapılan diğer çalışmalardan farklı olarak, bu çalışmada kontrollü hipotansif anestezinin sınırları ve postoperatif 3 aylık dönemde genç erişkinlerde kognitif fonksiyonlar üzerine etkisini incelemek amaçlanmıştır.

Ameliyat sonrası değerlendirmelerin optimum zamanlaması ile ilgili olarak bugüne kadar yapılan çalışmalarda, bilişsel işlev ameliyattan 1 gün sonrasından 5 yıl sonrasına kadar ölçülmüştür. Postoperatif kognitif disfonksiyon (POKD) genel olarak akut, orta ve geç veya uzun vadeli değişiklikler olarak sınıflandırılmaktadır. Ameliyattan sonraki bir hafta içinde tespit edilen bilişsel gerileme akut, 3 ay içinde orta ve ameliyatı takip eden 1-2 yıl içindeki değişiklikler için uzun süreli POKD tanımlanmıştır.[17]

Normotansif ve hipotansif anestezi altında Endoskopik sinüs cerrahisi uygulanan 46 hastada yapılan bir çalışmada her iki hasta grubuna da operasyondan hemen önce ve operasyon sonrasındaki 2. saat ve 24. saatte MMSE testi uygulanmıştır ve kısa dönemde iki grup arasında MMSE skorları açısından anlamlı fark olmadığı tespit edilmiştir.[18] Mevcut çalışmada ise preoperatif ve postoperatif 10. günde yapılan MMSE test skorlarının arttığı belirlenmiştir.

Serebral oksijenizasyon (rSO_2)invaziv veya non-invaziv yöntemlerle ölçülebilir. NIRS ve invaziv yöntemlerle izlenen serebral oksijenizasyonun benzer etki gösterdiği yapılan çalışmalarda bildirilmiştir.[4] Beyin ve doku oksijenizasyonunu, dolayısıyla nöronal aktiviteyi ölçebilen bir yöntemdir. Bu çalışmada da serebral satürasyon NIRS ile izlenmiştir.

Mutlak rSO_2'nun 40'ın altında olması ve başlangıç değerinden %25'ten fazla düşme göstermesi nörolojik işlev bozukluklarıyla ilişkilendirilmiştir. Başlangıçtan %15-20'lik azalma veya 50'nin altındaki azalma kritik değer olarak

bildirilmiştir.[19,20] Bu nedenle bu çalışmada rSO_2 değerinde başlangıç değerine göre %20 den fazla düşüş eşik değer olarak kabul edilmiştir.

Choie ve ark.'ın[15] ortognatik cerrahi geçiren hastalarda 2 farklı ajan kullanarak uygulanan kontrollü hipotansiyonun rSO_2 ve postoperatif dönemde bilişsel fonksiyon üzerindeki etkilerini değerlendirdikleri çalışmalarında MAP değerleri 60-65mmHg'ya düşürüldüğünde, hastaların hiçbirinde serebral desaturasyon ve MMSE skorlarında azalma gözlenmemiştir.[15]

Erdem ve ark.[4] tarafından rhinoplasti uygulanan 50 hasta üzerinde yapılan bir diğer çalışmada ise hastaların rSO_2'si operasyon süresince NIRS takip edilmiş ve serebral satürasyon miktarına göre satüre ve desatüre olmak üzere sınıflandırılmıştır. Tüm hastalara operasyon öncesinde ve operasyon sonrası 1.günde MMSE testi uygulanmış ve pre-operatif ve post-operatif skorlar karşılaştırılmıştır. Post-operatif dönemde MMSE skorlarının anlamlı derecede azaldığı saptanmıştır.[4] Postoperatif bilişsel fonksiyonların değerlendirildiği 235 yaşlı hastada yapılan bir diğer çalışmada MAP'ın 45-55 veya 55-70 mmHg'ye düşürülerek uygulanan kontrollü hipotansiyon sonrası 1. hafta ve 4. Ayda erken ve uzun vadeli bilişsel, kardiyak ve böbrek komplikasyonları arasında fark kaydedilmemiştir.[21] Yapılan diğer çalışmalarda da serebral desaturasyon olsun ya da olmasın bilişsel fonksiyonlarda azalma ya da MMSE skorlarında düşme bildirilmemiştir.[15,]

Mevcut çalışmada da yalnızca 2 hastada serebral desatürasyon gözlenmiştir ve hem satüre hem de desatüre olan hasta gruplarında post-operatif 10.gün, 30.gün ve 90.gün MMSE test skorlarında pre-operatif test sonuçlarına göre anlamlı artış olduğu saptanmıştır. Bu artışın dentofasiyal deformite sonrası oksijenizasyonun artmasına bağlı olabileceği düşünülmüştür.

Erdem ve ark.'ın[4] çalışmasındaki MMSE skorlarındaki azalmanın postoperatif dönemde testlerin uygulanma zamanından kaynaklanabileceği düşünülmektedir. Ayrıca mevcut çalışma ile operasyon süresinin, türünün ve operasyonun hava yolu üzerine etkisinin farklı olmasının sonuçların farklılığı üzerinde etkili olduğu düşünülmektedir.

Mevcut çalışmanın limitasyonları kognitif fonksiyonların sadece MMSE ile değerlendirilmiş olması ve uyku apnesinin objektif olarak değerlendirilmemiş olmasıdır.

Sonuç

Ortognatik cerrahi geçiren hastalarda yaptığımız araştırma, i) kontrollü hipotansif anestezinin serebral oksijen satürasyonunu etkilemediğini; ii) MMSE ile değerlendirilen postoperatif kognitif fonksiyonu artırdığını; iii) Ameliyat süresi, intraoperatif hipotansif anestezi süresi ve serebral desatürasyonun MMSE ve NIRS skorlarıyla ilişkili olmadığını ortaya koymuştur. Kontrollü hipotansif anestezi ortognatik cerrahi geçiren hastalarda intraoperatif kan kaybını azaltmak için güvenli bir yöntem olarak kullanılabilir. Ancak gelecekte farklı nörolojik testlerle ve apne skorlarının da değerlendirildiği daha büyük örneklemli araştırmalar kognitif fonksiyon hakkında daha değerli sonuçlar ve bilgiler sağlayabilir.

Referanslar

1. Tewari A., Singh G., Mishra M., Gaur A., Mallan D. Comparative Evaluation of Hypotensive and Normotensive Anesthesia on LeFort I Osteotomies: A Randomized, Double-Blind, Prospective Clinical Study. *J Maxillofac Oral Surg* 2020;**19**:240–5.
2. Piñeiro-Aguilar A., Somoza-Martín M., Gandara-Rey JM., García-García A. Blood loss in orthognathic surgery: a systematic review. *J Oral Maxillofac Surg* 2011;**69**(3):885–92.
3. Degoute C-S. Controlled hypotension: a guide to drug choice. *Drugs* 2007;**67**:1053–76.
4. Erdem AF., Kayabasoglu G., Tas Tuna A., Palabiyik O., Tomak Y., Beyaz SG. Effect of controlled hypotension on regional cerebral oxygen saturation during rhinoplasty: a prospective study. *J Clin Monit Comput* 2016;**30**:655–60.
5. AYDIN BG., Küçükosman G., Pişkin Ö., Gülçek N., OKYAY RD., Ayoğlu H. Changes in cerebral oxygenation and cognitive functions during controlled hypotension. *Cukurova Med J* 2021;**46**(4):1614–23.
6. Barak M., Yoav L., Abu el-Naaj I. Hypotensive anesthesia versus normotensive anesthesia during major maxillofacial surgery: a review of the literature. *Sci World J* 2015;**2015**.
7. Hassan N., Halanski M., Wincek J., Reischman D., Sanfilippo D., Rajasekaran S., et al. Blood management in pediatric spinal deformity surgery: review of a 2-year experience. *Transfusion* 2011;**51**(10):2133–41.
8. Banerjee S., Issa K., Kapadia BH., Khanuja HS., Harwin SF., McInerney VK., et al. Intraoperative nonpharmacotherapeutic blood management strategies in total knee arthroplasty. *J Knee Surg* 2013;**26**(06):387–94.
9. Fearon JA., Cook TK., Herbert M. Effects of hypotensive anesthesia on blood transfusion rates in craniosynostosis corrections. *Plast Reconstr Surg* 2014;**133**(5):1133–6.
10. Papalia R., Simone G., Ferriero M., Costantini M., Guaglianone S., Forastiere E., et al. Laparoscopic and robotic partial nephrectomy with controlled hypotensive anesthesia to avoid hilar clamping: feasibility, safety and perioperative functional outcomes. *J Urol* 2012;**187**(4):1190–4.
11. Chen C-M., Lai SS-T., Hsu K-J., Lee H-E., Huang H-L. Assessment of the related factors of blood loss and blood ingredients among patients under hypotensive anesthesia in orthognathic surgery. *J Craniofac Surg* 2011;**22**(5):1594–7.
12. Takegawa R., Hayashida K., Rolston DM., Li T., Miyara SJ., Ohnishi M., et al. Near-infrared spectroscopy assessments

of regional cerebral oxygen saturation for the prediction of clinical outcomes in patients with cardiac arrest: a review of clinical impact, evolution, and future directions. *Front Med* 2020;**7**:587930.

13. Chan W., Smith DE., Ware WH. Effects of hypotensive anesthesia in anterior maxillary osteotomy. *J Oral Surg (American Dent Assoc 1965)* 1980;**38**(7):504–8.
14. Fromme GA., MacKenzie RA., Gould Jr AB., Lund BA., Offord KP. Controlled hypotension for orthognathic surgery. *Anesth Analg* 1986;**65**(6):683–6.
15. Choi SH., Lee SJ., Jung Y-S., Shin Y-S., Jun DB., Hwang KH., et al. Nitroglycerin-and nicardipine-induced hypotension does not affect cerebral oxygen saturation and postoperative cognitive function in patients undergoing orthognathic surgery. *J Oral Maxillofac Surg* 2008;**66**(10):2104–9.
16. Shear T., Tobias JD. Cerebral oxygenation monitoring using near infrared spectroscopy during controlled hypotension. *Paediatr Anaesth* 2005;**15**(6):504–8. Doi: 10.1111/j.1460-9592.2005.01495.x.
17. Tsai TL., Sands LP., Leung JM. An Update on Postoperative Cognitive Dysfunction. *Adv Anesth* 2010;**28**(1):269–84. Doi: 10.1016/j.aan.2010.09.003.
18. Sartcaoglu F., Celiker V., Basgul E., Yapakci O., Aypar U. The effect of hypotensive anaesthesia on cognitive functions and recovery at endoscopic sinus surgery. *Eur J Anaesthesiol* 2005:157–9. Doi: 10.1017/s0265021505230284.
19. Edmonds Jr HL., Ganzel BL., Austin EH. Cerebral oximetry for cardiac and vascular surgery. *Seminars in cardiothoracic and vascular anesthesia*, vol. 8. SAGE Publications Sage CA: Los Angeles, CA; 2004. p. 147–66.
20. Rigamonti A., Scandroglio M., Minicucci F., Magrin S., Carozzo A., Casati A. A clinical evaluation of near-infrared cerebral oximetry in the awake patient to monitor cerebral perfusion during carotid endarterectomy. *J Clin Anesth* 2005;**17**(6):426–30. Doi: 10.1016/j.jclinane.2004.09.007.
21. Williams-Russo P., Sharrock NE., Mattis S., Liguori GA., Mancuso C., Peterson MG., et al. Randomized trial of hypotensive epidural anesthesia in older adults. *Anesthesiology* 1999;**91**(4):926–35. Doi: 10.1097/00000542-199910000-00011.

CUMHURİYETİMİZİN
100.YILI KUTLU OLSUN

TAOMS'23

30. ULUSLARARASI BİLİMSEL KONGRESİ

17-21 KASIM 2023

GLORIA GOLF RESORT
ANTALYA

SCIENTIFICALLY SUPPORTED BY

AO CMF

ICMFS 1970 Founded as IAMFS

POSTER SUNUMLAR

[PP-001]

Gardner Sendromu Oral Bölge Bulgularının Değerlendirilmesi ve Tedavisi: Olgu Sunumu

Evaluation and Treatment of Oral Region Findings of Gardner Syndrome:
A Case Report

GİRİŞ

Gardner sendromu kolon polipleri, çoklu osteomlar, yumuşak ve sert doku tümörlerinden oluşan bir triad ile karakterize ailesel adenomatoz polipotizisin (FAP) bir çeşididir.

5.kromozomun uzun kolunda (5q21-22) küçük bir bölgede lokalize olan otozomal dominant bir hastalıktır.

Bağırsak polipleri ağırlıklı olarak maligniteye neden olmaktadır. Bu nedenle erken teşhis büyük önem taşımaktadır.

Gardner sendromunun ağız diş ve çene cerrahisi rutin muayenesinde keşfedilebilen birkaç semptomu vardır.

Bu vaka raporunda gardner sendromlu bir hasta sunulmakta ve hastalığın oral-maksillofasiyal değerlendirme ve tedavilerini kısaca gözden geçirmek amaçlanmaktadır.

Diş anomalileri gardner sendromlu hastaların %30-70'inde ve ostomlar %68-82'sinde görülmektedir. Osteomlar genellikle paranazal sinüslerde ve mandibulada bulunur. Yavaş büyüme gösterir ve hafif kalınlaşmadan büyük bir kitleye değişen boyutlarda görülebilir. Mandibulada merkezi yerleşimli veya loblu olmak üzere iki tip osteom bulunur.

Merkezi yerleşimli osteomlar dişlerin köklerine yakındır, lobuler osteomlar ise korteksten köken alır ve en sık mandibuler açıda görülürler.

OLGU SUNUMU

43 yaşında kadın hasta gardner sendromu kraniyofasiyal belirtilerinin değerlendirilmesi ve tedavisi amacıyla Gazi Üniversitesi Ağız Diş ve Çene Cerrahisi Anabilim Dalına sevk edildi.

Hastanın öncelikli şikayetinin sağ mandibula kanin bölgesinde ağrı olduğu öğrenildi. İlk klinik muayenede 43 numaralı dişin vestibul mukoza apikal bölgesinde sert nodüler şişlik görüldü.(Resim 1) Oral mukoza normaldi ve bölgesel lenf nodülü tespit edilmedi.



Resim 1. Lezyonun klinik muayenede ağızıçi görüntüsü

Temporomandibular eklem bölgesinde iki taraflı olarak ağız açıklığında kısıtlanma, klik veya krepitasyon görülmedi. Trigeminal veya fasiyal parastezi saptanmadı.

Yapılan radyolojik muayenede panoramik film (Resim 2) ve maksiller, mandibular konik ışınlı bilgisayarlı tomografiler (Resim 3) incelendi.



Resim 2. Hastanın panoramik görüntüsü

Çok sayıda radyoopak lezyon varlığı, gömülü dişler ve değişen çaplarda (0.5-3cm) odontomalar görüldü. Hastanın ağrı olan bölgesindeki osteomun çıkarılmasına karar verildi.

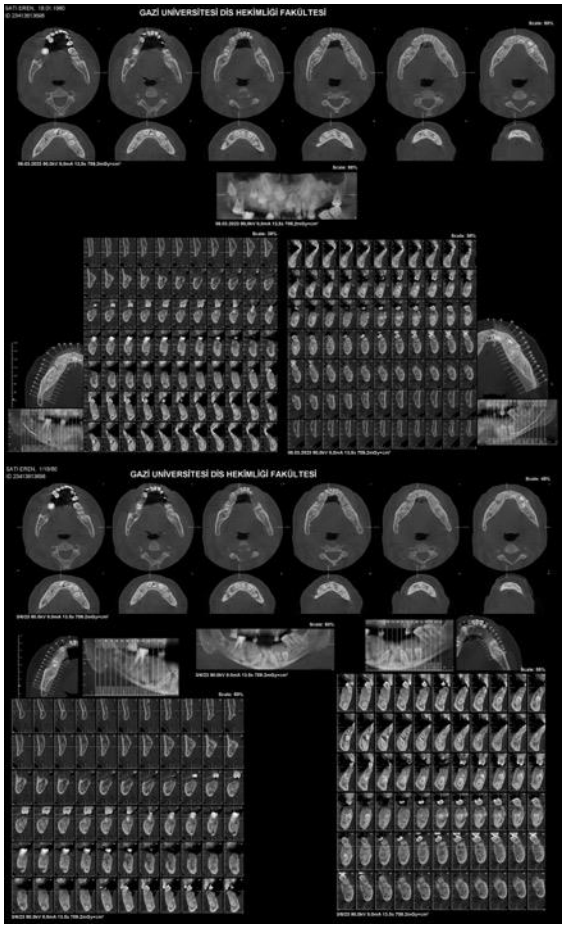

Resim 3. Maksilla mandibula konik ışınlı bilgisayarlı tomografi görüntüsü

43 numaralı diş sulkuler insizyonu takiben, kret tepesinden horizontal insizyon ve 46 numaralı diş bölgesinden tek taraflı vertikal insizyon atılarak mukoperiostal flap kaldırıldı.
43 numaralı dişim distolateralindeki osteoma ulaşıldı.(Resim 4)
Lezyon cerrahi drill ile sağlıklı kemikten uzaklaştırıldı ve bölge internal küretajı takiben 3.0 ipek sütur ile primer olarak kapatıldı.

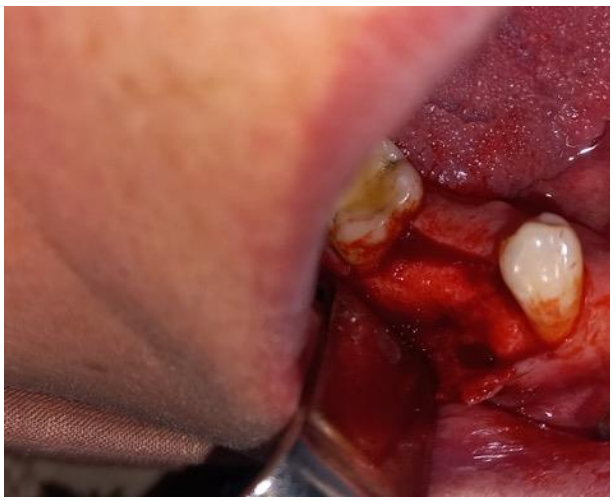

Resim 4. 43 numaralı diş distolateralinde bulunan osteom

Hastanın bir haftalık takipte ağrılarının azaldığı ve 3-6 aylık takiplerde ağrı şikayetinin kalmadığı öğrenildi.

Sonuç olarak hasta gardner sendromunun oral maksillofasiyal bölge karakteristik bulgularını göstermektedir. Bu gibi sendromlu hastalarda ağız diş ve çene cerrahisi gardner sendromunun erken teşhisi açısından duyarlı olmalı be hastalar her zaman gastroenteroloji, onkoloji ve ağız diş çene cerrahisi tarafından birlikte değerlendirilmeli ve takip edilmelidir.

KAYNAKLAR

1. C Tayep, Y Parc, T Andre, D Lopez, T Ataz, Familial adenomatous polyposis, desmoid tumors and Gardner syndrome,Bull Cancer 2020 Mar; 107(3):352-358
2. M A Wijn, J J Keller H S Brand, Oral and maxillofacial manifestations of familial adenomatosis polyposis. Gardner's syndromeNed Tijdschr Tandhellkd 2005 Sep; 112(9):340-4
3. A G Costa, R O Costa, L R Oliveria, S M Grossmann, Multiple oral radiopaque masses leading to Gardner's syndrome diagnosis Gen Dent 2013 Jul;61(4):e12-4
4. A Bellot, R Curien, A Derache, B Delaitre, R Longo, Y Zevering, B Phulpin, Oral management in a patient with Gardner-Diamond Syndrome: A case report Int J Surg Case Rep. 2020:75:367-371

[PP-003]

BENİGN BONE TUMOR AND TREATMENT İN JAWS: OSTEOMA - CASE SERİES

Tutku TEKİN[a], Muharrem Ergün DUDAK[b], Hüseyin KOCA[c]
a- Ege University, Faculty of Dentistry, Department of Oral And Maxillofacial Surgery, Turkey, tutku.tekin@ege.edu.tr
b- Ege University, Faculty of Dentistry, Department of Oral And Maxillofacial Surgery, Turkey, muharrem.ergun.dudak@ege.edu.tr
c- Ege University, Faculty of Dentistry, Department of Oral And Maxillofacial Surgery, Turkey, huseyin.koca@ege.edu.tr

ABSTRACT
Objective
Osteomata are slow-growing, benign osteogenic tumors that arise in the craniofacial bones. They are classified according to their location as peripheral, central, or extraskeletal. Peripheral are rare in the jaws, but more common in the mandible than the maxilla. In the mandible, they are most common at the inferior border of the angle, and lingual side of the body. They are usually asymptomatic and are incidentally diagnosed as a well-defined radiopaque mass on routine radiographic examination. Sometimes, they can grow to large sizes and cause symptoms such as facial asymmetry, pain, limited jaw movement, deviation, or dysfunction.
The etiology of osteoma is not fully understood, but it is thought to be caused by a variety of factors, including genetics, trauma, and infection. The true prevalence of osteoma is unknown, but it is reported to be more common in the second and third decades of life and in women. The presence of multiple osteomas may be associated with Gardner syndrome. In particular, those associated with the syndrome tend to have a higher growth rate. The general consensus is that the treatment of osteoma is surgical excision of the entire lesion. The prognosis is good, and malignant transformation has not been reported.
Case
This study included four separate cases diagnosed with peripheral osteoma in different regions of the jaws. All cases were treated with surgical excision. The results of different surgical treatments and long-term prognoses in these cases were evaluated with step-by-step images.
Conclusion
Surgical removal of osteomas is the most common and effective treatment option. The long-term prognosis after surgical treatment is generally good, and the recurrence rate is very rare.
Keywords: osteoma, peripheral osteoma, excision

1. INTRODUCTİON

Osteomas are slow-growing, benign osteogenic tumors in craniofacial bones. They are classified as peripheral, central and extraskeletal type according to their localization (Kaplan et al., 1994). Although peripheral osteomas are rare in the jaws, they are more common in the mandible than in the maxilla. In the mandible, they are most commonly seen on the lower edge of the angulus and the lingual side of the corpus. It is usually asymptomatic and is diagnosed incidentally on routine radiographic examination, usually as a round or oval, well-circumscribed radiopaque mass. Sometimes it can reach large sizes and cause facial asymmetry, pain, restriction, deviation or dysfunction in jaw movements (Nayak et al., 2020; Tilaveridis et al., 2022). Although the etiology of osteoma is not known exactly, it is suggested to be caused by various factors such as genetics, trauma and infection. The true prevalence of osteoma is unknown, but it has been reported to occur mostly in the second and third decade of life and usually in women (Edmond et al., 2011; Rocha et al., 2012). The presence of multiple osteomas may be associated with Gardner Syndrome. Growth tendency is higher especially in those associated with the syndrome (Mancini et al., 2005). The general opinion in the treatment of osteoma is to excise the entire lesion. The prognosis is good and conversion to malignancy has not been reported (Kaplan et al., 1994).

2. CASE SERİES

Case 1

A 40-year-old female patient presented to Ege University Faculty of Dentistry, Department of Oral, Maxillofacial and Maxillofacial Surgery with a painless swelling in the right mandibular posterior lingual region for about 3 years. The patient had complaints about hygiene of the area and chewing. The patient's anamnesis revealed that he had no history of any systemic disease and regular medication use. In the clinical examination of the patient, a hard, immobile mass with a diameter of 25x20mm with clear borders and painless on palpation was detected on the lingual aspect of the left lower molars (Figure 1). No discoloration or ulceration was observed on the mucosa over the mass. Extraoral examination revealed no asymmetry. Panoramic radiography showed an oval shaped radiopaque mass with clear borders in the relevant region (Figure 2).

A pre-diagnosis of peripheral osteoma was made and surgical total excision was planned by intraoral approach. After local anesthesia, the mass was accessed through sulcular incision (Figure 3). The entire mass was excised with the help of a surgical saw and the wound was closed primerally (Figure 4,5,6). Antibiotics and analgesics were prescribed postoperatively. No problems were found in the postoperative periodic controls. Histopathologic examination confirmed that the lesion was a peripheral osteoma.

Case 2

A 35-year-old female patient presented to Ege University, Faculty of Dentistry, Oral Diagnosis and Radiology clinic because of an asymptomatic swelling in the right mandibular corpus at the level of the molars on the buccal side, which had been present for 6 years with a slow growth tendency. Anamnesis revealed that the patient had no complaints, was systemically healthy and had not been exposed to any trauma affecting the maxillofacial region. Intraoral clinical examination revealed a mild shallowing of the right posterior vestibular sulcus and a painless, firm, immobile mass measuring 15x13 mm was detected on palpation(Figure 7). The mucosa was not adherent to the lesion and there was no discoloration or ulceration. Lymph examination revealed no lymphodenopathy. Panoramic radiography showed a radio-opaque mass with clear borders in the affected area (Figure 9). Due to the clinical and radiological features of the lesion, a pre-diagnosis of peripheral osteoma was made and the area was opened under local anesthesia after informed consent was obtained from the patient. Subperiosteal lambo was removed by paying attention to N.mentalis and the lesion was seen to have a stalked character(Figure 10). The lesion was excised with the help of micro-saw (Figure 11,12,13). The wound site was closed primarily and the patient was prescribed postoperative antibiotics and analgesics (Figure 14).

Case 3

A 50-year-old male patient was examined by a routine dentist and found to have a painless, firm, 15x17 mm mass on palpation located on the lingual aspect of the left premolars(Figure 15). The lesion was well circumscribed and the mucosa was adherent and healthy. In the anamnesis, it was learned that the mass had been present for about 5 years, there was no complaint of pain and loss of function, and there was no history of trauma and infection in the region. The patient was systemically healthy and had no history of regular medication use. A pre-diagnosis of peripheral osteoma was made and total excision of the lesion was planned under local anesthesia. With the help of a straight handpiece and a rond bur, the lesion was excised completely in accordance with its borders (Figure 16,17,19). After excision, the irregular bone surfaces in the region were organized with a bur and bone file (Figure 18). The area was closed with primary closure and the patient was prescribed postoperative antibiotics and analgesics.

Case 4

A 54-year-old male patient was admitted to our clinic with a mass in the right mandibular lingual region which had been present for 2-3 years, increased in size and caused complaints during masticatory movements. In the anamnesis, it was learned that he had no history of trauma and infection and was systemically healthy. Clinical and radiologic examination revealed a 20x30 mm, palpation painless, firm, firm, stalked and well-defined mass located on the lingual aspect of the right mandibular premolar and molar region (Figure 20,21). The mass, which was diagnosed as a peripheral osteoma, was accessed through a sulcular incision under local anesthesia (Figure 22). The entire lesion was excised with the help of pyesamen and round bur (Figure 23,24). The area was closed with primary closure and antibiotics and analgesics were prescribed postoperatively. Histopathologic examination confirmed the preliminary diagnosis of peripheral osteoma. Postoperative follow-up of the patient was uneventful.

3. DİSCUSSİON

Osteomas are benign osseous neoplasms composed of slow-growing, compact and spongy bone tissue. They are usually observed in the membranous bones of the skull and face. They are classified as peripheral, central and extrasketal according to their localization (Starch-Jensen, 2017). Peripheral osteomas originate from the periosteum and usually appear as a round or oval, sessile or broad-based, well-circumscribed, radiopaque bone mass (Güler & İLyas, 2021). They are usually asymptomatic, but rarely can reach a size that causes facial asymmetry and may cause pain, restriction of jaw opening, deviation or dysfunction (Starch-Jensen, 2017). As stated in the literature, all of our patients did not have any symptoms such as pain, loss of function and facial asymmetry except for intraoral swelling.

Peripheral osteomas are most commonly seen in the paranasal sinuses, orbit, temporal bone and pterygoid processes in the craniofacial region. Although peripheral osteomas are rare in the jaws, they are mostly observed in the mandibular angulus lower edge, lingual corpus and condyle region (Gedük et al., 2016). In our case series, 3 of the 4 cases were located in the lingual corpus of the mandible and one case was observed in the buccal part of the mandibular corpus.

Although osteomas can be seen at any age, it has been reported that they are more common in the second and third decade and more common in women (Çakarer et al., 2018). The cases in our study were between the ages of 30-50 years and consisted of 2 female and 2 male patients. In this respect, it can be seen that the age group is higher, unlike the literature. This may be related to the fact that even if osteomas occur at an earlier age, the patients consulted a physician years later. The etiology of osteomas is not known exactly. They are associated with osteoblastomas and are suggested to be caused by various factors such as genetics, trauma and infection (Starch-Jensen, 2017). Trauma, infection and family history were not found in any of the cases in our study.

Multiple peripheral osteomas may be one of the symptoms of Gardner syndrome characterized by APC gene mutation (Çakarer et al., 2018). This syndrome has a high tendency to transform into malignancy and especially osteomas associated

with the syndrome can reach large sizes and cause aesthetic and functional problems. Therefore, patients diagnosed with peripheral osteoma should be evaluated for gardner syndrome (Pogrel et al., 2011).
The general treatment approach for peripheral osteomas is surgical excision of the entire lesion, but there are also reports of spontaneous regression (Çakarer et al., 2018). Prognosis after surgical treatment is favorable, recurrence is rare and malignancy has not been reported (Starch-Jensen, 2017).
All of the cases in our study were surgically excised, two of them with a surgical saw, and no recurrence was found in the long-term follow-up. The follow-up of the patients is continued annually.

4. CONCLUSİON

Peripheral osteomas are rarely seen in the jaws and these lesions are usually asymptomatic and may require surgical excision if they cause aesthetic and functional problems. The long-term prognosis after surgical treatment is generally good and recurrence is very rare.

5. REFERENCES

Edmond, M., Clifton, N., & Khalil, H. (2011). A large atypical osteoma of the maxillary sinus: A report of a case and management challenges. *European Archives of Oto-Rhino-Laryngology*, *268*(2), 315–318. https://doi.org/10.1007/s00405-010-1447-0

Kaplan, I., Calderon, S., & Buchner, A. (1994). Peripheral osteoma of the mandible: a study of 10 new cases and analysis of the literature. *Journal of Oral and Maxillofacial Surgery : Official Journal of the American Association of Oral and Maxillofacial Surgeons*, *52*(5), 467–470. https://doi.org/10.1016/0278-2391(94)90342-5

Mancini, J. C. M. A., Woltmann, M., Felix, V. B., & Freitas, R. R. (2005). Peripheral osteoma of the mandibular condyle. *International Journal of Oral and Maxillofacial Surgery*, *34*(1), 92–93. https://doi.org/10.1016/j.ijom.2004.01.028

Nayak, V., Rao, P. K., Kini, R., & Shetty, U. (2020). Peripheral osteoma of the mandible. *BMJ Case Reports*, *13*(9). https://doi.org/10.1136/BCR-2020-238225

Rocha, J. F., Gonçales, A. G. B., da Silva Sampieri, M. B., da Silva, A. A., Matsumoto, M. A., & Gonçales, E. S. (2012). Peripheral osteoma of the maxillary sinus: a case report. *Oral and Maxillofacial Surgery*, *16*(3), 315–319. https://doi.org/10.1007/S10006-011-0298-1

Tilaveridis, I., Katopodi, T., Karakostas, P., Venetis, G., Dimitrakopoulos, I., Tilaveridis, S., Tilaveridou, S., & Zarampouka, K. (2022). Peripheral Osteoma of the Mandibular Condyle-Case Series. *Dentistry Journal*, *10*(10). https://doi.org/10.3390/DJ10100182

Çakarer, S., Tekkeşin, M. S., & Alparslan, C. (2018). Çene Kemiklerinin Tümörü. İçinde *Ağız, Diş, Çene Cerrahisi Kanıta Dayalı Tanı ve Tedavi Yaklaşımları* (s. 360). Quintessence Publishing.

Gedük, G., Zengİn, A. Z., & Sümer, P. (2016). KONDİL VE RAMUSTA PERİFERAL OSTEOMA: VAKA SUNUMU. *Atatürk Üniversitesi Diş Hekimliği Fakültesi Dergisi*, *26*(4), Article 4.

Güler, R., & İLyas, B. (2021). Maksillada Periferal Osteoma: Olgu Sunumu. *Selcuk Dental Journal*, *8*(2), 571-575. https://doi.org/10.15311/selcukdentj.624642

Koca, H., & Önem, E. (2012). Mandibulada Periferal Osteom: Olgu Sunumu. *EÜ Dişhek Fak Derg*, *33*, 38-42.

Pogrel, M. A., Miloro, M., Ghali, G. E., Larsen, P. E., & Waite, P. D. (2011). Benign Nonodontogenic Lesions of the Jaws 653 M. Anthony Pogrel. İçinde *Peterson's Principles of Oral and Maxillofacial Surgery—Third Edition* (3. bs, s. 657,658). PEOPLE'S MEDICAL PUBLISHING HOUSE.

Starch-Jensen, T. (2017). Peripheral Solitary Osteoma of the Zygomatic Arch: A Case Report and Literature Review. *The Open Dentistry Journal*, *11*, 120-125. https://doi.org/10.2174/1874210601711010120

6. FIGURES

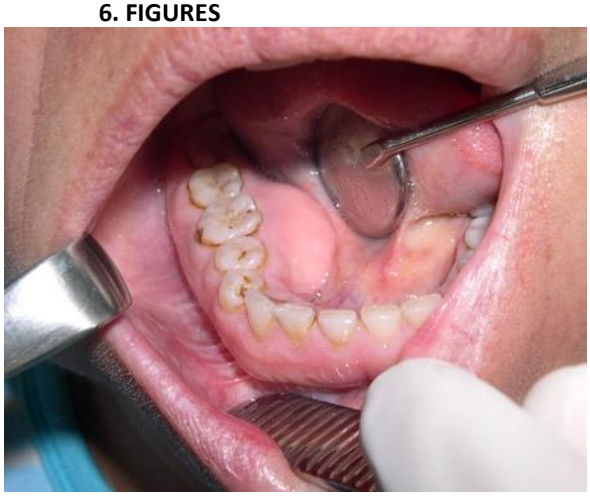

Figure 1: Preoperative intraoral appearance of Case 1

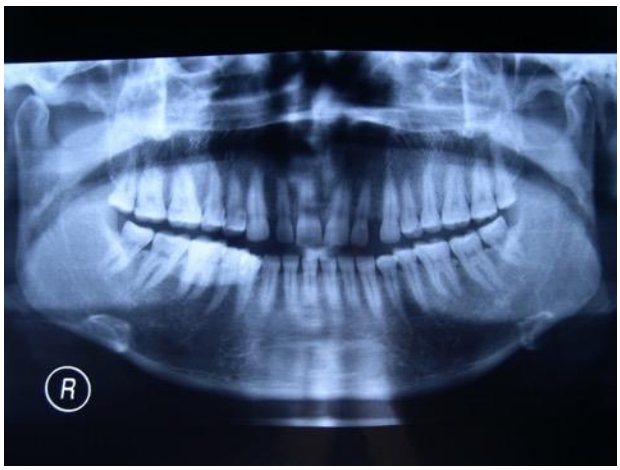

Figure 2: Preoperative radiographic view of Case 1



Figure 3: Appearance during the operation of Case 1



Figure 4: Appearance during the operation of Case 1

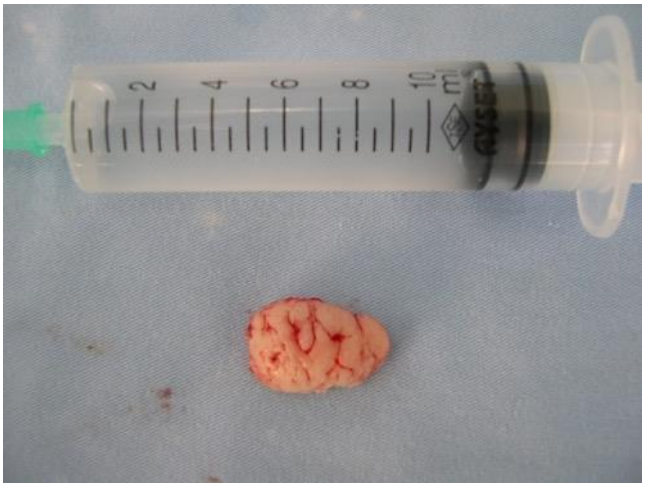

Figure 5: Image of the lesion in Case 1



Figure 6: Postoperative intraoral appearance of Case 1



Figure 7: Preoperative intraoral appearance of Case 2

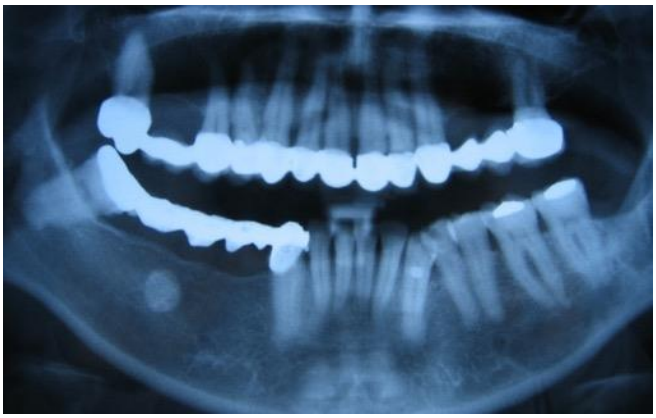

Figure 8: Preoperative radiographic view of Case 2



Figure 9: Preoperative occlusal radiographic view of Case 2



Figure 10: Appearance during the operation of Case



Figure 11: Excision of the lesion with operation in Case 2

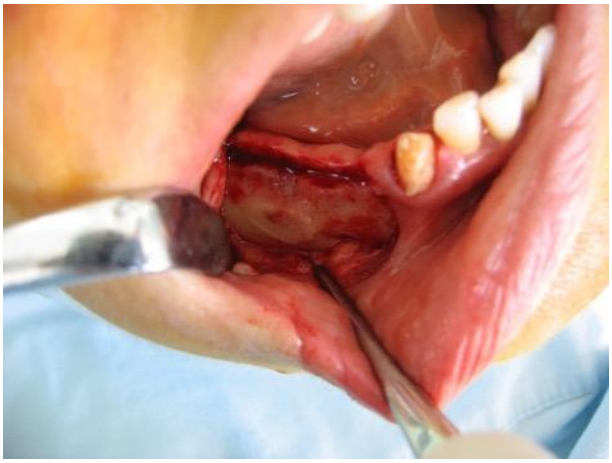

Figure 12: Image of the operation area after excision in Case 2



Figure 13: Image of the lesion in Case 2



Figure 14: Postoperative intraoral appearance of Case 2



Figure 15: Preoperative intraoral appearance of Case 3



Figure 16: Appearance during the operation of Case 3



Figure 17: Appearance during the operation of Case 3

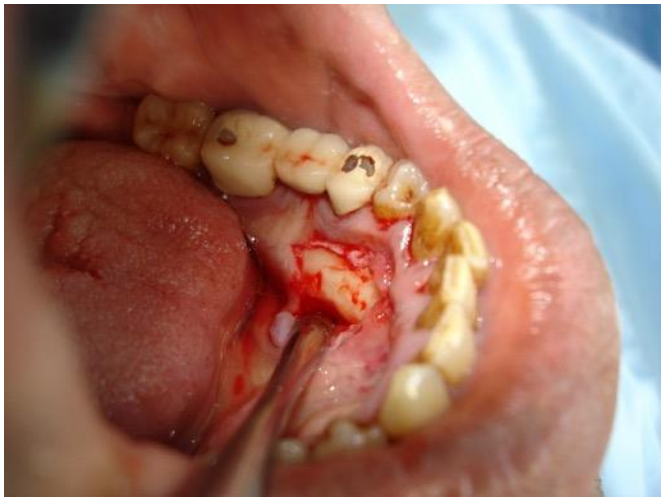

Figure 18: Appearance during the operation of Case 3



Figure 19: Image of the lesion in Case 3



Figure 20: Preoperative computed tomography (CT) view of Case 4



Figure 21: Preoperative intraoral appearance of Case 4

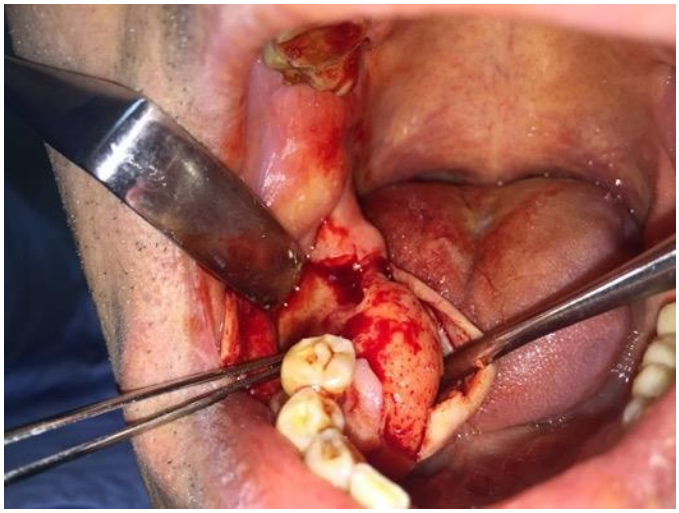

Figure 22: Appearance during the operation of Case 4

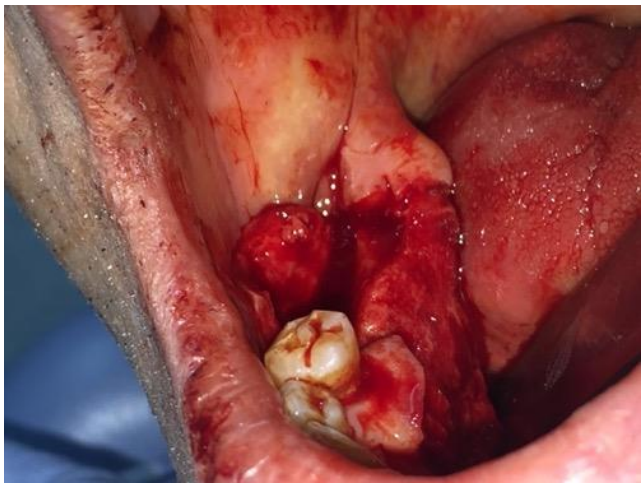

Figure 23: Appearance during the operation of Case 4



Figure 24: Image of the lesion in Case 4

[PP-009]

Pediatrik Mandibula Kırığı; Vaka Raporu

Cennet Şule Demirezer, Emin Esen
Asistan, Çukurova Üniversitesi Diş Hekimliği Fakültesi Ağız, Diş ve Çene Cerrahisi Anabilim Dalı, Adana, Türkiye, cennet.sule.dndl@gmail.com
Profesör, Çukurova Üniversitesi Diş Hekimliği Fakültesi Ağız, Diş ve Çene Cerrahisi Anabilim Dalı, Adana, Türkiye, eminesen@gmail.com

ÖZET

GİRİŞ:

Pediatrik yaş grubunda yüz kırıklarına, özellikle de mandibula kırıklarına nadir rastlanmaktadır. Çocukluk çağında yüz ve diş gelişiminin devam etmesi nedeniyle mandibula kırıklarının tedavisi erişkinlerden farklıdır. Ancak her iki yaş grubunda geçerli olan ana hedef kırık kemik segmentlerinin anatomik redüksiyonunu ve stabilizasyonunu sağlayarak oklüzyonu ve mandibulanın fonksiyonunu restore etmektir. Fiksasyon yöntemleri arasında, interdental telleme, arch barların uygulanması ve intermaksillar fiksasyon gibi kapalı redüksiyon teknikler ve açık redüksiyon teknikler yer almaktadır.

VAKA RAPORU:

Kliniğimize başvuran 5 yaşındaki hastada düşme sonucu mandibula anteriorda fraktür tespit edilmiştir. Hastanın oklüzyonu bozuk olup kırığın redüksiyon ihtiyacı vardı. Alt çene ve üst çenelerden ölçüler alınıp alçı modeller elde edildi. Alt çene modeli kırık hattından kesilip üst çene uygun oklüzyona getirilerek model tekrar birleştirildi (model cerrahisi) ve alt çene modeline telle bağlamaya izin verecek luplar bulunan bir akrilik şine hazırlandı. Genel anestezi altında akrilik şine hasta ağzına yerleştirilip redüksiyon sağlandı ve reverdin iğnesi kullanılarak 3 noktadan sirkummandibular bağlama yapıldı. Uygun oklüzal ilişki sağlandığından IMF uygulanmadı. 3 hafta sonra sedasyon altında akrilik şine çıkarıldı. Kırık iyileşmesinin radyografik takibi yapıldı.

Anahtar Kelimeler: Pediatrik hasta, Mandibula, Fraktür

ABSTRACT

INTRADUCTİON:

Facial fractures, especially mandibular fractures, are rare in the pediatric age group. The treatment of mandibular fractures in pediatric patients differs from that in adults due to the ongoing facial and dental development. However, the main goal in both age groups is to restore occlusion and function of the mandible by providing anatomical reduction and stabilization of the fractured bone segments. Methods of fixation include closed reduction techniques such as interdental wiring, application of arch bars and intermaxillarfixation, and open reduction techniques.

CASE PRESENTATİON:

A 5-year-old patient was admitted to our clinic with a mandibular anterior fracture as a result of a fall. The patient had poor occlusion and the fracture needed reduction. Measurements were taken from the mandible and maxillae and plaster models were obtained. The lower jaw model was cut from the fracture line, the upper jaw was brought to the appropriate occlusion, the model was reassembled (model surgery) and an acrylic chine with loops to allow wire attachment to the lower jaw model was prepared. Under general anesthesia, the acrylic chine was placed in the patient's mouth, reduction was achieved and circummandibular ligature was performed at 3 points using a reverdin needle. IMF was not applied since a proper occlusal relationship was achieved. After 3 weeks, the acrylic shin was removed under sedation. Radiographic follow-up of fracture healing was performed.

Keywords: Pediatric patient, Mandible, Fracture

GİRİŞ:

Pediatrik yaş grubunda yüz kırıklarına, özellikle de mandibula kırıklarına nadir rastlanmaktadır.Çocukluk çağında yüz ve diş gelişiminin devam etmesi nedeniyle mandibula kırıklarının tedavisi erişkinlerden farklıdır.Plak, vida veya teller ile yapılan açık tespitin, oluşmakta olan diş germlerine zarar vermesi ve anatomik yapının küçük olması nedeniyle insizyonun mental sinirde hasar yaratması risklerinden dolayı bebeklerde alt çene kırıklarının tedavisi olduça tartışmalıdır.[1-2-3] Ancak her iki yaş grubunda geçerli olan ana hedef kırık kemik segmentlerinin anatomik redüksiyonunu ve stabilizasyonunu sağlayarak oklüzyonu ve mandibulanın fonksiyonunu restore etmektir. Fiksasyon yöntemleri arasında, interdental telleme, arch barların uygulanması ve intermaksillarfiksasyon gibi kapalı redüksiyon teknikler ve açık redüksiyon teknikler yer almaktadır.[4-5]

VAKA RAPORU:

Kliniğimize başvuran 5 yaşındaki hastada düşme sonucu mandibulaanteriordafraktür tespit edilmiştir. Hastanın oklüzyonu bozuk olup kırığın redüksiyon ihtiyacı vardı. Alt çene ve üst çenelerden ölçüler alınıp alçı modeller elde edildi. Alt çene modeli kırık hattından kesilip üst çene uygunoklüzyona getirilerek model tekrar birleştirildi (model cerrahisi) ve alt çene

modeline telle bağlamaya izin verecek luplar bulunan bir akrilik şine hazırlandı. Genel anestezi altında akrilik şine hasta ağzına yerleştirilip redüksiyon sağlandı ve reverdin iğnesi kullanılarak 3 noktadan sirkummandibular bağlama yapıldı. Uygun oklüzal ilişki sağlandığındanIMF uygulanmadı. 3 hafta sonra sedasyon altında akrilik şine çıkarıldı. Kırık iyileşmesinin radyografik takibi yapıldı.

SONUÇ:

Pediatrik mandibulanın belli anatomik özelliklerinden dolayı yanlış tanı ve tedavi yüz ve mandibulada gelişim bozukluklarına neden olur. Mümkünse konservatif tedavi yöntemleri tercih edilmelidir. Açık redüksiyon tekniği uygulanacaksa mutlaka pediatrik diş yapısı göz önünde bulundurulmalıdır.

KAYNAKLAR:

1. Rowe NL. Fractur of the facial skeleton in children. J. Oral Surgery 26:505, 1968.
2. Laster Z, Muska EA, Nagler R. Pediatric mandibular fractures: introduction of a novel therapeutic modality. J Trauma 64: 225- 229, 2008.
3. Vasconcelos BC, Lago CA, Nogueira RV, Gondim DG, Brito Filho A. Mandibular fracture in a premature infant: a case report and review of the literature. J Oral Maxillofac Surg 67: 218-222, 2009.
4. Abdelnur JP, da Rosa Götze G, Barreira AK, Maia LC. Parasymphyseal fracture associated with fracture of a maxillary primary molar in a child: case report. Dent Traumatol 25: e21-24, 2009.
5. Davison SP, Clifton MS, Davison MN, Hedrick M, Sotereanos G. Pediatric mandibular fractures: a free hand technique. Arch Facial Plast Surg 3: 185-189, 2001.

RESİMLER:

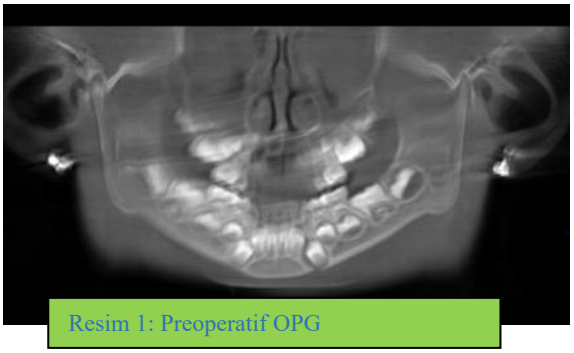

Resim 1: Preoperatif OPG

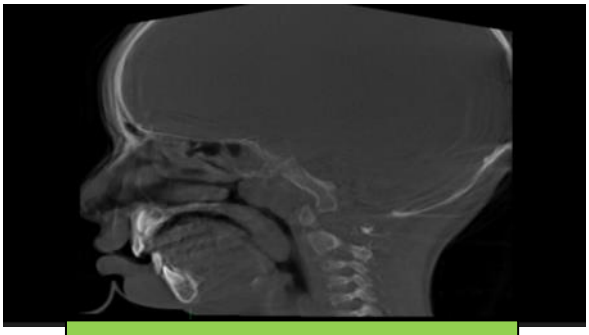

Resim 2: Preoperatif CBCT görüntüsü



Resim 3: Akrilik şine



Resim 4: İntraoperatif görüntü

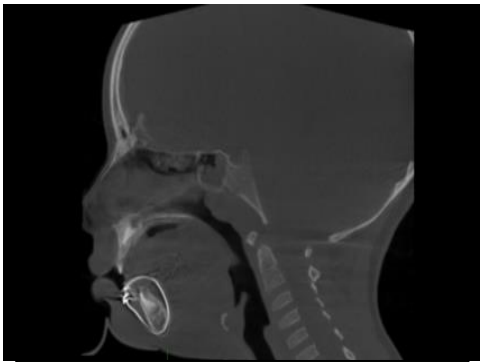

Resim 5: Post-op CBCT kesiti



Resim 6: Post-op 3D model

[PP-015]

PLEOMORPHIC ADENOMA OF HARD PALATE: A CASE REPORT

Yeşim Eren [a], Merve Öztürk Muhtar [b], Yusuf Emes [c], Buket Aybar [d]

A- Istanbul University, Institute of Graduate Studies in Health Sciences, Faculty of Dentistry, Oral and Maxillofacial Diseases and Surgery, Istanbul, yesimeren@ogr.iu.edu.tr
B- Istanbul University, Faculty of Dentistry, Department of Oral and Maxillofacial Surgery, Istanbul, merve.ozturk@istanbul.edu.tr
C- Istanbul University, Faculty of Dentistry, Department of Oral and Maxillofacial Surgery, Istanbul, emes@istanbul.edu.tr
D- Istanbul University, Faculty of Dentistry, Department of Oral and Maxillofacial Surgery, Istanbul, buket@istanbul.edu.tr

Abstract

Objectives: Pleomorphic adenoma is the most common benign salivary gland neoplasm, the majority of these tumors arise in the parotid gland and rarely in the minor salivary glands. The objective is to assess clinical and radiological results, leading to a planned excisional biopsy under local anesthesia with a minimally invasive approach. The report aims to validate diagnostic accuracy and discuss broader clinical implications, emphasizing the significance of accurate diagnosis and the role of minimally invasive procedures in managing pleomorphic adenoma in minor salivary glands.

Case report: A 29-year-old ASA I male patient was referred to our clinic with a 5-year history of painless mass in the hard palate. Based on the clinical and radiological examinations, an excisional biopsy was planned under local anesthesia. The operation was performed with a minimally invasive approach. Histopathological examination identified a diagnosis of pleomorphic adenoma, consistent with clinical and radiological evaluation.

Conclusion: Pleomorphic adenoma of the minor salivary gland is a relatively rare pathology. The complete excision of the tumor is a definitive treatment protocol for these cases.

Key words: Benign mixed tumor, pleomorphic adenoma, salivary gland

1. Introduction

Salivary gland tumors constitute about %3 of all neoplasms (1). Pleomorphic adenoma (PA) is the most common neoplasm of the large salivary glands and affects mostly the parotic gland, less frequently the accessory salivary glands (2). Although the palate is the most common site of the minor salivary glands affected, the other locations are the upper lip, buccal mucosa, tongue, and gingiva in the oral cavity (3). PA is mostly seen in women and is most prevalent in the fourth through sixth decades of life. It usually appears as a solitary, painless mass on the oral mucosa (4,5).

Treatment options may vary depending on factors such as the size, location, and characteristics of the tumor. Common treatment options for pleomorphic adenoma are removal of the tumor while preserving surrounding tissue, removal of the gland, radiation therapy, radiosurgery (Gamma Knife or CyberKnife) and in some cases, especially if the tumor is small and not causing symptoms, the doctor may choose to monitor the tumor over time without immediate intervention (6).

The aim of this case report is to describe a therapeutic approach for pleomorphic adenoma of the minor salivary gland.

2. Case report

A 29-year-old male presented with a known 5-year history of swelling in his mouth, which was the same in size as the last year. The patient's only complaint is that his tongue sometimes touches to the mass. There was no history of nasal obstruction. Intraoral examination revealed a solitary, well-defined dome-shaped growth on the palate with a smooth surface. The swelling extending from the first premolar teeth to the first molar teeth is localized to the right side of the midline (Fig 1). On palpation, swelling was firm in consistency, nontender, and fixed to the underlying structures.

Panoramic radiography showed no abnormality, but a homogenous hyperdense, round, and well-defined mass was identified in Computed Tomography (CT). The mass was measured approximately 1.5x1.5cm in size, and no nasal cavity perforation was observed in the radiological examination (Fig 2).

After the intraoral and radiological examinations, the excisional biopsy was planned with a preliminary diagnosis of pleomorphic adenoma. Under local anesthesia, the sulcular incision is made between the incisor teeth and the first molar. A mucoperiosteal flap raised and reached the mass (Fig 3,4). The mass was enucleated with its capsule (Fig 5). The curettage of the underlying bone was performed with a bur to avoid the recurrence of the pathology. There was no perforation on the palatal mucosa. The incision site was sutured according to the surgical principles. The palatal acrylic plate, which was produced preoperatively, was applied for seven days (Fig 6). The main purpose of the palatal plate is to support recovery, increase mucosal adaptation to the underlying bone, and eliminate hematoma formation. The complete healing was observed in the first-month control (Fig 7).

Histopathological examination also confirmed the preliminary diagnosis. There was no recurrence after six months of follow-up.

3. Discussion

The prevalence of tumors in small salivary glands accounts for approximately 20-40% of all salivary gland neoplasms. The hard and soft palate serve as the primary sites of occurrence for these tumors due to the higher concentration of minor salivary glands in this area (7). It is essential to understand that pleomorphic adenoma has a unique embryological origin that includes both epithelial and mesenchymal components. These tumors arise from intercalated and myoepithelial cells within the salivary glands. The tumor is clearly demarcated from its surrounding tissues by a fibrous capsule. This capsule forms as a result of fibrosis within the adjacent salivary parenchyma, which essentially constitutes the tumor itself and is often referred to as the "false capsule." Typically, pleomorphic adenomas present as well-circumscribed and encapsulated tumors, though it's worth noting that the completeness of the capsule can vary, with incomplete capsules being more common in minor salivary gland tumors (8).

The diagnosis of pleomorphic adenoma relies on a comprehensive approach encompassing the patient's medical history, a thorough physical examination, radiological investigations, and the crucial histopathological examination report. Surgeons should consider a range of differential diagnoses, including palatal abscess, odontogenic or non-odontogenic cysts, and soft tissue tumors such as neurofibroma, fibroma, or neurilemmoma (7).

Radiographically, the use of a computerized tomography (CT) scan proves to be valuable in assessing the extent of the lesion, identifying bony erosion, and evaluating invasion. Magnetic resonance imaging (MRI) is particularly useful for delineating the spread of the tumor within soft tissues (9).

The most recommended treatment approach for pleomorphic adenoma entails a meticulous procedure known as wide local excision. This surgical technique may also involve the removal of the periosteum or affected bone structures, if necessary (10).

In cases where large palatal defects result from surgical excision, palatal reconstruction may be considered, particularly in instances of very aggressive tumors. Tumor recurrences are not observed when thorough surgical excision is undertaken. However, the risk of recurrence is associated with enucleation procedures, where the potential for leaving microscopic extensions resembling pseudopods exists due to the absence of a genuine capsule in such cases. Spiro, in his study involving 1342 patients with benign minor salivary gland neoplasms, reported a recurrence rate of 6% (11).

In the present case, a conservative surgical approach was preferred after clinical and radiological evaluation. The tumor was enucleated as a whole with its capsule, and the underlying bone was curetted to prevent recurrence. Palatal mucosa perforation and fistula formation were avoided by performing the excision without creating a palatal defect. Therefore, there was no requirement for reconstruction surgery at the end of the operation. It was found that using a postoperative palatal plate increased healing process and enhanced mucosal adaptability. Long-term follow-up with the patient continues, as stated in the literature.

4. Conclusion

The treatment protocol for minor salivary glands' pleomorphic adenoma is the complete excision of the lesion. Also, a palatal acrylic plate should be applied postoperatively to accelerate the healing process and prevent dead space formation and hematoma. Long-term follow-up is recommended due to the risk of recurrence.

5. References

1. Gana P, Masterson L. Pleomorphic adenoma of the nasal septum: A case report. *J Med Case Rep.* 2008;2:349.
2. Byakodi S, Charanthimath S, Hiremath S, Kashalika JJ. Pleomorphic adenoma of palate: a case report. Int J Dent Case Reports. 2011;1: 36-40.
3. Chaturvedi M, Jaidev A, Thaddanee R, Khilnani AK. Large Pleomorphic Adenoma of Hard Palate. Ann Maxillofac Surg. 2018 Jan-Jun;8(1):124-126.
4. Regezzi JA, Sciubba JJ, Jordan RCK. Oral Pathology. Clinical Pathologic Correlations. 4th ed. Philadelphia, PA: WB Saunders, 2003:196Y198
5. Barnes L, Eveson JW, Reichart P, et al, eds. World Health Organization Classification of Tumours: Pathology and Genetics of Head and Neck Tumours. Lyon, France: IARC Press, 2005:254Y258
6. Almeslet AS. Pleomorphic Adenoma: A Systematic Review. Int J Clin Pediatr Dent. 2020 May-Jun;13(3):284-287.
7. Gupta M, Gupta M. Pleomorphic adenoma of the hard palate. BMJ Case Rep. 2013 Apr 9;2013: bcr2013008969.
8. Vellios F, Shafer WG. Tumors of the intraoral accessory salivary glands. Surg Gynecol Obstet. 1959 Apr;108(4): 450-6.
9. Debnath SC, Saikia AK, Debnath A. Pleomorphic adenoma of the palate. J Maxillofac Oral Surg. 2010 Dec;9(4): 420-3
10. Ogata H, Ebihara S, Mukai K. Salivary gland neoplasms in children. Jpn J Clin Oncol. 1994 Apr;24(2): 88-93.
11. Spiro RH. Salivary neoplasms: overview of a 35- year experience with 2,807 patients. Head Neck Surg. Jan-Feb 1986;8(3): 177-84

6. Figures



Figure 1: Pre-operatory view of the mass at the right side of the hard palate.

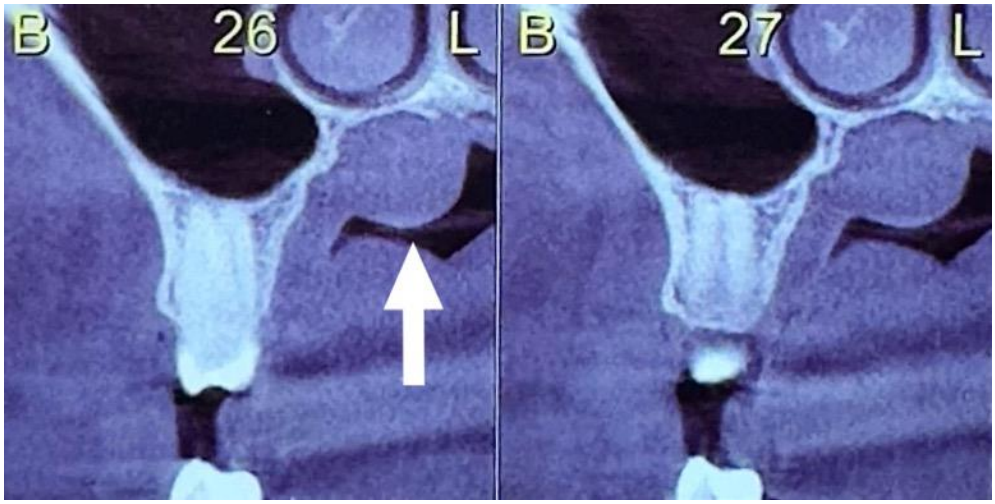

Figure 2: A computed tomography scan revealed a 1.5x1.5cm, round soft-tissue mass.

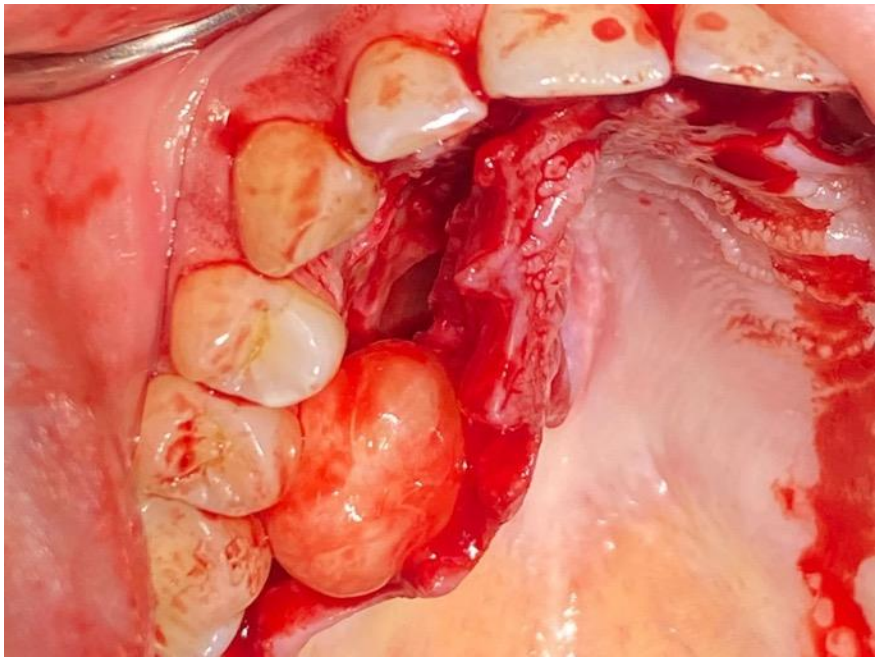

Figure 3: İntraoperative clinical picture showing the mass being separated from surrounding tissues.

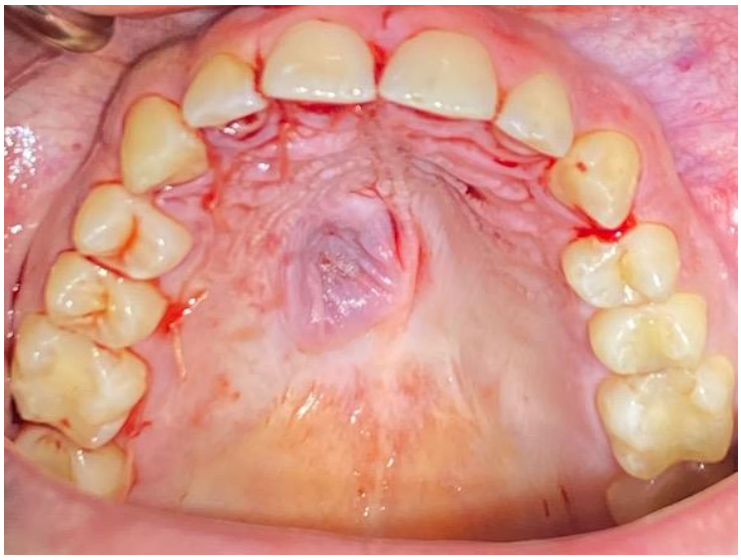

Figure 4: Post-operatory view of the hard palate.



Figure 5: The mass was enucleated with its capsule.

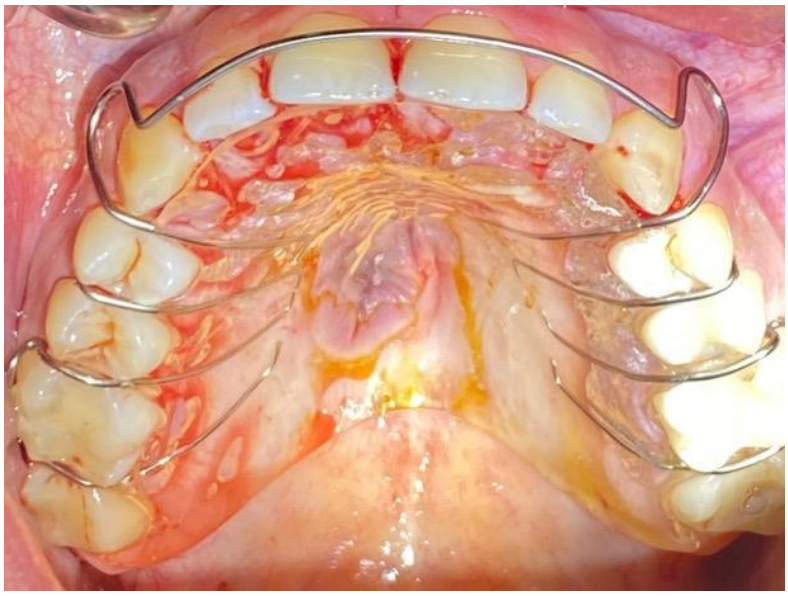

Figure 6: The palatal acrylic plate, which was applied for month control.

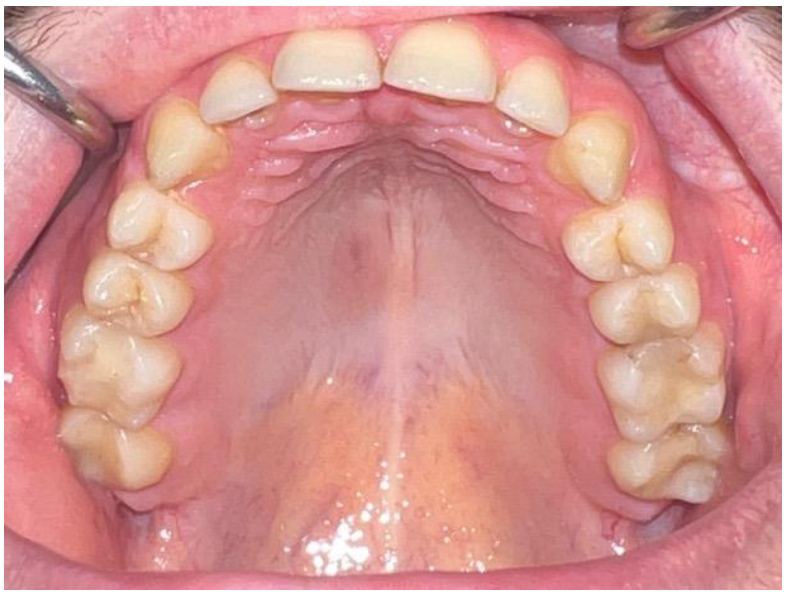

Figure 7: The complete healing was observed in the first seven days.

[PP-037]

Eminektomi: Olgu Sunumu

Cennet Şule Demirezer, H. Can Tükel
Asistan, Çukurova Üniversitesi Diş Hekimliği Fakültesi Ağız, Diş ve Çene Cerrahisi Anabilim Dalı, Adana, Türkiye, cennet.sule.dndl@gmail.com
Doçent, Çukurova Üniversitesi Diş Hekimliği Fakültesi Ağız, Diş ve Çene Cerrahisi Anabilim Dalı, Adana, Türkiye, Cantukel@gmail.com

ÖZET:
GİRİŞ:

Temporomandibular eklem (TME) dislokasyonu çene hareketleri sırasında kondilin aşırı derecede ileri yönde hareketi nedeniyle artiküler eminensin önünde konumlanarak bu konumda sabit kalması ve eklem yüzeylerinin tümüyle birbirinden ayrılmasıdır. Kondilin aşırı ileri hareketini sınırlandırmak için sklerozan ajanların eklem içi enjeksiyonu, eklem içerisine otolog kan enjeksiyonu, lateral pterigoid kasa botulinum toksin enjeksiyonu, lateral pterigoid myotomi, temporalis tendonun skarifikasyonu, proloterapi, artiküler eminens yüksekliğinin arttırılması, zigomatik arkın osteotomi ile ayrılarak eminensin medialine fikse edilmesi, titanyum plaklar ile eminenste engel oluşturma ve artiküler eminensin redüksiyonu (eminektomi) ile kondilin serbest hareketlerine izin verilmesi tedavileri uygulanmaktadır.

VAKA RAPORU:

Genel anestezi altında preaurikular yaklaşım ile eklem kapsülü ve zigomatik ark açığa çıkarıldı. Zigomatik ark üzerinde periost elevatörü ile dokular kaldırılarak artiküler eminens açığa çıkarıldı. Piezo cerrahi estrümanlar ile artiküler eminenste osteotomi yapılarak eminens uzaklaştırıldı. Cilt altı dokular rezorbe olabilen sütur ile kapatılırken cilt prolen sütur ile primer olarak kapatıldı. 1 aylık kontrolünde hasta dislokasyon olmadığını belirtti.

Anahtar Kelimeler: Dislokasyon, TME, Eminektomi

ABSTRACT

INTRODUCTION: Temporomandibular joint (TMJ) dislocation is a condition in which the condyle is positioned in front of the articular eminence due to excessive forward movement of the condyle during jaw movements and remains fixed in this position and the articular surfaces are completely separated from each other. Intra-articular injection of sclerosing agents, intra-articular injection of autologous blood, botulinum toxin injection into the lateral pterygoid muscle, lateral pterygoid myotomy, scarification of the temporalis tendon, prolotherapy to limit excessive forward movement of the condyle, Increasing the height of the articular eminence, separating the zygomatic arch by osteotomy and fixing it medial to the eminence, creating an obstacle in the eminence with titanium plates and allowing free movements of the condyle by reduction of the articular eminence (eminectomy) are the treatments applied.
CASE PRESENTATİON
Under general anesthesia, the joint capsule and zygomatic arch were exposed by preauricular approach. The articular eminence was exposed by lifting the tissues on the zygomatic arch with a periosteal elevator. The articular eminence was osteotomized with piezo surgical estruments and the eminence was removed. The subcutaneous tissues were closed with resorbable suture and the skin was closed with prolene suture. At the 1-month follow-up, the patient reported no dislocation.

Keywords: Dislocation, TMJ, Eminectomy

GİRİŞ:

Temporomandibular eklem (TME) dislokasyonu çene hareketleri sırasında kondilin aşırı derecede ileri yönde hareketi nedeniyle artiküler eminensin önünde konumlanarak bu konumda sabit kalması ve eklem yüzeylerinin tümüyle birbirinden ayrılmasıdır.[1] Temporomandibular eklem dislokasyonu genellikle artiküler fossanın gelişim eksikliği, travma, TME internal düzensizlikleri, artiküler ligamentlerin ve eklem kapsülünün gevşek olmaları, bağ doku hastalıkları, nörolojik bozukluklar, lateral pterigoid kas veya infrahyoid kasların aşırı aktivitesi nedeniyle meydana gelmektedir[1-2-3].Kondilin aşırı ileri hareketini sınırlandırmak için sklerozan ajanların eklem içi enjeksiyonu, eklem içerisine otolog kan enjeksiyonu, lateral pterigoid kasa botulinum toksin enjeksiyonu, lateral pterigoid myotomi, temporalis tendonun skarifikasyonu, proloterapi,

artiküler eminens yüksekliğinin arttırılması, zigomatik arkın osteotomi ile ayrılarak eminensin medialine fikse edilmesi, titanyum plaklar ile eminenste engel oluşturma ve artiküler eminensin redüksiyonu (eminektomi) ile kondilin serbest hareketlerine izin verilmesi tedavileri uygulanmaktadır.[3-4]

VAKA RAPORU:

Genel anestezi altında preaurikular yaklaşım ile eklem kapsülü ve zigomatik ark açığa çıkarıldı. Zigomatik ark üzerinde periost elevatörü ile dokular kaldırılarak artiküler eminens açığa çıkarıldı. Piezo cerrahi estrümanlar ile artiküler eminenste osteotomi yapılarak eminens uzaklaştırıldı. Cilt altı dokular rezorbe olabilen sütur ile kapatılırken cilt prolen sütur ile primer olarak kapatıldı. 1 aylık kontrolünde hasta dislokasyon olmadığını belirtti.

SONUÇ:

Konservatif tedavilerin başarısız olduğu durumlarda TME dislokasyonlarının tedavisi için eminektomi güvenilir ve etkili bir tedavi yöntemidir. Uygulanması kolay bir cerrahi prosedürdür, komplikasyon ve rekürrens olasılığı oldukça azdır.

KAYNAKLAR:

1.Martins WD, Ribas Mde O, Bisinelli J, Franca BH, Martins G. Recurrent dislocation of the temporomandibular joint: a literature review and two case reports treated with eminectomy. Cranio. 2014;32(2):110-7.

2. Hale RH. Treatment of recurrent dislocation of the mandible: review of literature and report of cases. J Oral Surg. 1972;30(7):527-30.

3. Refai H, Altahhan O, Elsharkawy R. The efficacy of dextrose prolotherapy for temporomandibular joint hypermobility: a preliminary prospective, randomized, double-blind, placebo-controlled clinical trial. J Oral Maxillofac Surg. 2011;69(12):2962-70.

4. Miller GA, Murphy EJ. External pterygoid myotomy for recurrent mandibular dislocation. Review of the literature and report of a case. Oral Surg Oral Med Oral Pathol. 1976;42(6):705-16.

RESİMLER:

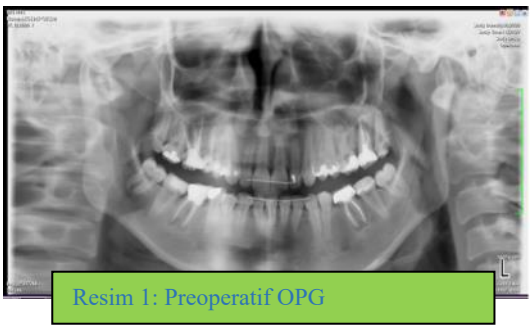

Resim 1: Preoperatif OPG



Resim 2: Planlanan insizyon hattı



Resim 3: İntraop. Endural yaklaşım



Resim 4: Eminektomi sonrası görüntü



Resim 5: Postoperatif CBCT kesiti

[PP-039]

Mandibulada Kondil ve Simfiz Kırığı: Vaka Raporu

Cennet Şule Demirezer, M. Emre Benlidayı
Asistan, Çukurova Üniversitesi Diş Hekimliği Fakültesi Ağız, Diş ve Çene Cerrahisi Anabilim Dalı, Adana, Türkiye, cennet.sule.dndl@gmail.com
Profesör, Çukurova Üniversitesi Diş Hekimliği Fakültesi Ağız, Diş ve Çene Cerrahisi Anabilim Dalı, Adana, Türkiye, emrebenlidayi@yahoo.com

ÖZET

GİRİŞ:

Kondil kırıkları, çene-yüz kırıklarının %20-40'ını, tüm mandibula kırıklarının ise %29-60'ını oluşturmaktadır. Kadınlara kıyasla erkeklerde daha sık görülen bu kırıklar daha çok 21-30 yaş aralığındaki popülasyonda gözlenir. Kabul gören tedavi hedefi maksillofasiyal simetrinin, okluzyonun ve kırık segmentler arasındaki ilişkinin yeniden sağlanması ile travma öncesindeki fonksiyonun yeniden sağlanmasıdır. Diğer kırıklardan farklı olarak kırık segmentlerin anatomik redüksiyonunun sağlanması şart değildir. Kondil kırıklarının tedavi yöntemleri genel olarak kapalı redüksiyon ve açık redüksiyon olmak üzere iki başlık altında değerlendirilmektedir.

VAKA RAPORU:

Fakülte kliniğimizde kaza sonucu başvuran 39 yaşındaki erkek hastada alınan CBCT incelemesinde sol mandibular kondilde subkondiler kırık ve mandibula simfiz bölgesinde deplase kırık tespit edildi. Genel anestezi atında subkondiler kırık hattına risdon yaklaşımı ile ulaşıldı ve 2 adet miniplak ve vidalar ile fiske edildi. IMF sağlandıktan sonra mandibula anteriordaki kırık hattına intraoral olarak ulaşıldı ve 2 miniplak ve vidalarla fiske edildi. Takip sürecinde IMF uygulanmadı. 1 aylık kontrolünde okluzyon iyi ve ağız açıklığı yeterli idi.

Anahtar Kelimeler: Mandibular kondil, Simfiz, Fraktür, Açık Redüksiyon

ABSTRACT

İNTRADUCTİON:

Condyle fractures account for 20-40% of maxillofacial fractures and 29-60% of all mandibular fractures. These fractures are more common in males than females and are mostly observed in the population between 21-30 years of age. The accepted treatment goal is to restore pre-traumatic function by restoring maxillofacial symmetry, occlusion and the relationship between the fractured segments. Unlike other fractures, anatomical reduction of the fractured segments is not necessary. Treatment methods of condyle fractures are generally evaluated under two headings: closed reduction and open reduction.

CASE PRESENTATİON:

A 39-year-old male patient presented to our faculty clinic as a result of an accident. CBCT examination revealed a subchondylar fracture of the left mandibular condyle and a displaced fracture in the symphysis region of the mandible. Under general anesthesia, the subcondylar fracture line was accessed with a risdon approach and fused with 2 miniplates and screws. After IMF was achieved, the mandibular anterior fracture line was reached intraorally and fused with 2 miniplates and screws. IMF was not performed during the follow-up period. At 1-month follow-up, occlusion was good and mouth opening was adequate.

Keywords: Mandibular condyle, Symphysis, Fracture, Open reduction

GİRİŞ:

Kondil kırıkları, çene-yüz kırıklarının %20-40'ını, tüm mandibula kırıklarının ise %29-60'ını oluşturmaktadır . Kadınlara kıyasla erkeklerde daha sık görülen bu kırıklar daha çok 21-30 yaş aralığındaki popülasyonda gözlenir. [1-2]Kabul gören tedavi hedefi maksillofasiyal simetrinin, okluzyonun ve kırık segmentler arasındaki ilişkinin yeniden sağlanması ile travma öncesindeki fonksiyonun yeniden sağlanmasıdır. Diğer kırıklardan farklı olarak kırık segmentlerin anatomik redüksiyonunun sağlanması şart değildir.[3] Kondil kırıklarının tedavi yöntemleri genel olarak kapalı redüksiyon ve açık redüksiyon olmak üzere iki başlık altında değerlendirilmektedir. Açık redüksiyon sonrası oluşan komplikasyonların oranı kapalı redüksiyona kıyasla daha fazladır.[4] Açık redüksiyonun avantajları; travma öncesindeki anatomik ilişkinin sağlanması, kırığın uygun bir şekilde stabilize edilmesi, uzun dönem IMF'ye ihtiyaç duyulmaması, kırık iyileşmesinin daha hızlı bir şekilde gerçekleşmesi ve hastaya daha erken aşamada fonksiyon kazandırılması, olarak özetlenebilir.[5]

VAKA RAPORU:

Fakülte kliniğimizde kaza sonucu başvuran 39 yaşındaki erkek hastada alınan CBCT incelemesinde sol mandibular kondilde subkondiler kırık ve mandibula simfiz bölgesinde deplase kırık tespit edildi. Genel anestezi atında subkondiler kırık hattına risdon yaklaşımı ile ulaşıldı ve 2 adet miniplak ve vidalar ile fiske edildi. IMF sağlandıktan sonra mandibula anteriordaki kırık hattına intraoral olarak ulaşıldı ve 2 miniplak ve vidalarla fiske edildi. Takip sürecinde IMF uygulanmadı. 1 aylık kontrolünde okluzyon iyi ve ağız açıklığı yeterli idi.

SONUÇ:

Travma ya da patolojilere bağlı oluşan çene kırıklarının tedavilerindeki temel hedef kırık parçaların fiksasyonudur. Kırık parçaların fiksasyonunu sağlamak için birçok yöntem geliştirilmiştir. Açık ve kapalı redüksiyon yöntemleri olmak üzere, temel iki alt başlıkta toplanan bu yöntemlerden açık redüksiyon yöntemi araştırmalar sonucu daha fazla kabul gördüğü ve endikasyon alanının daha geniş olduğu sonucuna varılmıştır. Tedavi sırasında seçilen teknik ne olursa olsun minumum travma ile kırık parçalarının en sağlam şekilde fikse edilmesi ve oluşabilecek anatomik, fonksiyonel bozuklukların gelişiminin önlenmesi hedeflenmelidir.

KAYNAKLAR:

1. Buchbinder D. Treatment of fractures of the edentulous mandible, 1943 to 1993: a review of the literature. J Oral Maxillofac Surg. 1993;51:1174–80.
2. Ömezli MM, Dayi E, Ayrancı F, Kaya FŞ. Mandibula kondil kırıkları ve tedavi yaklaşımları. Cumhuriyet Dental Journal.2011;15:63–70.
3. Fonseca R, Walker R, Betts N, Barber H, Powers M. Oral and Maxillofacial Trauma Volume 1, 3rd Ed. China, Elsevier Saunders, 2005.
4. Vesnaver A, Ahčan U, Rozman J.Evaluation of surgical treatment in mandibular condyle fractures. J Cranio-Maxillofacial Surg.2012;40:647–53.
5. Kozakiewicz M, Swiniarski J. “A” shape plate for open rigid internal fixation of mandible condyle neck fracture. J Craniomaxillofac Surg. 2013;S1010-5182(13)00302-8.

RESİMLER:



Resim 1: Preoperatif CBCT



Resim 2: Preoperatif 3D Görüntü



Resim 3: İntraoperatif kondil fiksasyonu



Resim 4: İntraoperatif simfiz fiksasyonu



Resim 5: Postoperatif OPG



Resim 6: Postoperatif 3D Görüntü

[PP-041]

İMMÜNSÜPRESİF KULLANIMINA BAĞLI DİŞ ETİ BÜYÜMESİNİN ELEKTROKOTER İLE EKSİZYONU: VAKA SUNUMU

Alanur Büyükvardar [a], Mustafa Ayhan [b], Merve Öztürk Muhtar [c]

A- İstanbul Üniversitesi, Sağlık Bilimleri Enstitüsü, Ağız Diş Çene Hastalıkları ve Cerrahisi, İstanbul, alanur.buyukvardar@ogr.iu.edu.tr
B- İstanbul Üniversitesi Diş Hekimliği Fakültesi, Ağız Diş ve Çene Cerrahisi Anabilim Dalı, İstanbul, mustafa.ayhan@istanbul.edu.tr
C- İstanbul Üniversitesi Diş Hekimliği Fakültesi, Ağız Diş ve Çene Cerrahisi Anabilim Dalı, İstanbul, merve.ozturk@istanbul.edu.tr

Excision Of Immunosuppressant-Induced Gingival Overgrowth With Electrocautery: A Case Report

Abstract

Objectives: Tacrolimus is an immunosuppressive pharmaceutical agent employed in the context of organ transplantation and the management of select autoimmune disorders. It is associated with significant effects on gingival health, which include gingival hyperplasia, gingival inflammation, and oral ulcers.

Case report: A 27-year-old female patient presented at our clinic with complaints of gingival swelling and erythema. Following a thorough intraoral examination, excision of the gingival hyperplastic areas was determined to be performed using electrocautery. A significant improvement was observed during the patient's 6-month follow-up.

Conclusion: The administration of tacrolimus has been associated with the occurrence of gingival hyperplasia. This condition, characterized by excessive growth of gingival tissue, has a significant impact on oral health. Routine dental check-ups and maintenance of adequate oral hygiene are essential for reducing and preventing potential oral health complications in individuals undergoing tacrolimus therapy.

Key words: Gingival hyperplasia, immunosuppressives, tacrolimus

Özet

Giriş: Takrolimus, organ nakli ve belirli otoimmün hastalıkların tedavisi bağlamında kullanılan bir immünsüpresif farmasötik ajan olarak kullanılır. Takrolimus, diş eti sağlığı üzerinde belirgin etkilere sahiptir ve bunlar arasında diş eti büyümesi, diş eti iltihabı ve ağız ülserleri bulunur.

Vaka sunumu: 27 yaşında kadın hasta, diş etlerinde şişlik ve kızarıklık şikayetiyle kliniğimize başvurdu. Yapılan intraoral muayeneyi takiben diş etlerindeki hiperplazik bölgelerin eksizyonunun elektrokoter ile gerçekleştirilmesine karar verildi. Hasta 6 aylık takip sürecinde belirgin bir iyileşme gösterdi.

Sonuç: Takrolimus, diş eti hiperplazisine sebebiyet verebilen bir maddedir. Bu durum, diş eti dokusunun aşırı büyümesi ile karakterizedir ve ağız sağlığı üzerinde önemli sonuçlara yol açabilir. Takrolimus tedavisi gören hastalarda potansiyel oral sağlık komplikasyonlarını azaltmak ve önleyebilmek için rutin diş hekimi kontrolleri ve hastanın iyi bir oral hijyene sahip olması esastır.

Anahtar kelimeler: Diş eti hiperplazisi, immünsüpresifler, takrolimus

1. Giriş

İlaca bağlı diş eti büyümeleri, farklı farmakolojik etkilere sahip antikonvülsan, kalsiyum kanal blokerleri ve immünsüpresif gibi ilaçların yaygın bir yan etkisi olarak ortaya çıkabilmektedir. Bu ilaç türlerinden takrolimus ve siklosporin gibi immünsüpresifler, otoimmün hastalığa sahip olan veya organ nakli geçmişi bulanan kişilere sıklıkla uygulanmaktadır. Farklı moleküler etkileşimlere sahip çeşitli immünsüpresif ilaçlar, oral mukoza lezyonlarına, diş veya diş eti hastalıklarına yol

açabilmektedir. Bu etkiler, biyofilm oluşumu tarafından tetiklenen diş eti hastalıklarından ayırt edilmelidir. Bu tür lezyonların yaygınlığı, şiddeti ve ilerlemesi hem lokal hem de sistemik faktörler tarafından etkilenebilir (1).

İlaca bağlı diş eti büyümelerinin klinik açıdan karakteristik özelliği, ilaç türüne bağlı olmaksızın interdental papilladan başlamasıdır. Bu tür diş eti büyümeleri yapışık diş etine doğru ilerleyerek fonetik, estetik ve fonksiyonel sorunlara neden açabilir. Histolojik olarak aşırı büyümüş diş eti; fibrozis, enflamasyon, bazal membran bütünlüğünün kaybı, epitelde kalınlaşma, rete-peg'lerde uzama ve kollajen liflerinin birikimi gibi özellikler sergileyebilir (2).

İlaca bağlı dişeti büyümelerinin tedavisi ilaç değişiminden cerrahi müdahaleye kadar çeşitlilik gösterir. Cerrahi yöntem olarak hiperplazik diş etinin geleneksel eksizyonu kullanılabildiği gibi elektrokoter veya diode lazer destekli eksizyonu gibi yeni tedavi yaklaşımları da tercih edilebilir. Diş eti büyümelerinin eksizyonunda lazer ve elektrokoter uygulamaları, kan damarları açısından zengin olan bölgelerde pıhtılaşma elde etmek için iyi bir alternatif sunar. Ancak tedavinin başarılı olabilmesi ve rekürrensi önlemek için hastanın iyi bir oral hijyene sahip olması gereklidir (3).

2. Vaka Sunumu

27 yaşında kadın hasta, diş etlerinde şişlik, kızarıklık ve yemek yemede zorlanma şikayetiyle kliniğimize başvurmuştur. Hastadan alınan anamnezde 13 yıl önce renal transplantasyon geçirdiği ve buna bağlı olarak takrolimus (Prograf 1 mg kapsül), prednizolon (Deltacortril 5 mg tablet), mikofenolat mofetil (Mofecept 500 mg tablet), famotidin (Famodin 40 mg), amplodipin besilat (Norvasc 10 mg) ve kolekalsiferol (DEVİT-3 20.000 I.U. yumuşak kapsül) kullandığı öğrenilmiştir. Yapılan klinik muayenede diş eti büyümesinin, lokalize bir şekilde sağ maksilla bukkal ve palatinal bölgede (Resim 1) ve sağ mandibulada bukkal ve lingual bölgede (Resim 2) olduğu gözlenmiştir. Tedavi planlaması öncesinde nefroloji uzmanı ile yapılan konsültasyon sonucunda ilaç regülasyonu uygun görülmemiştir. Bu nedenle hastaya başlangıç periodontal tedavi, cerrahi eksizyon ve uzun dönem takip planlanmıştır. Yetersiz oral hijyene sahip olan hastaya ağız ve diş sağlığı eğitimi verilip uygulanacak tedavi hakkında bilgi verilmiştir. Hastanın hiperplaziye bağlı olarak yemek yemede zorlanması ve ağrı şikayetleri nedeniyle başlangıç periodontal tedaviden önce cerrahi müdahaleye karar verilmiştir. Kanama kontrolünü sağlamak ve postoperatif konforu artırmak amacıyla hiperplazik diş etinin elektrokoter ile eksizyonu planlanmıştır.

Sağ posterior mandibula ve sağ posterior maksilla bölgesine infiltratif anestezi uygulanmıştır. Diş eti büyümesi gösteren bölgeler elektrokoter ile eksize edilmiştir (Resim 3). Cerrahi alan sütüre edilmemiştir. Hastaya amoksisilin/ klavulanik asit (Augmentin BID 1000 mg tablet), NSAII ve %0,2'lik klorheksidin diglukonat (Klorhex Gargara) reçete edilmiştir.

Postoperatif birinci hafta kontrolü sonrasında şikayetlerinde belirgin bir iyileşme gözlenen hastanın oral hijyeni yetersiz bulunmuştur. Periodontal diş taşı temizliği ve kök yüzeyi düzleştirilmesi yapılan hasta aylık kontrollere çağrılmıştır. Hasta 6 aylık takip sürecinde belirgin bir iyileşme göstermiş ve rekürrense rastlanmamıştır (Resim 4,5).

3. Tartışma

Transplantasyon immünsüpresyonu, öncelikle siklosporin ve takrolimus içeren kalsinörin inhibitörleri (CNI's) tarafından sağlanmaktadır. Son yıllarda yapılan klinik deneyler, takrolimusun daha etkili bir türevi ve siklosporin yerine ideal bir alternatif olarak kabul edildiğini ortaya koymuştur. Ancak takrolimus da aynı ilaç sınıfına ait olduğu için benzer şekilde ilaca bağlı diş eti büyümesi gibi yan etkilerle ilişkilendirilmiştir. Takrolimusun diş eti büyümesi etkisi ile ilgili yapılan çalışmalar bu etkinin nasıl oluştuğuna dair net olmayan sonuçlar vermiş ve olası mekanizmayı açıklamamıştır (4).

İlaca bağlı diş eti büyümeleri, birçok faktörün etkilediği klinik bir olgudur. Bu faktörler arasında plak kontrolünün kalitesi, var olan diş eti enfeksiyonları, genetik yatkınlık, yaş, cinsiyet, immünsüpresif ilaç dozları, immünsüpresif ilaçların kan serum konsantrasyonları, önceki siklosporin ve takrolimus tedavilerinin kalsiyum kanal blokerleri ile aynı anda kullanımı, transplantasyon sonrası süre, azatiyoprin, prednizolon ve mikofenolat mofetil gibi diğer ilaçların tedaviye eklenmesi gibi faktörler sayılabilir. Bu faktörlerin yanı sıra, diş eti büyümesinin şiddeti ve yaygınlığı üzerinde etkisi olan diğer immünsüpresiflerin ve genel olarak immünsüpresif ilaçlara maruz kalma süresi de dikkate alınmalıdır (2).

Prabhu ve Mehta, Sprague Dawley sıçanlarında ikinci haftadan itibaren görülen diş eti büyümesini, çalışmada kullanılan yüksek doz takrolimus ve hayvanların ilaca duyarlılığı ile ilişkilendirmişlerdir (5). Başka bir çalışmada ise Nassar ve ark., sıçanlarda tedavinin 240 gününden sonra diş eti büyümesini göstererek takrolimusun diş eti dokuları üzerindeki yan etkilerinin zamanla ilişkili olabileceği sonucuna varmışlardır (6).

İlaca bağlı diş eti büyümelerinde rekürrens riskinin cerrahi sonrası 3-6 aydan itibaren arttığı ve kötü ağız hijyeni ile ilişkili olduğu görünmektedir. Bu nedenle, mevcut periodontal hastalıkların kontrol altına alınması, ağız hijyeninin iyileştirilmesi ve kontrol randevularına uyulması diş eti büyümesinin tekrarlama riskini azaltmada büyük rol oynamaktadır (3).

4. Sonuç

Takrolimus, organ nakli veya otoimmün hastalıklar gibi durumlarda kullanılan immünsüpresif bir ilaçtır. Ancak bazı hastalarda takrolimus kullanımı diş eti büyümesine neden olabilir. İlaca bağlı diş eti büyümesi görülen hastalarda tedavi mümkünse ilacın değiştirilmesi, bakteri plağı ve diş taşı gibi lokal enflamatuar faktörlerin uzaklaştırılması ile gerçekleştirilir. Bu tedavi seçenekleri başarısız olduğu veya ilaç regülasyonu yapılamayan durumlarda cerrahi yaklaşım tavsiye edilir. Elektrokoter veya diode lazer ile kanama kontrolü sağlanarak eksizyon yapmak mümkündür. Ancak cerrahi tedavi sonrası rekürrens riski devam etmektedir. Bu nedenle tedavinin yanı sıra oral hijyenin iyileştirilmesi, interdisipliner yaklaşım ve düzenli diş hekimi kontrolleri büyük önem arz eder.

5. Kaynaklar

1. Wagner G, Sievers L, Tiburcy M, Zimmermann WH, Kollmar O, Schmalz G, Ziebolz D. Impact of Immunosuppressive Drugs on Fibroblasts: An In Vitro Study. J Clin Med. 2022 May 31;11(11):3107.
2. Gürkan A, Emingil G, Afacan B, Berdeli A, Atilla G. Alpha 2 integrin gene (ITGA2) polymorphism in renal transplant recipients with and without drug induced gingival overgrowth. Arch Oral Biol. 2014 Mar;59(3):283-8.
3. Aral CA, Dilber E, Aral K, Sarica Y, Sivrikoz ON. Management of Cyclosporine and Nifedipine-Induced Gingival Hyperplasia. J Clin Diagn Res. 2015 Dec;9(12):ZD12-5.
4. J K, K RC. Morphological Comparison of the Changes in the Gingiva of Albino Wistar Rats on Administering Tacrolimus and Sirolimus Separately: An Experimental Study. J Contemp Dent Pract. 2019 Apr 1;20(4):417-423.
5. Prabhu A, Mehta DS. A Morphological Comparison of Gingival Changes Influenced by Cyclosporin and Tacrolimus in Rats: An Experimental Study. J Periodontol 2006;77:265-270.
6. Nassar CA, Nassar PO, Andia DC, et al. The effects of up to 240 days of tacrolimus therapy on the gingival tissues of rats, a morphological evaluation. Oral Dis 2008;14:67-72.

6. Resimler



Resim 1: Sağ maksilla palatinal ve vestibül mukozada gözlenen diş eti büyümesi



Resim 2: Sağ mandibula lingual ve vestibül mukozada gözlenen diş eti büyümesi



Resim 3: Eksizyon sonrası çıkarılan fibrotik doku parçaları



Resim 4: 6 ay sonra sağ maksilla kontrol görüntüsü

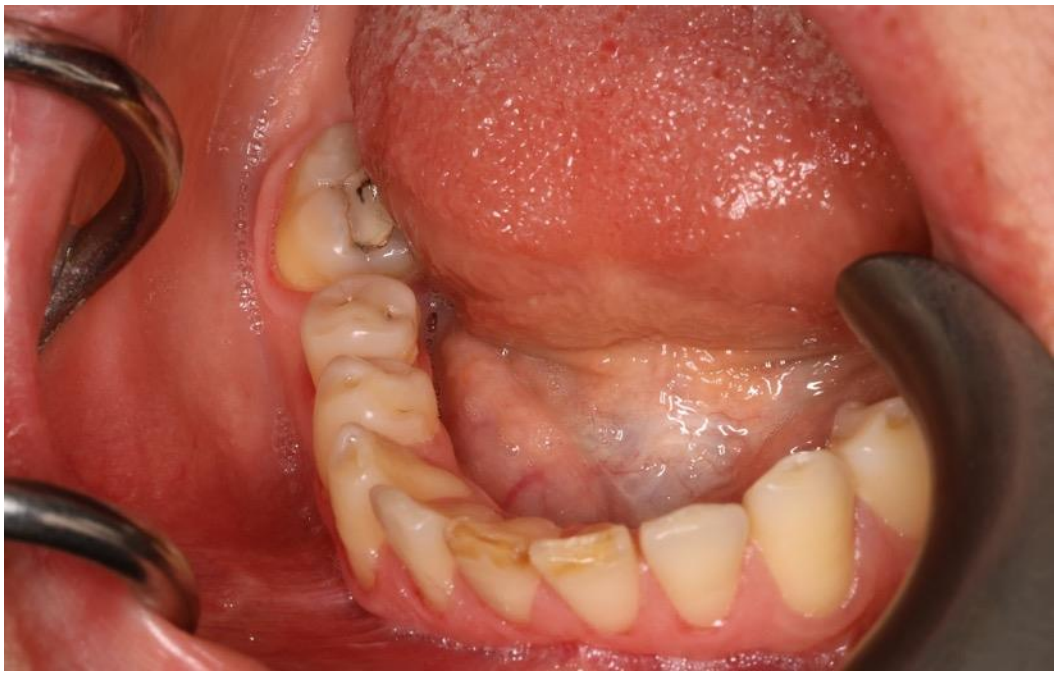

Resim 5: 6 ay sonra sağ mandibula kontrol görüntüsü

[PP-046]

POSTMENOPOZAL OSTEOPOROZ VE AİLESEL AKDENİZ ATEŞİ İLE İLİŞKİLENDİRİLEN DÜŞÜK MANDİBULAR KEMİK DANSİTESİNİN FRAKTAL ANALİZ YÖNTEMİ İLE DEĞERLENDİRİLMESİ: OLGU SUNUMU

[1:] Dt. Dilay Cansın İmamoğlu, İstanbul Üniversitesi Diş Hekimliği Fakültesi Ağız, Diş, Çene Hastalıkları ve Cerrahisi Anabilim Dalı, Doktora Öğrencisi

[2:] Doç. Dr. Hülya Çakır Karabaş, İstanbul Üniversitesi Diş Hekimliği Fakültesi Ağız, Diş ve Çene Radyolojisi Anabilim Dalı

[3:] Prof. Dr. Özen Doğan Onur, İstanbul Üniversitesi Diş Hekimliği Fakültesi Ağız, Diş, Çene Hastalıkları ve Cerrahisi Anabilim Dalı

1. ÖZET

Giriş: Postmenopozal osteoporozun görülme sıklığı yaşam süresinin uzamasıyla birlikte artmaktadır. Menopoz sonrası osteoporoz teşhisi konmuş kadınlarda hayat kalitesi fiziksel ve psikolojik olarak olumsuz yönde etkilenmektedir. Kemik mineral yoğunluğunun azalmasıyla birlikte kırık riski artar. Tedavi amacıyla antirezorptif ilaçlar reçete edilebilir. Bu ilaçlar çenelerde ilaca bağlı osteonekroz oluşumuna sebebiyet verebilir.

Olgu Sunumu: Bu çalışmada, mandibulada ağrı şikayeti ile kliniğimize başvuran 75 yaşında kadın hastanın postmenopozal osteoporoz, Ailesel Akdeniz Ateşi, kronik böbrek yetmezliği sorunları mevcuttu. Hastamız postmenopozal osteoporoz için sekiz yıldır antirezorptif ilaç tedavisi altında olduğunu bildirdi. Panoramik radyografisinde ve üç boyutlu görüntülemesinde mandibula posterior alanlarda genişlemiş trabeküller ve vestibül kortekste litik alanlar gözlendi. İlaca bağlı osteonekroz şüphesini değerlendirmek amacıyla kemik doku biyopsisi yapıldı. Patoloji raporuna göre osteonekroza rastlanmadı. Mevcut dişler restore edilemeyecek harabiyete maruz kaldığı için çekim planlandı. Osteoporozun çene kemiklerinde yarattığı etkiyi değerlendirmek amacıyla hastanın panoramik radyografi görüntülerinde fraktal analiz yöntemi kullanılarak ölçüm yapıldı. İşlemler sonrası hasta takibe alındı.

Sonuç: Literatürde Ailesel Akdeniz Ateşi hastalığının kemik mineral yoğunluğunda azalmaya sebep olduğuna dair bilgiler yer almaktadır. Bu olgu sunumunda kemik dokuyu etkileyebilecek sistemik sağlık sorunlarının, antirezorptif ilaç kullanımlarının varlığında ayırıcı tanı ve tedavi sürecinde hasta değerlendirmesi ve takibine literatür bilgileri eşliğinde dikkat çekmek istedik.

1. ABSTRACT

Introduction: The incidence of postmenopausal osteoporosis increases with increasing life expectancy. The quality of life of women diagnosed with postmenopausal osteoporosis is negatively affected physically and psychologically. The risk of fracture increases as bone mineral density decreases. Antiresorptive drugs may be prescribed for treatment. These medications may cause drug-induced osteonecrosis in the jaws.

Case Report: In this study, a 75-year-old female patient who applied to our clinic with the complaint of pain in the mandible had postmenopausal osteoporosis, Familial Mediterranean Fever, and chronic renal failure. Our patient reported that she had been under antiresorptive drug treatment for postmenopausal osteoporosis for eight years. Panoramic radiography and three-dimensional imaging revealed enlarged trabeculae in the posterior areas of the mandible and lytic areas in the vestibule cortex. A bone tissue biopsy was performed to evaluate the suspicion of drug-induced osteonecrosis. According to the pathology report, osteonecrosis was not found. Extraction was planned because the existing teeth were subject to damage that could not be restored. In order to evaluate the effect of osteoporosis on the jaw bones, measurements were made using the fractal analysis method on the patient's panoramic radiography images. The patient was followed up after the procedures.

Conclusion: There is information in the literature that Familial Mediterranean Fever disease causes a decrease in bone mineral density. In this case report, we wanted to draw attention to the patient evaluation and follow-up during the differential diagnosis and treatment process in the presence of systemic health problems that may affect bone tissue and antiresorptive drug use, in the light of literature information.

2. GİRİŞ

Osteoporoz, kemik kütlesinde azalma, kemik dokusunun mikromimari yapısının bozulması sonucu kemik kırılganlığında artma ile karakterize kas iskelet sistemi hastalığı şeklinde tanımlanır (1). Etyolojisine göre primer kaynaklı osteoporoz ve sekonder kaynaklı osteoporoz olarak iki ana grup altında değerlendirilir. Primer kaynaklı osteoporozda altta yatan herhangi bir hastalık, cerrahi operasyon geçmişi, ilaç kullanımı bulunmazken; sekonder kaynaklı osteoporoza kronik böbrek yetmezliği, hiperparatioridizm, hipertiroidizm, Cushing hastalığı gibi hormonal dengesizlikler sebep olabilir. Uzun süre glukokortikoid, antiepileptik, tiroid hormon preparatlarının kullanımı, beslenme bozuklukları, sigara ve alkol tüketimi de sekonder osteoporoz gelişiminde etkili olmaktadır (2). Osteoporozun farmakolojik tedavisinde bifosfonatlar, kalsitonin, selektif östrojen reseptör modülatörleri (SERM) ve RANK ligand inhibitörü monoklonal antikorlar gibi antirezorptif ilaçlardan

yararlanılır. Antirezorptif ilaçlar kemik dokuda biriktiği için çene kemiklerinde ilaca bağlı osteonekroz oluşma ihtimalini artırır ve intravenöz yol ile uygulandığında nefrotoksisite riski yaratır (3).

Primer kaynaklı osteoporoz sınıflamasına dahil olan postmenopozal osteoporozda, östrojen hormonunun azalması nedeniyle kemiğin paratiroid hormona duyarlılığı artar, osteoblast aktivitesi azalır ve kemik matriks sentezi yavaşlar (2). Kemik mineral yoğunluğundaki azalmanın etkileri ilk çene kemiklerinde gözlenir. Alveoler kret yüksekliğindeki azalma, postmenopozal osteoporozun erken belirtilerindendir (4). Azalan kemik yoğunluğunu değerlendirmek için dual-energy x-ray absorbsiyometri (DXA), kantitatif bilgisayarlı tomografi (QCT), kantitatif ultrason (QUS), fraktal analiz (FD) yöntemleri kullanılabilir. Fraktal analiz yöntemi karmaşık şekilleri ve yapıları tanımlamak için kullanılan istatistiksel bir doku analizidir ve sonuçta sayısal bir değer elde edilir (5). Kemik trabekülleri karmaşık bir geometriye sahip olduğundan, trabeküler mimariyi değerlendirmek için bu yöntemden yararlanılabilinir.

3. OLGU SUNUMU

75 yaşında kadın hasta, alt çenesinde ağrı ve şişlik şikayeti ile İstanbul Üniversitesi Diş Hekimliği Fakültesi Ağız Diş Çene Hastalıkları ve Cerrahisi Ana Bilim Dalı Kliniği'ne başvurdu. Yapılan klinik ve radyolojik muayene sonucunda hastamızın ağız hijyeninin yetersizliği gözlendi. Üst çenesi dişsiz olan hastamızın alt çenesinde 32, 33, 35, 43, 46 numaralı dişlerinin mevcut olduğu, 35, 43 ve 46 numaralı dişlere endodontik tedavi yapılmış olduğu, geri kalan tüm dişlerin restore edilemeyecek derinlikte çürük kaynaklı harabiyete maruz kaldığı saptandı. Hastadan alınan anamnezde ağız içindeki tüm dişlerden ağrı hissettiği ve 35 numaralı diş bölgesinde geçmişte vestibülde şişlik şikayeti olduğu, bu konuda herhangi bir tedavi görmediği, şişliğin üç günde kendiliğinden gerilediği öğrenildi. Dişlerde dikey ve yatay perküsyonda hassasiyet saptandı. İntraoral muayenesinde enfeksiyon bulgusu olarak yorumlanacak ekspansiyona ve lenfadenopatiye rastlanmadı. Radyolojik muayenesinde mandibula interforaminal alanda diş köklerinin apekslerinden çene basisine doğru yayılan genişlemiş trabeküller ve multiple radyolusent alanlar görüldü, detaylı inceleme için hastadan konik ışınlı bilgisayarlı tomografi (CBCT) alındı (Resim 1). Panoramik radyografide mandibula anterior bölgede gözlenen radyolusent alanın, CBCT görüntüleme sonucu çift tarafta mandibula corpusundan ramusa doğru yayılmış olduğu, litik alanları çevreleyen mandibular vestibül korteksin incelmiş olduğu saptandı (Resim 2,3,4). Hastanın 2018, 2021, 2023 yıllarındaki panoramik radyografi görüntülerinde yapılan fraktal analizde kemik yoğunluğunun kademeli olarak azaldığı saptandı (Resim 5, Tablo 1). Mandibular foramenin önündeki trabeküler kemik bölgesi referans alınarak, hastanın 2023 yılındaki CBCT görüntüleri ile sağlıklı olduğu düşünülen hastanın CBCT görüntüleri karşılaştırıldı. Hastamızın fraktal analiz değerlerinin, kontrol görüntüdeki değerlere göre düşük olduğu saptandı. Hastanın tıbbi geçmişinde postmenopozal osteoporoz, Ailesel Akdeniz Ateşi (AAA), kronik böbrek yetmezliği sorunları olduğu öğrenildi. Hastamıza postmenopozal osteoporoz tanısı sekiz yıl önce konmuş olup menopozdan 28 yıl sonra, yürüme güçlüğü şikayeti sonrası teşhis edilmiş olup Fizik Tedavi ve Rehabilitasyon Kliniği tarafından takip edilmekteydi. Osteoporoz tedavisi amacıyla sekiz yıl önce oral yoldan bir kür selektif östrojen reseptör modülatörü (SERM) ve beş yıl önce yine oral yoldan bir kür alendronik asit ve kolekalsiferol kullandığı, son beş yıldır oral yoldan D vitamini takviyesi almakta olduğu, son iki yıldır altı ayda bir subkutan denosumab kullanmakta olduğu hasta tarafından bildirildi. Tedavi sürecinde altı yıl önce yükselen paratiroid hormon seviyesini kontrol altına almak için bir buçuk yıl sentetik tiroid hormon ilacı kullandığı, stabil duruma gelince ilaç kullanımının doktor tarafından sonlandırıldığı hasta tarafından ifade edildi. Osteoporoz tedavisi sürdürülürken, ataklar halinde karın ağrısı ve ateş şikayeti ile dört yıl önce başvurduğu Acil Tıp servisinde hastanın iki kızının AAA tanılı olduğunun öğrenilmesi üzerine yapılan konsültasyonlar ve tetkikler sonucu hastaya AAA tanısı konmuş olup tedavi için hasta son dört yıldır düzenli olarak oral yoldan 0.5 mg kolşisin kullanmaktadır. AAA tanısı sırasında alınan kan tahlillerinde kreatinin ve kan üre azotu (BUN) değerlerinde artış saptanmış ve hastaya diyaliz gerektirmeyen şiddette böbrek yetmezliği tanısı konmuş ve nefrotoksik ajanlardan sakınması tavsiye edilmiştir. Bütün bu değerlendirmeler sonucunda hastanın mevcut dişlerinin restorasyonu mümkün olmadığı için çekimleri planlandı. Antirezorptif ilaç kullanımı olduğu için osteonekroz şüphesini değerlendirmek amacıyla, hastanın subjektif olarak en çok ağrı şikayeti bulunan 35 numaralı dişin çekimi sonrası kemik içi biyopsi planlandı. Hastaya amoksisilin trihidrat 1000 mg 2x1 reçete edilerek 3 gün sonrasına randevu verildi. Randevusuna geldiğinde hastadan aydınlatılmış onam formu alındı. Hastaya artikain kullanılarak mandibular anestezi uygulandı, 35 numaralı diş çekildi. Biyopsi materyali elde etmek amacıyla çekim soketinden kemik dokuları kürete edildi. Soket çevresindeki kemik dokuların konturü düzeltildi ve yumuşak dokular 3.0 ipek dikiş materyali kullanılarak kapatıldı. Hastaya antibiyotiğe devam etmesi söylendi. Biyopsi materyali incelenmesi için İstanbul Üniversitesi Diş Hekimliği Fakültesi Oral Patoloji Anabilim Dalı'na gönderildi. Yapılan histopatolojik inceleme sonucunda nekrotik kemik dokusunun görülmediği bildirildi. Çekim yarasının komplikasyonsuz iyileştiğinin gözlenmesi üzerine hastanın restorasyonu mümkün olmayan diğer dişlerinin çekilmesine aynı yöntem ile devam edilmesi kararı alındı ve uygulandı. Hasta takibe alındı.

4. TARTIŞMA

Osteoporoz önemli morbidite ve mortalite ile sonuçlanabilen kas-iskelet sistemi hastalığıdır. Toplumda bireylerin yaşam süresi uzadıkça görülme sıklığı artmaktadır. Hastalığın tedavisinde kullanılan antirezorptif ilaçlar kemik dokuyu kapsayan cerrahi girişimlerde osteonekroz riski oluşturmaktadır. Osteoporozda kemik mineral yoğunluğu azaldığı için panoramik radyografilerde, bilgisayarlı tomografilerde düzensiz radyolusent alanlarla karşılaşılır. Osteoporozun ilk belirtilerine çene kemiklerinde rastladığımız için hastalığın tanı ve tedavi sürecine hakim olmak diş hekimleri açısından önemlidir.

Paratiroid hormon kemik kalsiyum dengesinde önemli bir rol oynar. Dolaşımdaki parathormon seviyesi arttıkça kemikten kalsiyum salınımı artar ve kemik mineral yoğunluğu azalır. Kronik böbrek yetmezliğinde D vitamini, plazma

kalsiyum, fosfat retansiyon seviyeleri azalır. Bu düşüş paratiroid hormon salınımını tetikler ve kemik dokuda mineral kaybı gerçekleşir (6).

5. SONUÇ

Bu vakada osteoporoz sebebi olabilecek ve sık karşılaşılan kronik böbrek yetmezliği, parathormon değerlerinin düzensizliğinin yanısıra Ailesel Akdeniz Ateşi'ne de dikkat çekmek istedik.

REFERANSLAR

1- WHO Scientific Group on the Prevention and Management of Osteoporosis. 2000: Geneva, Switzerland.
2- Alpaslan, C. Ağız, Diş ve Çene Cerrahisi Kanıta Dayalı Tanı ve Tedavi Yaklaşımları. Quintessence Yayıncılık; 2018.
3- Chen, J., Sambrook, P. Antiresorptive therapies for osteoporosis: a clinical overview. Nat Rev Endocrinol. 2012: 8: 81–91
4- Wactawski-Wende, J., Hausmann, E., Hovey, K., Trevisan, M., Grossi, S. and Genco, R.J. The Association Between Osteoporosis and Alveolar Crestal Height in Postmenopausal Women. Journal of Periodontology. 2005: 76: 2116-2124.
5- Mostafa, R.A., Arnout E.A., Abo el- Fotouh, M.M. Feasibility of cone beam computed tomography radiomorphometric analysis and fractal dimension in assessment of postmenopausal osteoporosis in correlation with dual X-ray absorptiometry, Dentomaxillofacial Radiology. 2016: 45:7.
6- Evenepoel, P., Bover, J., Torres, U.P. Parathyroid hormone metabolism and signaling in health and chronic kidney disease. Kidney International. 2016: 90:6: 1184-1190.
7- Lancieri, M., Bustaffa, M., Palmeri, S., Prigione, I., Penco, F., Papa, R., Volpi, S., Caorsi, R., Gattorno, M. An Update on Familial Mediterranean Fever. *Int. J. Mol. Sci.* 2023: 24:9584.
8- Slobodnick, A., Shah, B., Krasnokutsky, S., Pillinger, M.H. Rheumatology. 2018: 57:1:4-11.
9- Dudkiewicz, I., Brosh, T., Parelman, M., Salai, M., Colchicine inhibits fracture union and reduces bone strength: in vivo study. J Orthop Res. 2005: 23:4:877-881.
10- Suyani, E., Ozturk, M.A., Deger, S.M., Demirag, M.D., Goker, B., Haznedaroglu, S. Decreased bone mineral density in adult familial Mediterranean fever patients: a pilot study. Clin Rheumatol. 2008: 27:9:1171-1175.



Resim 1: Hastanın panoramik radyografi görüntüsünde mandibular interforaminal alanda diş köklerinin apeksinden basise doğru uzanan genişlemiş trabeküller ve litik alanlar izleniyor.

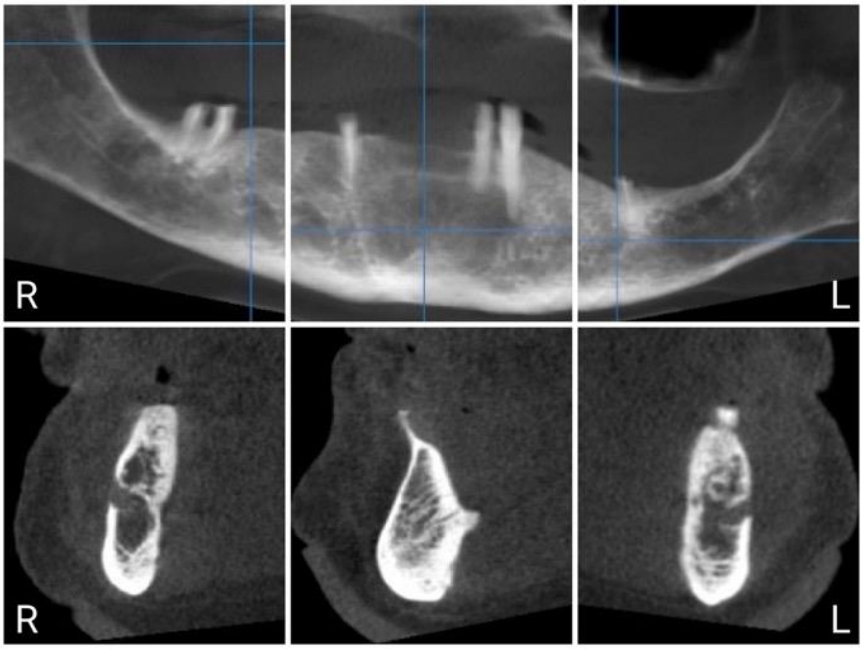

Resim 2: Bilateral mandibular foramen ve mandibula orta hatta denk gelen panoramik rekonstrüksiyon (üstte) ve crossectional görüntülerinde (altta) trabeküler kemik yapısı izleniyor.

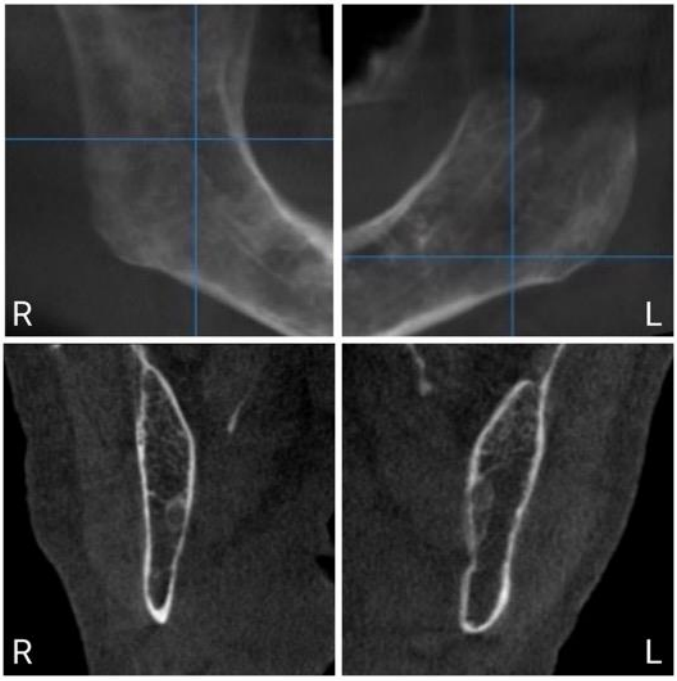

Resim 3: Bilateral mandibular ramuslarda referans çizgilere denk gelen alanın panoramik rekonstrüksiyon (üstte) ve cross sectional görüntülerinde (altta) kemik mineral yoğunluğunun azaldığı, kortikal laminaların inceldiği görülüyor.

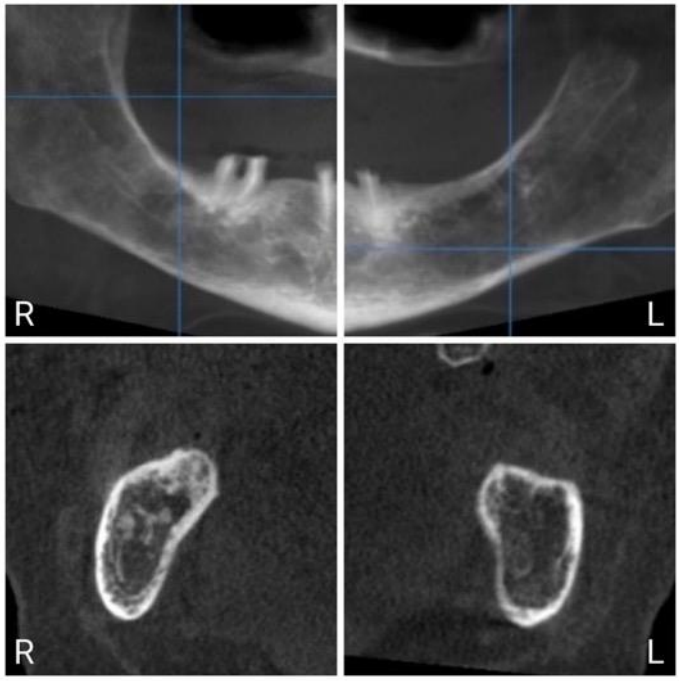

Resim 4: Bilateral mandibular corpuslarda referans çizgilere denk gelen alanın crossectional görüntüsünde (altta) kemik mineral yoğunluğunun azaldığı, kortikal laminaların inceldiği görülüyor.

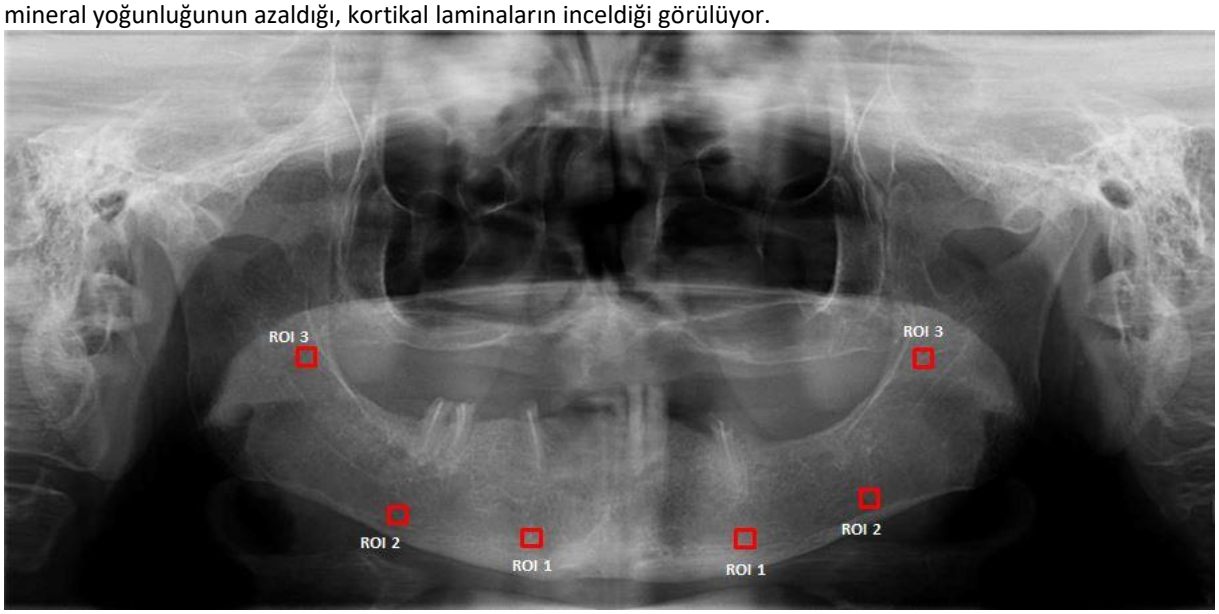

Resim 5: ROI 1: Mental foramenin inferiorunda trabeküler kemik bölgesi, ROI 2: İkinci molar diş hizasında mandibular kanalın altındaki trabeküler kemik bölgesi, ROI 3: Mandibular foramenin önündeki trabeküler kemik bölgesi

	Sağ			Sol		
	ROI-1	ROI-2	ROI-3	ROI-1	ROI-2	ROI-3
2018	1,12	1,058	1,211	1,188	1,18	1,188
2021	1,079	1,13	1,037	1,117	0,998	1,114
2023	0,988	1,107	0,988	1,147	0,984	1,107
CBCT			1,17			
CBCT-KONTROL			1,278			

Tablo 1: Sağ tarafta ROI-1, sol tarafta ROI-2 ve ROI-3'ün fraktal değerlerinde zaman içerisinde azalma olduğu görülüyor. ROI-3'te CBCT üzerinde yapılan fraktal analizde kontrol grubuna göre düşük değerdedir.

[PP-055]

TWO DIFFERENT THERAPEUTIC APPROACHES IN ONE PATIENT: A CASE REPORT

Gülşah Yaren Doğan [a], Merve Öztürk Muhtar [b]
A-Istanbul University, Institute of Graduate Studies in Health Sciences, Oral And Maxillofacial Diseases And Surgery, Turkey, gulsahyaren.dogan@ogr.iu.edu.tr
B-Istanbul University, Faculty of Dentistry, Oral and Maxillofacial Surgery Department, Turkey, merve.ozturk@istanbul.edu.tr

Abstract
Objectives: Bone augmentation may be necessary to achieve the required width for proper placement of implants. Despite the fact that autogenous bone has long been considered the ideal grafting material for bone augmentation procedures, several methods and materials may use for treatment of alveolar ridge defects.
Case Report: A 43 years-old female patient was admitted to our clinic with a request for upper jaw implant treatment. After radiological and intraoral examinations, due to long-term partial edentulism horizontal bone defects at various levels and grades were identified on both the right and left alveolar ridge of the maxilla. Regenerative bone surgery is scheduled before implant placement. After evaluating the defect type, guided bone regeneration (GBR) was planned for edentulous area of right maxilla and an autogenous bone graft for the edentulous area of the left maxilla. It was aimed at minimally invasive treatment, considering the complications of operations. Following the radiological evaluation, the implant operation was performed in the sixth postoperative month. Dental rehabilitation was achieved with a fixed prosthesis after 4 months.
Conclusion: There are different regenerative approaches for endosseous dental implant application in cases of bone atrophy. Although autogenous bone grafts are the gold standard for bone regeneration, treatment planning should be specific to the patient. The type of the defect, the amount of bone present, and any potential procedural complications should all be considered for an effective treatment plan.
Key words: Bone augmentation, guided bone regeneration, ramus graft

TEK HASTADA İKİ FARKLI TEDAVİ YAKLAŞIMI: BİR OLGU SUNUMU

Özet
Giriş: İmplantların uygun şekilde yerleştirilmesi için gerekli genişliği elde etmek amacıyla kemik ogmentasyonu gerekli olabilir. Otojen greftler uzun süredir kemik ogmentasyon prosedürleri için ideal greft materyali olarak kabul edilmesine rağmen, alveolar sırt defektlerinin tedavisi için çeşitli yöntemler ve materyaller kullanılabilir.
Vaka sunumu: 43 yaşında kadın hasta üst çene implant tedavisi talebiyle kliniğimize başvurdu. Radyolojik ve intraoral muayeneler sonrasında uzun süreli parsiyel dişsizlik nedeniyle maksillanın hem sağ hem de sol alveolar sırtı üzerinde çeşitli seviyelerde ve derecede horizontal kemik defektleri tespit edildi. Defekt tipi değerlendirildikten sonra sağ maksillanın dişsiz bölgesine yönlendirilmiş kemik rejenerasyonu (YKR), sol maksillanın dişsiz bölgesine ise otojen kemik grefti planlandı. Operasyonların komplikasyonları göz önünde bulundurularak minimal invaziv tedavi amaçlandı. Radyolojik değerlendirmenin ardından implant operasyonu ogmentasyon sonrası altıncı ayda gerçekleştirildi. Dental rehabilitasyon 4 ay sonra sabit protezler ile gerçekleştirildi.
Sonuç: Kemik atrofisi vakalarında endosseöz dental implant uygulaması için farklı rejeneratif yaklaşımlar vardır. Otojen kemik greftleri kemik rejenerasyonu için altın standart olsa da tedavi planlaması hastaya özgü olmalıdır. Etkili bir tedavi planı için defektin türü, mevcut kemik miktarı ve olası prosedür komplikasyonlarının tümü dikkate alınmalıdır.
Anahtar kelimeler: Kemik ogmentasyonu, yönlendirilmiş kemik rejenerasyonu, ramus grefti

1. Introduction

Insufficient bone volume can hinder the ideal placement of implants and negatively impact long-term prognosis. Horizontal bone defects are characterized by reduced crest width, which affects the primary stability of the implant in the correct prosthetic position. In such cases, a gradual approach for bone regeneration and implant placement may be preferred (1).

Over the years, various biological or synthetic biomaterials have been applied for bone reconstruction, including autogenous grafts, allografts, xenografts, and alloplasts. Autogenous bone grafts have long been considered ideal grafting material due to their potential osteogenic, osteoinductive, and osteoconductive properties. They can be obtained intraorally or extraorally, with considerations for the required amount of bone and complication risks during grafting. Postoperative complications may include pain, dehiscence formation, pulp necrosis in teeth, and temporary or permanent neurosensory disorders (2). Risks and limitations highlight the need for alternative approaches (3). Guided Bone

Regeneration (GBR) is a treatment option involving the application of resorbable or non-resorbable membranes to mechanically isolate non-osteogenic cell populations from surrounding soft tissues. GBR has become a successful treatment method for increasing the height and width of atrophic bone before implant treatment, surpassing the efficacy of bone grafting alone (4, 5).

2. Case Report

A 43-year-old female patient applied to our clinic with complaint of partial edentulism in the upper jaw. Intraoral and radiological examinations revealed varying degrees of horizontal bone insufficiency in long-term edentulous areas (Fig.1-2). Different augmentation approaches were planned for both regions before the implant operation. The type of defect and the risk of morbidity during harvesting of autogenous graft were evaluated during this planning. GBR technique using tent screws and resorbed membrane was planned especially in the region with bowl defect, and autogenous ramus block graft was planned in the region with more severe and flat defect.

Under the local anesthesia, autogenous block grafts harvested from left ascending ramus (Fig.3). The autogenous block graft with two mini screws were applied on the left side (Fig.4). On the relatively less severe and concave right side defect (Fig. 6), a GBR operation with three tent screws (Fig.7), approximately 3 cc xenograft (Fig.8), and collagen membrane was performed (Fig.9). Tent screws contributed to the prevention of membrane collapse and stabilization of the graft. The membrane was stabilized with resorbable sutures. No complications were encountered in the postoperative period except for transient numbness. Anti-inflammatory drugs and steroids were administered for the management of paresthesia. Postoperative 6-month examinations showed that the amount of horizontal bone was sufficient for implant placement with both techniques. The implant operation was performed under local anesthesia. Softer bone was encountered on the GBR side during implant surgery, necessitating additional bone grafting. Healing caps were placed after four months, and the patient was rehabilitated with a fixed prosthesis. Follow-up with the patient continues.

3. Discussion

Modern dentistry faces increasing demands and challenges in implant applications. Bone resorption and reshaping of the alveolar ridge after tooth loss due to periodontal disease, caries, trauma, or tumoral processes complicate implant placement. In atrophic maxilla or mandible cases, the use of autogenous grafts is widely accepted as the gold standard for bone regeneration.

According to Reininger transient sensory changes in the anterior teeth (33.87%) and sensory changes in the skin and mucosa (18.57%) were the most frequent complications when the mandibular symphysis was used as the intraoral autogenous graft site. Transient sensory changes in the mucosa (8.19%) and minor postoperative bleeding (6.55%) were the most frequent complications in the mandibular body and ramus donor sites (6). In a randomized controlled trial, 42 patients with horizontal bone atrophy sites in the maxilla or mandible were randomly assigned to two groups. One group received a combination of autogen bone graft (ABG) with particulate xenograft covered with collagen membrane, while the other received particulate xenograft alone covered with collagen membrane. At 6 and 18-month follow-up, there was no statistically significant difference in the horizontal bone width gain achieved in the GBR group compared to the ABG group. However, there was a statistically significant higher incidence of sensory disturbances ($P = 0.02$) and hematomas ($P = 0.002$) in the ABG group compared to the GBR group (7). In our case, transient sensory loss was also observed postoperatively. Anti-inflammatory drugs and steroids were prescribed for the treatment of paresthesia. Additionally, various treatment options enable implant placement, such as guided bone regeneration, split-crest technique, sinus lift, osteogenic distraction, or block grafting. In another study, it was stated that additional graft reinforcement was needed during implant placement (8). This is supported by the fact that in our case, additional graft was required when the implant was placed in the region where the GBR operation was carried out using xenograft. In a prospective study with an average observation period of 12.5 years, simultaneous implant placement or placement into natural bone with guided bone regeneration showed survival rates of 93% and 95%, respectively (9).

It is not clear which procedure has a definitive indication for each individual case that provides satisfactory bone amount increase, long-term implant survival, and prosthetic rehabilitation that is favorable for the patient. When the remaining crest is 2.9 mm or wider, Milinkovic et al. (10) advocate the use of staged GBR for horizontal augmentation prior to implant insertion. In this case, six months of healing was planned for the placement of the implants.

4. Conclusion

With advancing technology and materials, various treatment options are available. Patient-focused treatment planning, determining the treatment goals, and evaluating relevant risks are crucial in selecting the techniques and appropriate materials for treatment. Creating a patient-specific therapy plan is necessary to determine the best treatment and achieve satisfactory outcomes.

5. References

1. Benic GI, Hammerle CH. Horizontal bone augmentation by means of guided bone regeneration. Periodontol 2000. 2014;66(1):13-40.
2. Jensen SS, Terheyden H. Bone augmentation procedures in localized defects in the alveolar ridge: clinical results with different bone grafts and bone-substitute materials. Int J Oral Maxillofac Implants. 2009;24 Suppl:218-36.
3. Christensen JG, Gronlund GP, Georgi SR, Starch-Jensen T, Bruun NH, Jensen SS. Horizontal Alveolar Ridge Augmentation with Xenogenic Block Grafts Compared with Autogenous Bone Block Grafts for Implant-retained Rehabilitation: a Systematic Review and Meta-Analysis. J Oral Maxillofac Res. 2023;14(2):e1.
4. Tang YL, Yuan J, Song YL, Ma W, Chao X, Li DH. Ridge expansion alone or in combination with guided bone regeneration to facilitate implant placement in narrow alveolar ridges: a retrospective study. Clin Oral Implants Res. 2015;26(2):204-11.
5. Buser D, Brägger U, Lang NP, Nyman S. Regeneration and enlargement of jaw bone using guided tissue regeneration. Clin Oral Implants Res. 1990;1(1):22-32.
6. Reininger D, Cobo-Vázquez C, Monteserín-Matesanz M, López-Quiles J. Complications in the use of the mandibular body, ramus and symphysis as donor sites in bone graft surgery. A systematic review. Med Oral Patol Oral Cir Bucal. 2016;21(2):e241-9.
7. Mendoza-Azpur G, de la Fuente A, Chavez E, Valdivia E, Khouly I. Horizontal ridge augmentation with guided bone regeneration using particulate xenogenic bone substitutes with or without autogenous block grafts: A randomized controlled trial. Clin Implant Dent Relat Res. 2019;21(4):521-30.
8. Lima RG, Lima TG, Francischone CE, Turssi C, Souza Picorelli Assis NM, Sotto-Maior BS. Bone Volume Dynamics and Implant Placement Torque in Horizontal Bone Defects Reconstructed with Autologous or Xenogeneic Block Bone: A Randomized, Controlled, Split-Mouth, Prospective Clinical Trial. Int J Oral Maxillofac Implants. 2018;33(4):888-94.
9. Jung RE, Fenner N, Hämmerle CH, Zitzmann NU. Long-term outcome of implants placed with guided bone regeneration (GBR) using resorbable and non-resorbable membranes after 12-14 years. Clin Oral Implants Res. 2013;24(10):1065-73.
10. Milinkovic I, Cordaro L. Are there specific indications for the different alveolar bone augmentation procedures for implant placement? A systematic review. Int J Oral Maxillofac Surg. 2014;43(5):606-25.

6. Figures

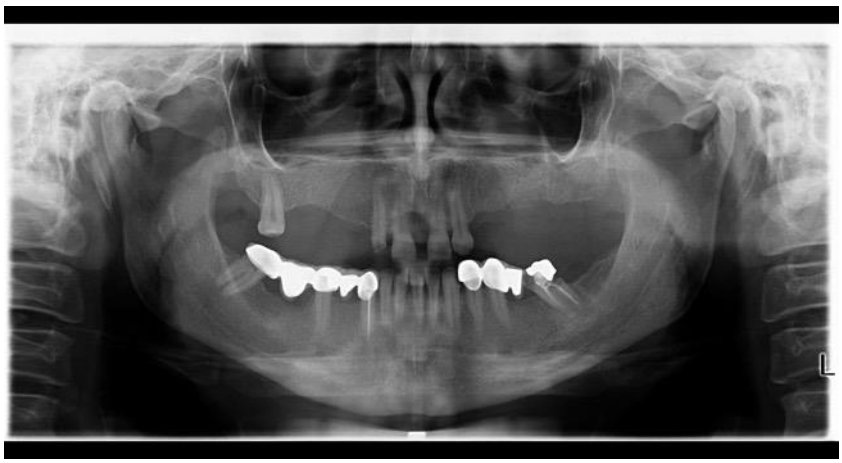

Figure 1: Preoperative panoramic



Figure 2: Preoperative intraoral photograph - left maxilla

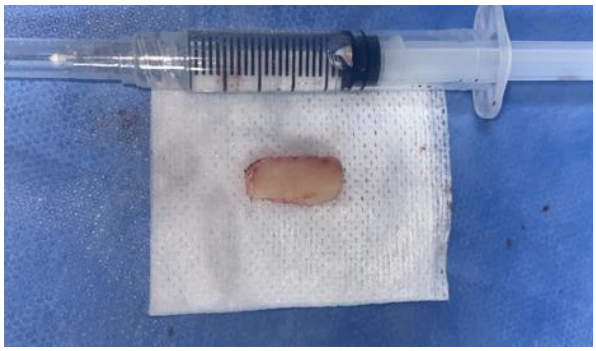

Figure 3: Ramus graft

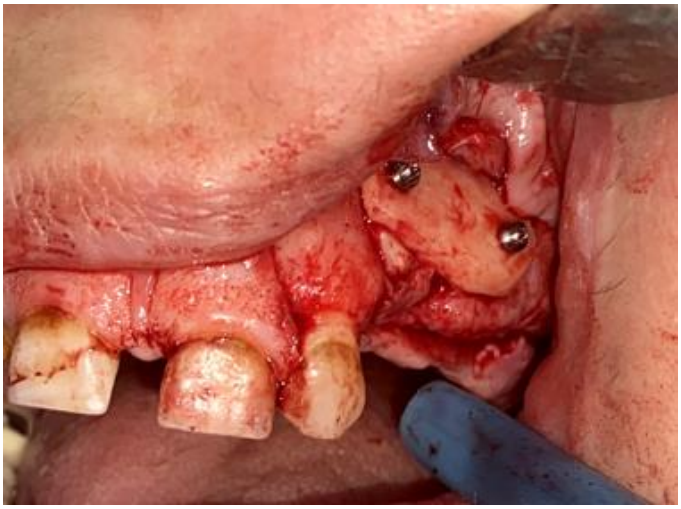

Figure 4: Intraoperative photograph of ramus augmentation



Figure 5: Before implant placement

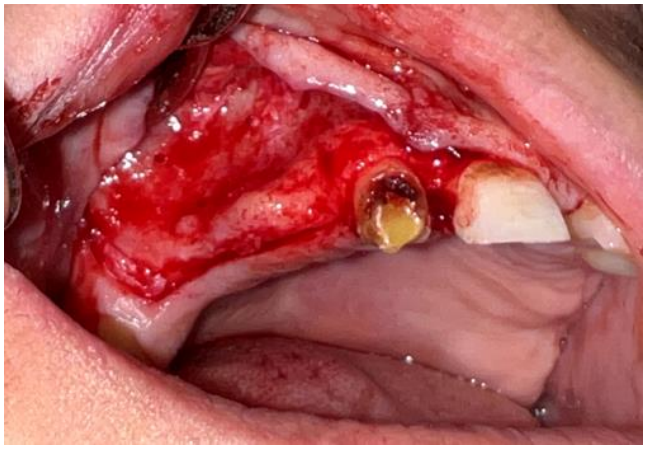

Figure 6: Preoperative intraoral photograph - right maxilla



Figure 7: GBR operation photograph – tent screws



Figure 8: GBR operation photograph - xenograft placement



Figure 9: GBR operation photograph - membrane stabilization



Figure 10: Before implant placement – right side



Figure 11: Panoramic radiography 6 months after augmentation

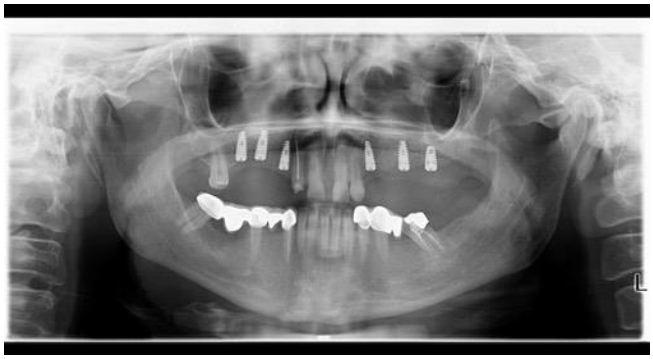

Figure 12: Panoramic radiography after implant placement

[PP-080]

Chronic Suppurative Osteomyelitis of Mandible: A Case Report

Hatice Hoşgör[a], Sadi Memiş [b], Senem Reyhan Urcan [c]
a- Kocaeli University, Faculty of Dentistry, Department of Oral and Maxillofacial Surgery, Kocaeli Turkey, drhaticehosgor@yahoo.com
b- Kocaeli University, Faculty of Dentistry, Department of Oral and Maxillofacial Surgery, Kocaeli, Turkey, sadimemis@gmail.com
c- Kocaeli University, Faculty of Dentistry, Department of Oral and Maxillofacial Surgery, Kocaeli, Turkey, senemreyhan.urcan@kocaeli.edu.tr

Abstract
Objectives: Osteomyelitis of the jaws is characterized by an inflammatory reaction of bone tissue. It is a disease that usually occurs in the lower jaw. The etiology and pathogenesis of the disease are not fully understood. Treatment of osteomyelitis is highly variable and ranges from conservative treatment with antibiotics alone or extraction/root canal treatment of the involved teeth with antibiotics to aggressive surgical procedures such as segmental resection of the mandible.
Case Report: An 86-year-old female patient applied to our clinic with complaints of extraoral abscess and fistula in the left mandibular region. The patient received inpatient treatment in the Infectious Diseases Department for 22 days and was later discharged and referred to us, considering that the infection might be of dental origin. After the patient applied to our clinic, tooth number 34, which was the focus of focal infection, was extracted for treatment, and antibiotics were administered for 3 months. Additionally, the patient was taken under control with 30 sessions of hyperbaric oxygen therapy.
Conclusion: Osteomyelitis treatment includes both medical and surgical approaches. The use of antibiotics and hyperbaric oxygen therapy are critical in the treatment of osteomyelitis.

Key Words: chronic osteomyelitis, suppurative, antibiotics, hyperbaric oxygen

1. Introduction

Osteomyelitis is an inflammatory condition of bone and bone marrow that may progress with suppuration, abscess and fistula formation, and subsequent sequestration (1). Osteomyelitis develops as a result of odontogenic infection of bacteria, from anatomical neighborhoods (otitis media, tonsillitis, suppurative sialodenitis), or, although it is rare in the jaws, by hematogenous spread. Some systemic diseases such as diabetes mellitus, immunodeficiency, decreased vascularization due to alcoholism or radiation, and diseases such as Paget's disease and osteopetrosis increase the risk of osteomyelitis (2). The primary causes of chronic osteomyelitis are odontogenic infections arising from pulpal and periodontal tissues, post-extraction complications, leaving necrotic bone, mistakes in the antibiotic selection, not using antibiotics for an appropriate period of time, errors in diagnosis, trauma and inadequate treatment of trauma, and radiation to the jaw bones (3-5).

Chronic osteomyelitis usually progresses with pain, swelling, purulent fluid flow, non-healing bone structure, and radiographic changes (6). The radiographic appearance of osteomyelitis usually appears after a few weeks. In the radiographic image of chronic osteomyelitis, there are radiolucent areas, bone destruction, and sequester formation that give a radiopaque appearance (4,7).

Chronic osteomyelitis treatment requires a multidisciplinary approach. Many researchers report that intravenous (IV) antimicrobial therapy and surgical treatment including sequestrotomy and decortication (8,9) and additionally hyperbaric oxygen should be applied (8,10).

2. Case Report

An 86-year-old female patient applied to our clinic with complaints of extraoral abscess and fistula in the left mandibular region (Figure 1). The patient received inpatient treatment in the Infectious Diseases Department for 22 days and was later discharged and referred to us, considering that the infection might be of dental origin. It was learned that the patient had no systemic disease other than hypertension. When the patient presented to our clinic, the suppurative abscess pattern continued persistently. This case, which showed destruction in the left mandibular lingual cortex on CBCT images, was diagnosed as chronic suppurative osteomyelitis (Figure 2). Tooth 34, which was thought to be the patient's potential focus of infection, was extracted. Since the patient was allergic to penicillin, clindamycin 600mg (4x1) was administered for 3 months. Additionally, the patient underwent 30 sessions of hyperbaric oxygen therapy. After 4 months of clinical follow-up and treatment of the acute infection, the fistula tract was de-epithelialized, primary surgical closure was performed, and the follow-up of the patient is still continuing (Figures 3 and 4).

3. Discussion

While the results of antibiotic treatment of osteomyelitis of infectious origin are positive in many cases, in some cases there is no response to the treatment and the course of the disease is considerably prolonged as a result of recurrent attacks (11). The disease may last for months due to reasons such as weakness of the immune system, chronic systemic diseases, alcohol and tobacco use, diabetes mellitus, and malnutrition (2). In 2003, Baltensperger reported that chronic osteomyelitis in the lower jaw recurred even 10 years after the end of treatment (12). For this reason, even if the symptoms of osteomyelitis patients disappear after receiving the most appropriate treatment, routine check-ups should be performed at regular intervals in the long term.

Kim et al. evaluated the successful treatment of osteomyelitis as the regression of symptoms spontaneously or after eight weeks of antibiotic administration and surgical treatment. Treatment failure was defined as the need for a second surgical operation and an additional eight weeks of antibiotic administration by the authors (4). Bartkowski et al. recommended that intravenous antibiotic administration should be for a period of 10-24 days (13).

Hyperbaric oxygen therapy is an effective treatment method, especially in chronic osteomyelitis (14). Hyperbaric oxygenation acts in four main ways: 1. increase in fibroblastic activity, 2. increase in collagen matrix accumulation, 3. stimulation of vascular proliferation, 4. increase in osteogenesis. While the bactericidal effect of leukocytes and antibiotics increases with hyperbaric oxygenation, fibroblastic proliferation, and neovascularization are achieved on a suitable basis. As a result of increased osteoclastic and osteoblastic activity, new bone formation occurs along with natural sequestration. Dead space is filled with healthy new bone (15).

In this case report, although the patient did not have any systemic disease that lowered his immune resistance, osteomyelitis persistently developed, resulting in abscess formation. The patient received inpatient treatment in the Infectious Diseases Department for 22 days before. After the patient applied to our clinic, tooth number 34, which was the focus of focal infection, was extracted for treatment, and antibiotics were administered for 3 months. In addition, the patient was taken under control with 30 sessions of hyperbaric oxygen therapy, and extraoral abscess drainage was monitored. When the extraoral purulent abscess discharge completely ended, the fistula tract was de-epithelialized. The patient was given oral hygiene training and was monitored. The patient is still under follow-up.

4. Conclusion

Early diagnosis is very important in osteomyelitis. Delaying the diagnosis of osteomyelitis complicates treatment planning and prolongs treatment. For this reason, patients with complaints such as long-lasting fever, lymphadenopathy, pain, swelling, and purulent discharge should be especially suspicious of osteomyelitis; Clinical, radiological, and laboratory findings of patients should be evaluated carefully. Treatment of osteomyelitis includes both medical and surgical approaches. The use of antibiotics and hyperbaric oxygen therapy are critical in the treatment of osteomyelitis.

5. References

1. Bevin CR, Inwards CY, Keller EE. Surgical management of primary chronic osteomyelitis: a long term retrospective analysis. J Oral Maxillofacial Surg 66:2073-2085, 2008.
2. Scully C.Oral and Maxillofacial Medicine. Elsevier 3 nd 2004, 450-1.
3. Dramola JO, Ajagbe HA. Chronic osteomyelitis of the mandible in adults: a clinical study of 34 cases. Br J Oral Surg. 20:58-62, 1982.
4. Kim SG, Jang HS. Treatment of chronic osteomyelitis in Korea. Oral Surg Oral Med Oral Pathol Oral Radiol Endod .92:394-398, 2001.
5. Topazian RG.Oral And Maxillofacial Infections. Elsevier.2002,Chapter 10,214.
6. Adekeye EO, Cornah J. Osteomyelitis of the jaws: a review of 141 cases. Br J Oral Maxillofac Surg. 23: 24-35, 1985.
7. Hudson JW. Osteomyelitis of the jaws. J Oral Maxillofacial Surg .51:1294-1301,1993
8. Merkesteyn JPR, Groot RH, Akker HP, Bakker DJ, Hoelen Borgmeijer AMMJ. Treatment of chronic suppurative osteomyelitis of the mandibula. Int J Oral Maxillofac Surg. 26:450-454, 1997
9. Seto BG, Lynch SR, Moy PK. Chronic osteomyelitis of mandible caused by penicillin-resistant Bacteroides ruminicola. Oral Surg Oral Med Oral Pathol Oral Radiol Endod . 61:29-31,1986.
10. Calhoun KH, Shapiro RD, Stıernberg CM, Calhoun JM, Mader JT. Osteomyelitis of the mandible. Arch Otolarngol Head Neck Surg .114:1157- 1162, 1988.
11. Suei Y, Tanimoto K, Taguchi A, Wada T, Ishikawa T. Chronic recurrent multifocal osteomyelitis involving the mandible. Oral Surg Oral Med Oral Pathol Oral Radiol Endod. 78:156-162, 1994.
12. Baltensperger M, Eyrich GK.Osteomyelitis of the Jaws. Springer 2008, 172.
13. Bartkowski SB, Heczko PB, Lısıewicz J, et al. Combined treatment with antibiotic, heparin and streptokinase – a new approach to the therapy of bacterial osteomyelitis. J Craniomaxillofac Surg 1994; 22:167-176.
14. Kim SG, HS Jang., 2001, Treatment of chronic osteomyelitis in Korea. Korea : Oral Surg Oral Med Oral Pathol Oral Radiol Endod, 92: 394-398.
15. Çimşit M. Osteomyelit tedavisinde hiperbarik oksijen tedavisinin rolü: Klinik Derg 1992;5(3):131-4.

6. Figures



Figure 1: Presence of extraoral abscess and fistula in the left mandibular region when the patient first applied to our clinic

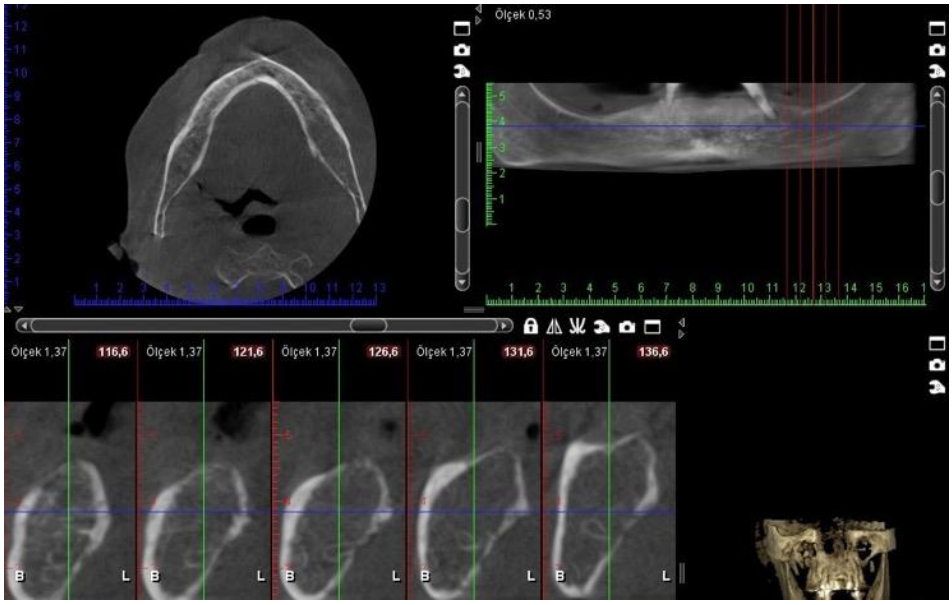

Figure 2: CBCT images show destruction of the left mandibular lingual cortex

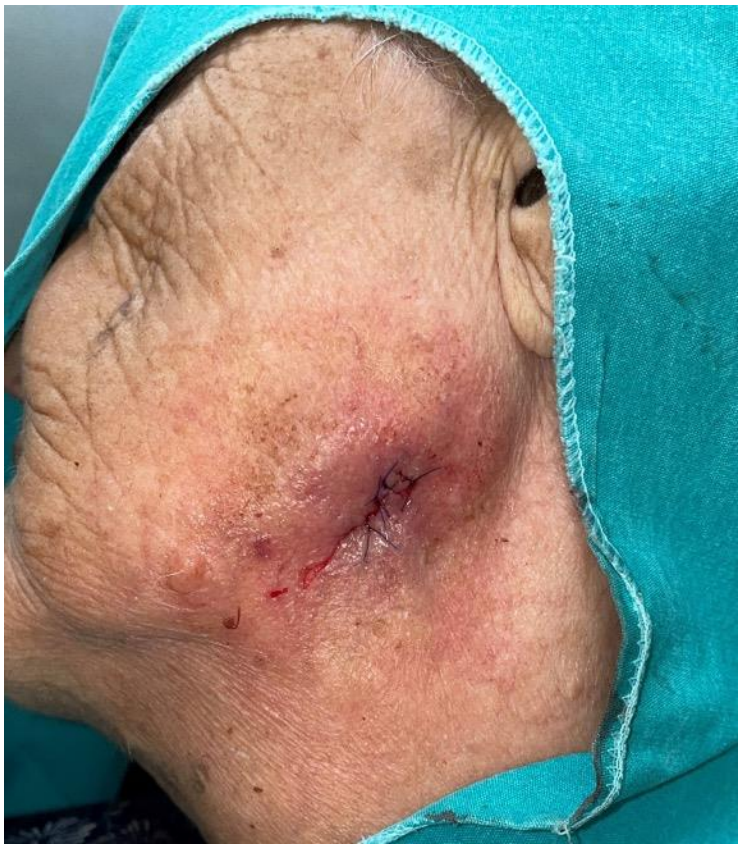

Figure 3: Image of fistula tract being de-epithelialized and primary surgical closure



Figure 4: Image 2 weeks after fistula tract being de-epithelialized

[PP-081]

ORTHOKERATINIZED ODONTOGENIC CYST: A CASE REPORT

Hatice Hoşgör[a], Sinan Ala[b], Necat Vakur Olgaç[c]

a- Kocaeli University, Faculty of Dentistry, Department of Oral and Maxillofacial Surgery, Kocaeli Turkey, drhaticehosgor@yahoo.com

b- Kocaeli University, Faculty of Dentistry, Department of Oral and Maxillofacial Surgery, Kocaeli, Turkey, sinan.ala@hotmail.com

c- Istanbul University, Institute of Oncology, Department of Clinical Oncology, Istanbul, Turkey, volgac@istanbul.edu.tr

Abstract

Objectives: Orthokeratinized odontogenic cyst (OOC) is a type of odontogenic cyst characterized by orthocheratinine epithelium. Although it was previously classified as a sub-class of odontogenic keratocyst, it is now classified as a different type of cyst. Unlike odontogenic keratocyst, it is mostly seen in the cystic structure but rarely seen as multiple. Enucleation and curettage in OOCs are the usual forms of treatment.

Case Report: A 17-year-old systemically healthy male patient applied to our clinic due to the presence of a lesion detected in the right mandibular lingual during a routine examination in the outer center. Excisional biopsy was performed under local anesthesia and the result of histopathological examination was found to be OOC.

Conclusion: Although OOCs are likely to relapse, they are cysts that are likely to be malignant transformations when they recur. Therefore, it is important that this cyst is clinical, radiological, and histopathologically distinguished. Postoperative regular follow-up of treated OOC patients is mandatory.

Keywords: Orthokeratinized odontogenic cyst, mandible, neoplasm

1. Introduction

OOCs, which were considered an orthokeratinizing variant of odontogenic keratocytes in previous classifications, have been reported as a completely separate pathology with the latest update. In histopathological examinations, orthocheratinized multi-story flat epithelium and furnished cysts were called OOC (1,2). The etiopathogenesis of these cysts is uncertain and is probably thought to have originated from dental lamina residues (3).

These cysts, whose actual prevalences due to the amendment to the classification are uncertain, make up approximately 10 %of cases in most case series, including keratinizing odontogenic cysts. It is stated that OOCs, which affect a wide age range but have increased incidence in three and fourth decades, are more frequently monitored in men (4). Nearly 90 %of the cases are monitored in the lower jaw and 75 %of all lesions are positioned in the posterior region.

They are clinically painful in the form of painless swelling and are generally noticed in radiographs taken for other reasons. Radiologically, their boundaries are prominent and regular, unilocular. Sometimes radiographic multiloculation can be monitored. There are no specific clinical and radiographic properties that distinguish OOC from other inflammatory and developmental odontogenic cysts. Approximately two-thirds of OOC are similar to clinically and radiographically dentigerous cysts and are usually associated with the embedded mandibular third molar teeth. Treatment in OOC is the enucleation. The recurrence rate is low and has been reported to be less than 2 %(5). In this case presentation, the diagnosis and treatment of a patient with OOC will be presented.

2. Case Report

A 17-year-old systemically healthy male patient applied to our clinic due to the presence of a lesion detected in the panoramic X-ray during a routine examination in the outer center. In the clinical and radiological examination, a 1.8 x 1.5 x 1.3 cm sized, unilocular, radiolucent lesion was detected around teeth 46 and 47, with expansion in the lingual cortex (Figures 1 and 2). It was found that the relevant teeth were vital in the evaluation made with a vitalometer device. Under local anesthesia, the relevant region was opened with a sulcular incision. The entire lesion was removed with the help of a window opened in the lingual cortex and the area was closed primarily. The example of an excisional biopsy received was sent for histopathological examination. As a result of histopathological examination, it was found that it was OOC (Figure 3). The patient was informed about the pathology. The patient recovered without any problems during the postoperative recovery period and no recurrence was found in the controls performed after 6 months (Figure 4).

3. Discussion

The most important elements that distinguish OOC from odontogenic keratocysts are histopathological differences and recurrence rates. Histopathologically, OOCs have an epithelial structure of the basal layer, which is not observed, unlike

odontogenic keratocysts, orthocheratinization of varying thicknesses. In many studies where the histopathological properties of these two lesions were compared, it was reported that orthocheratiotic cysts had lower proliferative activity than odontogenic keratocysts (6). It is thought that these histopathological features play an important role in low recurrence rates of OOCs. In 1981, Wright reported that only 1 patient was observed in the postoperative follow-up of 18 patients. In the following years, reports had been published confirming low recurrence rates (7). In the case report presented here, there was no recurrence finding in the 6-month follow-up in accordance with the literature.

In the literature, it was reported that OOCs are often localized in the mandibula posterior with up to 98 %(8). Approximately two-thirds of OOCs are similar to clinically and radiographically dentigerous cysts and are usually associated with the embedded mandibular third molar teeth (8). In the case report, we have presented, the lesion is in the mandibula posterior compatible with the literature, but the lesion settlement was monitored as a lesion independent of the mandibula posterior lingual region and independent of the embedded tooth.

4. Conclusion

Orthokeratinized odontogenic cysts can be located in different regions than in the literature. Routine examinations must be carefully evaluated. In addition, although it is less likely to relapse, they are cysts that are likely to be malignant transformation when relapse. Therefore, it is important that this cyst is clinical, radiological, and histopathologically distinguished. Postoperative regular follow-up of patients is mandatory.

5. References

1. El-Naggar AK, Chan J, Grandis J, Takata T, Slootweg P. WHO classification of head and neck tumours. 4th ed. Lyon: International Agency for Research on Cancer Press; 2017.
2. Soluk-Tekkeşin M, Wright JM. The World Health Organization classification of odontogenic lesions: a summary of the changes of the 2017 (4th) edition. Turk Patoloji Derg. 2018;34(1):1-18.
3. Li T, Kitano M, Chen X, Itoh T, Kawashima K, Sugihara K, Nozoe E, Mimura T. Orthokeratinized odontogenic cyst: a clinicopathological and immunocytochemical study of 15 cases. Histopathol. 1998;32(3):242-51.
4. Dong Q, Pan S, Sun L-S, Li T-J. Orthokeratinized odontogenic cyst: a clinicopathologic study of 61 cases. Arch Pathol Lab Med. 2010;134(2):271-5.
5. Oh KY, Kim JE, Cho SD, Yoon HJ, Lee JI, Hong SD. Orthokeratinized odontogenic cyst: A large series and comprehensive literature review with emphasis on synchronous multiple occurrence and neoplastic transformation. Oral Surg Oral Med Oral Pathol Oral Radiol. 2022;133(3):e72-e82.
6. Vuhahula E, Nikai H, Ijuhin N, Ogawa I, Takata T, Koseki T, Tanimoto K. Jaw cysts with orthokeratinization: analysis of 12 cases. J Oral Pathol Med. 1993; 22(1):35-40.
7. Crowley TE, Kaugars GE, Gunsolley JC.Odontogenic keratocysts: a clinical and histologic comparison of the parakeratin and orthokeratin variants. J Oral Maxillofac Surg. 1992; 50(1):22-26.
8. Crowley TE, Kaugars GE, Gunsolley JC. Odontogenic keratocysts: A clinical and histologic comparison of the parakeratin and orthokeratin variants. J Oral Maxillofac Surg 1992;50:22-6.

6. Figures



Figure 1: Panoramic X -ray image before the operation

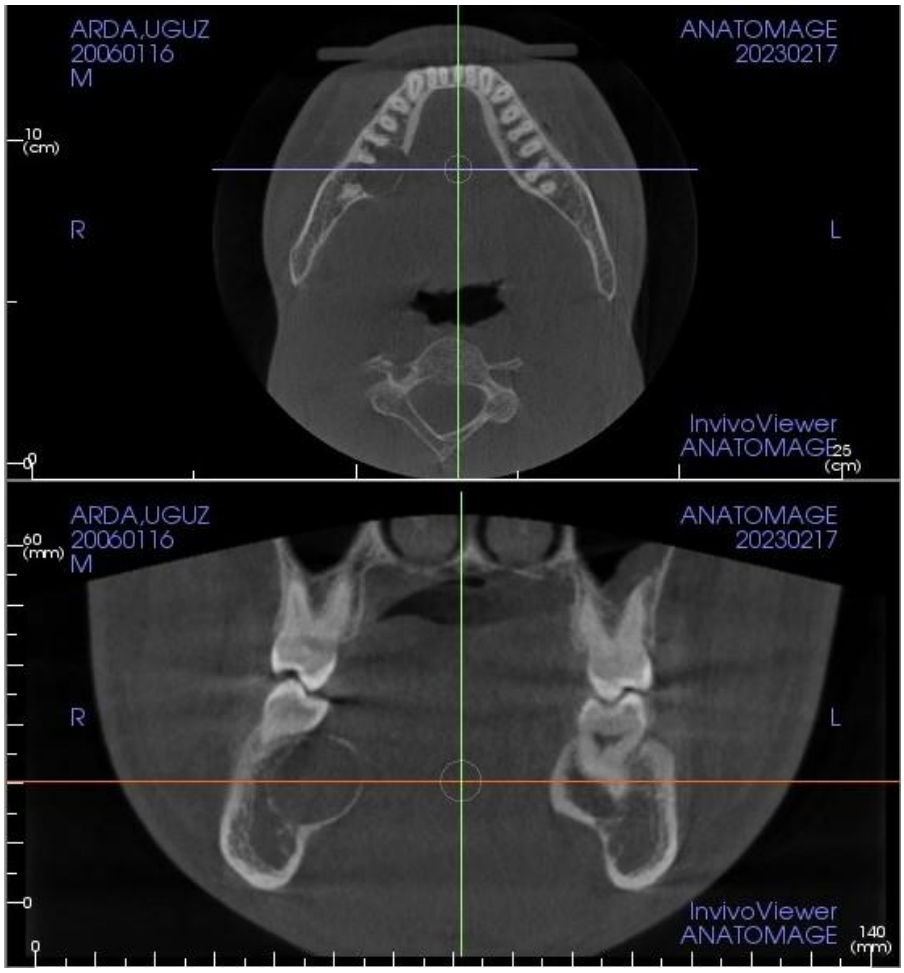

Figure 2: CBCT image before the operation

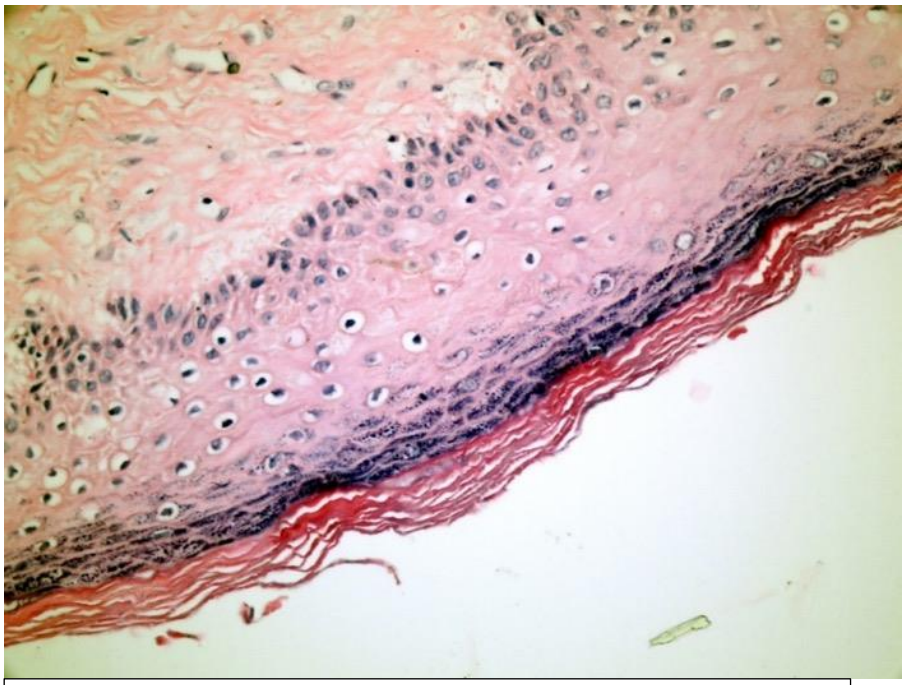

Figure 3: Significant granulosa layer in creating epithelium and orthokeratosis on the surface (H&E X 400)

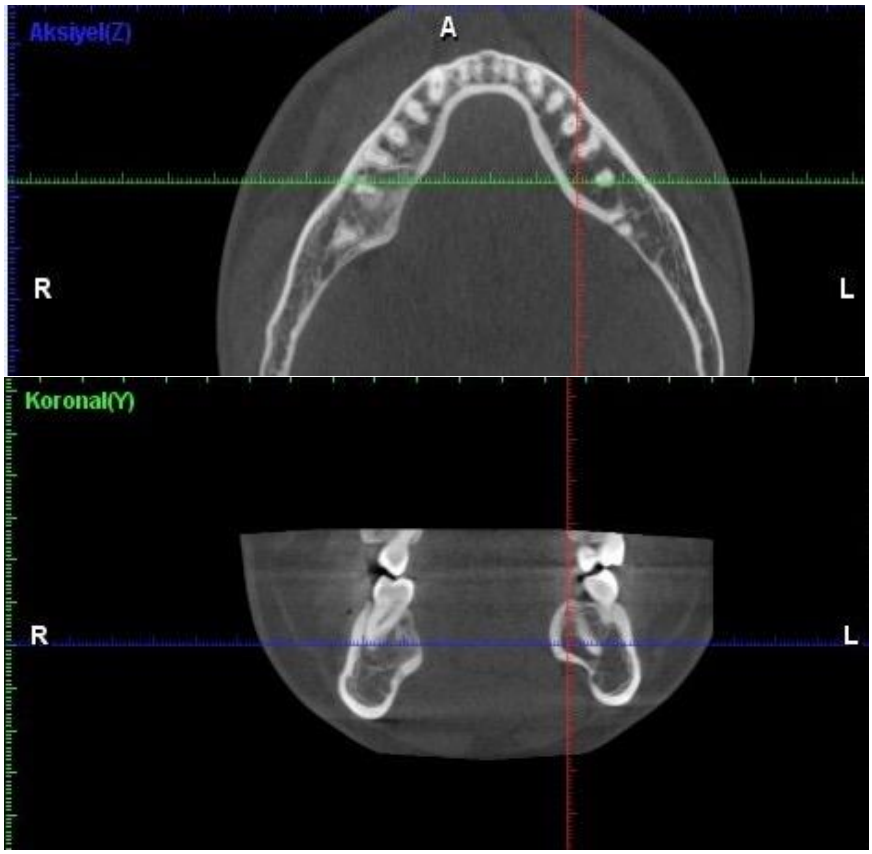

Figure 4: CBCT X-ray image in the 6th month after the operation

[PP-083]

BÜYÜK SUBLİNGUAL SİALOLİTH VE CERRAHİ YAKLAŞIM İLE ÇIKARILMASI: OLGU SUNUMU

Ece Duru[a], Başak Keskin Yalçın[b], Banu Gürkan Köseoğlu[c]
A-İstanbul Üniversitesi, Sağlık Bilimleri Enstitüsü, Ağız Çene Hastalıkları ve Cerrahisi, İstanbul, duru.ece@ogr.iu.edu.tr
B-İstanbul Üniversitesi, Diş Hekimliği Fakültesi, Ağız, Diş ve Çene Hastalıkları ve Cerrahisi Anabilim Dalı, İstanbul, basak.keskin@istanbul.edu.tr
C-İstanbul Üniversitesi, Diş Hekimliği Fakültesi, Ağız, Diş ve Çene Hastalıkları ve Cerrahisi Anabilim Dalı, İstanbul, banugr@istanbul.edu.tr

Özet

Giriş: Sialolithiasis, tükürük bezlerinde veya kanallarında oluşan taşların neden olduğu bir durumdur. Taşlar, tükürük içindeki mineral ve diğer maddelerin birikmesiyle meydana gelir. Bu durum bezin veya kanalın tıkanmasına neden olarak ağrı, şişlik ve enfeksiyona yol açabilir. Tedavi genellikle cerrahi müdahaleyle taşın çıkarılmasını içerir. Bazı durumlarda ise tükürük akışını artırmak için masaj veya ilaçlar kullanılabilir.

Vaka: Hasta, sol alt çene altında yemekle artan ağrı, sertlik ve şişlik şikayetiyle başvurdu. Radyografide, 16.6x8.3x9.5 mm boyutlarında sublingual bölgede sınırları düzgün radyoopak lezyon tespit edildi. Operasyonla lezyon başarılı bir şekilde çıkarıldı ve tedavi edildi.

Tartışma: Sialolith, genellikle submandibular bezde oluşan tükürük taşlarıdır. Nadiren diğer bezlerde görülür ve genellikle orta yaşta ortaya çıkar. Bu taşların boyutları değişkenlik gösterir; literatürde 1 cm'den küçükten 3.5 cm'ye kadar olan vakalar bildirilmiştir. Tedavi yöntemi, taşın boyutuna, enfeksiyon varlığına ve konservatif tedavinin etkisine bağlı olarak belirlenir. Sonuç olarak, sialolithiasis vakalarında doğru tanı ve uygun tedavi, hastaların rahatsızlıklarını etkili bir şekilde yönetmeye yardımcı olabilir.

Anahtar kelimeler: Sialolith, tükürük bezi hastalıkları, sublingual bez, sialolith tedavisi.

LARGE SUBLINGUAL SIALOLITH AND ITS SURGICAL REMOVAL: A CASE REPORT

Ece Duru[a], Başak Keskin Yalcın[b], Banu Gurkan Koseoglu[c]
A-Istanbul University, Institute of Graduate Studies in Health Sciences, Oral And Maxıllofacial Diseases, Istanbul, duru.ece@ogr.iu.edu.tr
B-Istanbul University, Faculty of Dentistry, Department of Oral and Maksillofacial Surgery, Istanbul, basak.keskin@istanbul.edu.tr
C-Istanbul University, Faculty of Dentistry, Department of Oral and Maksillofacial Surgery, Istanbul, banugr@istanbul.edu.tr

Abstract

Objective: Sialolithiasis is a condition caused by the formation of stones in salivary glands or ducts due to the accumulation of minerals and other substances in saliva. This condition can lead to pain, swelling, and infection by blocking the gland or duct. Treatment usually involves surgical removal of the stone. In some cases, massage or medications can be used to increase saliva flow.

Case: A patient presented with increased pain, hardness, and swelling in the lower left jaw after eating. Radiographic examination revealed a well-defined radiopaque lesion measuring 16.6x8.3x9.5 mm in the sublingual region. The lesion was successfully removed through surgery, and the patient was treated accordingly.
Discussion: Sialoliths commonly form in the submandibular gland and occasionally in other glands, typically emerging in middle age. The size of these stones varies, with reported cases ranging from less than 1 cm to 3.5 cm. Treatment approach depends on the stone's size, presence of infection, and effectiveness of conservative methods. Accurate diagnosis and appropriate treatment in cases of sialolithiasis can effectively manage patient's discomfort.
Keywords: Sialolith, salivary gland diseases, sublingual gland, sialolith treatment.

1. Giriş

Tükürük bezinin veya kanalının tıkanmasına sebep olan sialolithiasis, hastalarda ilgili tükürük bezinde ağrı, şişlik ve enfeksiyona sebep olan oldukça yaygın bir hastalıktır. Major tükürük bezlerinde gözüken en yaygın hastalık-durumdur. Bazı vakalarda tabloya eksraoral fistülasyon da eklendiği raporlanmıştır. (1,2) Hastaların çoğunda yemek yerken ağrı ve şişlik oluşuncaya kadar kliniğe başvuracak semptomlar gelişmez. Sialolithiasisin fizyopatolojisi ölü epitel hücreleri, bakteri hücreleri üzerine mineral çökelmesi ve taş oluşumudur. Tükürük akışında azalma, dehidrasyon ve tükürük pH'ındaki değişiklik, bozulmuş kristal çözünme dengesi, ve artan kalsiyum içeriği ve tükürük kanalı veya bezinde fiziksel travma gibi aktörler diş taşı oluşumuna zemin hazırlayabilir. Bunun sonucunda oluşan taş bez veya kanalda obstraksiyon, enfeksiyon ve travma görülür.(3)

2. Olgu

Hasta 28.02.2023 tarihinde İstanbul Üniversitesi Diş Hekimliği Fakültesi Ağız Diş ve Çene Hastalıkları ve Cerrahisi Kliniğine son bir yıldır yemek yerken ağrı ve sol alt çene altında şişme, sertlik hissi şikâyeti ile tarafımıza başvurdu. Hastanın alınan anamnezinde hipertansiyon ve hipotiroidi olduğu, aktif antihipertansif-tiroksin kullanımı olduğu görüldü. Hastanın başka herhangi bir ciddi rahatsızlığı bulunmamaktaydı. Hastanın yapılan ekstraoral-intraoral muayenesinde sol alt submandibular bölgede palpasyonda hareketli sertlik hissedildi. Hastanın sol alt sublingual ekspansiyon varlığının ve özellikle yemek yemede ağrının son 6 ay içinde gittikçe arttığı not alındı. Hastadan panaromik, oklüzal ve CBCT görüntüleri istendi. Alınan radyografik görüntülerde sublingualde yer alan 33-36 nolu dişler bölgesinde anterioposterior uzanım gösteren radyolusent odağı bulunan radyolusent düzgün sınırlı 16.6x8.3x9.5 mm radyoopak lezyon görüldü. Hasta gerekli konsültasyonlar ve kan tahlilleri uygun bulunarak 07.03.2023 tarihinde lokal anestezi ile uyuşturularak intraoral yaklaşımla sialolithin alınmasına karar verildi. Hasta gerekli anestezi ile sublingualden infiltrasyon ile uyuşturuldu. Tükürük taşı bezi palpasyon ile sınırları hissedildi. Sialolith posteriorundan basalinden geçen stopper sütur atıldı. Tükürük taşı anteriora palpasyon ile itilerek mukozaya yakın kısmından kesi atıldı ve disseksiyon ile sialolithin üstü açıldı. Sialolith parçalar halinde çıkarıldı ve kesi primere getirilerek kapatıldı. Alınan parçalar patolojiye gönderildi.

3. Tartışma

Sialolith en sık submandibular bezde görülmekte olup sırasıyla parotis ve sublingual bezlerde de görülür. Minör tükürük bezlerinde görülmesi nadirdir. Submandibular bezde daha fazla görünme sebebi ise çoğunlukla müköz yapılı miks bir bez olması ve kalsiyum-fosfat gibi iyonlarca zengin alkali salgı üretmesidir. Buna ek olarak submandibular bez kanalının anatomik olarak uzun ve yerçekimine karşı ilerlemesi de katkı sağlamaktadır.(3,4) Genellikle orta yaşta görülmekte olup çocuklarda nadir olarak görülür. Erkeklerde kadınlara göre daha sık görülmektedir. (5)

Literatürde tükürük bezi taşları boyutları çok değişken olup birkaç milimetre ile birkaç cm arasında değişmektedir. Genellikle 1 cm'den küçük boyutlarda olmakla beraber literatürde 4 cm'e varan vakalar bulunmaktadır. (6,7,8,9)

Tedavisinde öncelikle olarak konservatif yaklaşımlar önerilmiş olup bunlar ductus masajı, NSAİİ ve pityalogog ilaç kullanımı eğer enfeksiyon tablosu varsa antibiyotik kullanımı eklenmiştir.(10) Cerrahi tedavinin gerekliliği ve yaklaşım tipi; sialolithin boyutu, anatomik oluşumlarla ilişkisi ya da konservatif tedavinin başarılı olup olmamasına göre değişmektedir. (10,11)

4. Sonuç

Tükürük bezi veya kanalının tıkanmasına neden olan siyalolitiazis, söz konusu tükürük bezinde ağrı, şişlik ve iltihaplanmaya neden olan çok yaygın bir durumdur. En sık submandibuler bezde görülür. Tükürük bezi taşlarının boyutları oldukça farklıdır ve birkaç milimetreden birkaç santimetreye kadar değişiklik gösterir. Literatürde 10 mm'den büyük ölçekli sialolithlere rastlanmaktadır. Tedavide esas olarak konservatif yaklaşım önerilir ancak cerrahi yaklaşımlar da mümkündür. Tedavi hastanın sistemik durumu, taşın konumu açısı ve büyüklüğü gibi birçok faktör ele alınarak cerrahi prosedürler düzenlenmektedir.

5. Referanslar

1. Singh AK, Yeola M, Raghuvanshi P, Singh N. Giant Wharton's duct sialolithiasis causing sialo-oral fistula: a rare case report with literature review. J Family Med Prim Care. 2020, 30;9(11):5793-5795.
2. Kusunoki T, Homma H, Kidokoro Y, Yanai A, Hara S, Kobayashi Y, To M, Wada R, Ikeda K. Cervical fistula caused by submandibular sialolithiasis. Clin Pract. 2017; 9;7(4):985.
3. Arifa SP, Christopher PJ, Kumar S, Kengasubbiah S, Shenoy V. Sialolithiasis of the Submandibular Gland: Report of Cases. Cureus. 2019, 6;11(3):e4180.
4. Araújo RV, Milani BA, Martins IS, Vilela Dias EM, Bernaola-Paredes WE. An Extraoral Surgical Approach to Treat Chronic Submandibular Sialolithiasis-A Case Series. Ann Maxillofac Surg. 2020;10(2):537-542.
5. Mohsin SF, Riyaz MA, Alqazlan AA. Detection and Management of Giant Submandibular Gland Sialolith. Pak J Med Sci. 2022 Sep-Oct;38(7):2030-2033.
6. Rodrigues GHC, Carvalho VJG, Alves FA, Domaneschi C. Giant submandibular sialolith conservatively treated. Autops Case Rep. 2017, 30;7(1):9-11.

7. Liu C-W, Lo W-C. Enormous Asymptomatic Intraoral Sialolithiasis: A Case Report. Ear, Nose & Throat Journal. 2023;0(0).
8. Kumar ND, Sherubin JE, Bagavathy K. Sialolithiasis: An Unusually Large Salivary Stone. J Maxillofac Oral Surg. 2021;20(2):227-229.
9. Ungari C, Cicconetti A, Cerbelli E, Sulpasso A, Filiaci F. Giant submandibular sialolith: a case report. Clin Ter. 2022, 25;173(3):217-221.
10. Koch M, Mantsopoulos K, Müller S, Sievert M, Iro H. Treatment of Sialolithiasis: What Has Changed? An Update of the Treatment Algorithms and a Review of the Literature. J Clin Med. 2021, 31;11(1):231
11. Aiyekomogbon JO, Babatunde LB, Salam AJ. Submandibular sialolithiasis: The roles of radiology in its diagnosis and treatment. Ann Afr Med. 2018;17(4):221-224.

6. Resimler



Resim 1: Hastanın panaromik görüntüsü.

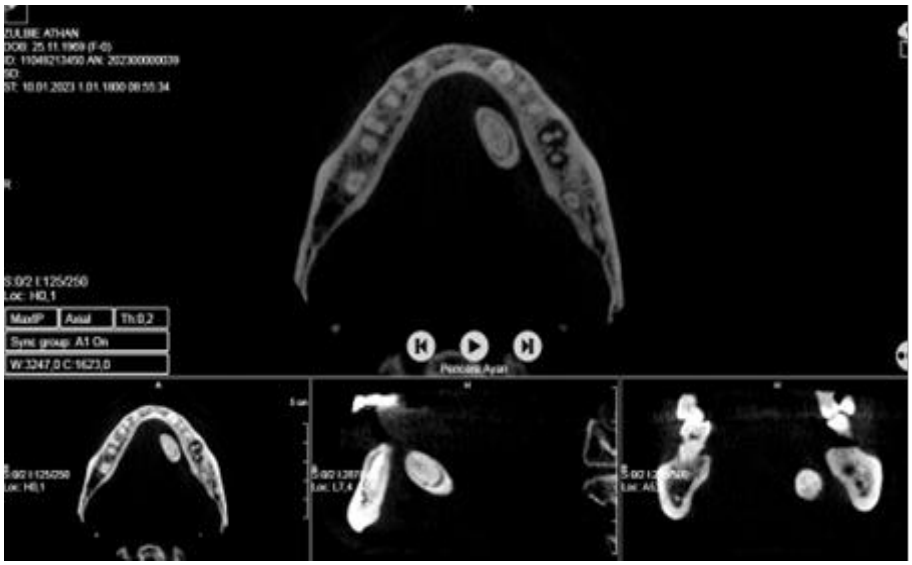

Resim 2: Lezyonun çeşitli eksenlerdeki BT görüntüleri.

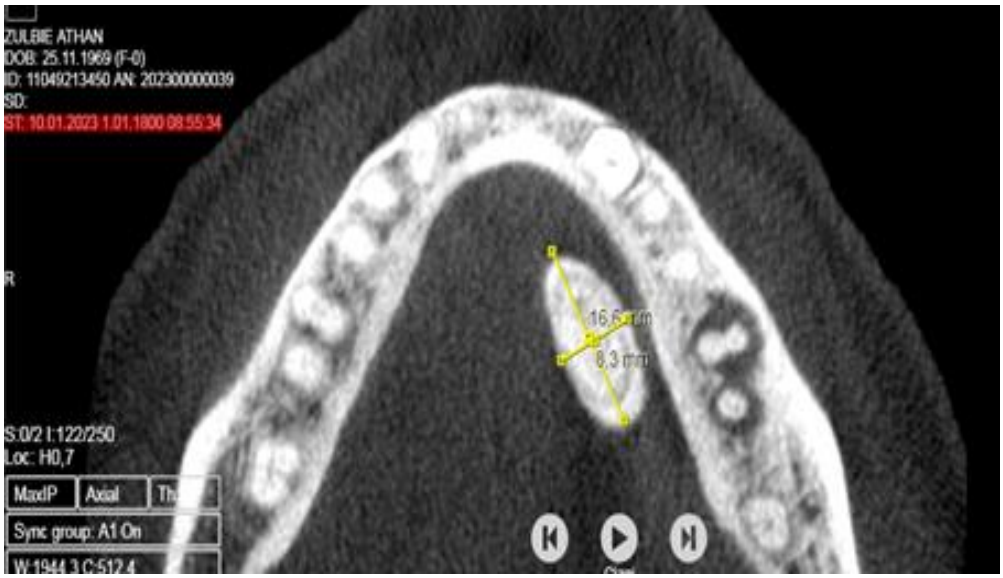

Resim 3: Lezyonun axial görüntüsü ve ölçümleri.



Resim 4: Hastanın ekstraoral görüntüsü.



Resim 5: Hastanın intraoral ağız tabanı sialolith görüntüsü.

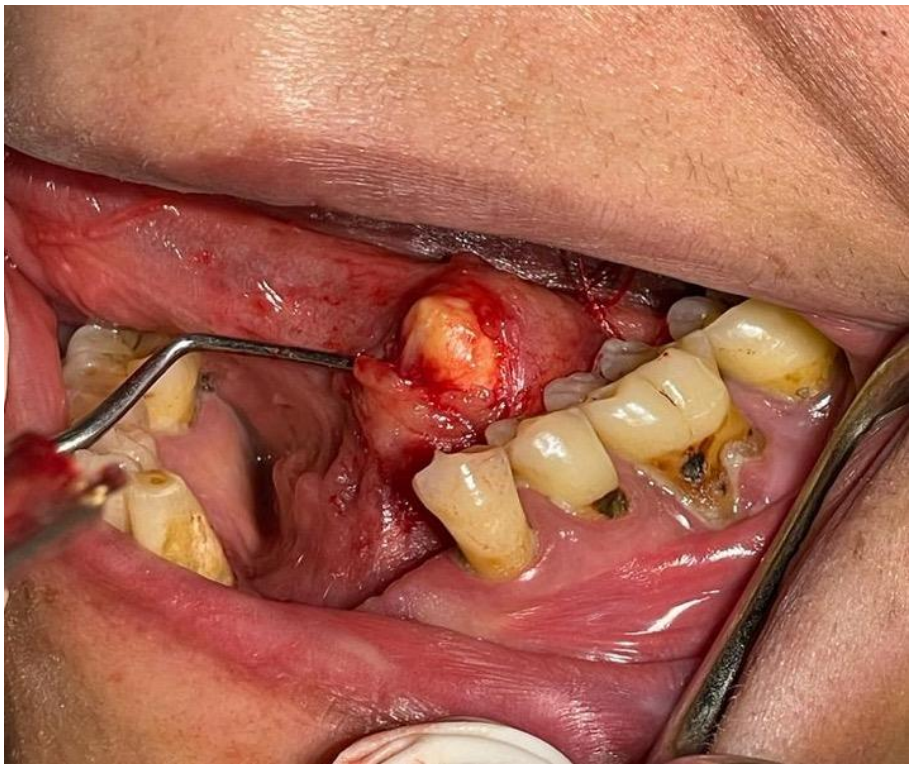

Resim 6: Stopper dikiş ve anterior kesi ile sialolithin açığa çıkarılması.



Resim 7: Parçalar halinde çıkarılan sialolith.

[PP-098]

AMELOBLASTİK-FİBROODONTOMA: VAKA RAPORU

Özgecan Yüceler[a], Öykü Öztürk Gündoğdu[a], Dilek Aynur Çankal[a], İpek Atak[b], Emre Barış[b]
a-Gazi Üniversitesi, Diş Hekimliği Fakültesi, Ağız, Diş ve Çene Cerrahisi Anabilim Dalı, Ankara, Türkiye
b- Gazi Üniversitesi, Diş Hekimliği Fakültesi, Oral Patoloji Anabilim Dalı, Ankara, Türkiye

Özet
Giriş: Ameloblastik fibro-odondoma (AFO), diş dokularının epitelyal ve ektomezenşimal dokularından kaynaklanan, nadir, iyi huylu, noninvaziv, kompleks odontojenik neoplazm olarak tanımlanmasına rağmen, 2017 yılında yapılan Dünya Sağlık Örgütü (DSÖ) toplantısında gelişimsel bir odontoma olarak değerlendirilmiştir. 2022 yılında yapılan toplantı sonucunda bu sınıflandırma güncelliğini korumaktadır. AFO genellikle ikinci dekatta ve mandibula posteriorda görülür. Bu vaka raporunda 12 yaşında kadın hastanın, mandibula premolar bölgesinde görülen AFO vakası sunulmaktadır.

Vaka Raporu: 12 yaşında kadın hasta sol alt çenesinde mevcut şişlik ve ağrı şikâyeti ile kliniğimize başvurmuştur. Yapılan radyografik değerlendirme sonucunda sol alt premolar bölgede iyi sınırlı, radyolusent görüntü ile çevrili radyoopak diş ve dişe benzer oluşumların varlığı tespit edilmiştir. İnsizyonel biyopsi yapılmış, histopatolojik inceleme sonucu "ameloblastik fibro-odontoma" tanısı konmuştur. Covid 19 pandemisi sebebiyle iletişim sağlanamayan hasta yaklaşık iki yıl sonra tekrar takibe alınabilmiştir. Lezyonun anterio-posterior yönde bir miktar daha büyüdüğü ve sol alt birinci premolar dişte neden olduğu devrilmenin arttığı tespit edilmiştir. Hasta genel anestezi altında opere edilmiş ve yaklaşık 2x3 cm büyüklüğündeki lezyon enükleasyon yöntemi ile çıkartılmış, lezyona komşu 34 numaralı mobil diş çekilmiştir.

Sonuçlar: 2017 yılında DSÖ tarafından "gelişimsel odontoma" olarak tanımlanan AFO, 2022 yılında DSÖ tarafından yeniden yapılan sınıflandırmaya göre güncel pozisyonunu korumaktadır. AFO odontomanın olgunlaşmamış bir versiyonu olarak tanımlanmıştır. Literatürde AFO olgularının çoğu sadece enükleasyon ve küretaj ile başarılı bir şekilde tedavi edilmiştir. Bu vaka raporunda pandemi nedeniyle takibe alınamayan AFO lezyonunda iki buçuk yıllık süreçteki değişim ve uygulanan tedavi sunulmaktadır.
Odontomanın olgunlaşmamış bir versiyonu olarak tanımlanan AFO olgularının çoğunun sadece enükleasyon ve küretaj ile başarılı bir şekilde tedavi edildiği bildirilmektedir. Bu vaka raporunda pandemi nedeniyle takibe alınamayan AFO lezyonunda iki buçuk yıllık süreçteki değişim ve uygulanan tedavi sunulmaktadır.
Anahtar Kelimeler: Ameloblastik fibrom, Ameloblastik Fibroodontoma, Odontojenik Tümör, Çene.

Abstract
Introduction: Although ameloblastic fibro-odontoma (AFO) is defined as a rare, benign, noninvasive, complex odontogenic neoplasm arising from the epithelial and ectomesenchymal tissues of dental tissues, it was evaluated as a developmental odontoma at the World Health Organization (WHO) meeting held in 2017. As a result of the meeting held in 2022, this classification remains current. AFO is usually seen in the second decade and in the posterior mandible. In this case report, a 12-year-old female patient with AFO in the mandibular premolar region is presented.

Case Report: A 12-year-old female patient applied to our clinic with complaints of swelling and pain in her left lower jaw. As a result of the radiographic evaluation, the presence of well-circumscribed, radiopaque teeth and tooth-like formations surrounded by a radiolucent image was detected in the lower left premolar region. An incisional biopsy was performed and a diagnosis of "ameloblastic fibro-odontoma" was made as a result of histopathological examination. The patient, who could not be contacted due to the Covid 19 pandemic, could be followed up again approximately two years later. It was determined that the lesion grew a little more in the anterio-posterior direction and the tipping it caused in the lower left first premolar tooth increased. The patient was operated under general anesthesia and the lesion, approximately 2x3 cm in size, was removed by enucleation method, and the mobile tooth number 34 adjacent to the lesion was extracted.

Results: AFO, defined as "developmental odontoma" by WHO in 2017, maintains its current position according to the reclassification by WHO in 2022. AFO has been described as an immature version of odontoma. In the literature, most AFO cases have been treated successfully with only enucleation and curettage. In this case report, the change over a two and a half year period and the treatment applied in the AFO lesion, which could not be followed up due to the pandemic, are presented. It is reported that most cases of AFO, defined as an immature version of odontoma, are treated successfully with only enucleation and curettage. In this case report, the change over a two and a half year period and the treatment applied in the AFO lesion, which could not be followed up due to the pandemic, are presented.
Keywords: Ameloblastic fibroma, Ameloblastic fibro-odontoma, Odontogenic tumor, Jaw.

Giriş

Ameloblastik fibroma (AF), hem odontojenik epitel hem de mezenşimin bir proliferasyonu olarak tanımlanan, nadir görülen benign odontojenik neoplazmdır (1). Ameloblastik fibro-odontoma (AFO), dentin ve mine gibi diş yapılarını içeren bir AF'nin bir varyantı olarak tanımlanmasına rağmen 2017 Dünya Sağlık Örgütü (DSÖ) sınıflandırmasında bu oluşumun gelişmekte olan bir odontoma ile ilgili olduğu vurgulanmıştır (2). 2022 yılında yapılan DSÖ sınıflamasında ise güncel pozisyonunu korumaktadır (3). AFO ağırlıklı olarak çocuklarda ve genç yetişkinlerde cinsiyet farkı gözetmeksizin görülür. Çenelerde herhangi bir yerde görülebileceği gibi en sık mandibula ramus bölgesinde ortaya çıkmaktadır. Radyografik olarak iyi ve sklerotik bir sınırla çevrilirdir. Unilokuler veya multilokuler olarak görülebilir. AFO'da içerisinde radyoopak odontomalar görülmektedir (4).

Klinik olarak AFO, ağrısız, yavaş büyüyen, asemptomatik bir şişlik olarak ortaya çıkar ve sıklıkla gömülü diş ile ilişkilidir (5). Non-invazivdir, nüksü nadir görülür (5, 6). Tedavisi genellikle enükleasyon ve küretaj olup konservatiftir (6). Bu vaka raporunun amacı literatürü yeniden gözden geçirmek ve nadir görülen bu olguyu sunmaktır.

Vaka Raporu

12 yaşında kadın hasta sol alt çenesinde belirgin bir şişlik ve ağrı şikâyeti ile kliniğe başvurdu. Hastadan alınan anamnezde herhangi bir sistemik rahatsızlığı bulunmadığı öğrenildi. Ağız içi muayenesinde sol alt ikinci küçük azı dişinin olmadığı, yerinde persiste süt dişinin varlığı görüldü. Belirgin kortikal genişlemeye neden olan, öne doğru 34 numaranın distal yüzeyinden arkaya sol molar tarafa doğru uzanan yaklaşık 2,5x1,5 cm boyutunda, sınırları belirli oval şekilli şişlik görüldü (Resim 1). Lezyona komşu mukozanın rengi normaldi ve palpasyonda bukkolingual kortekslerin belirgin şekilde genişlediği görüldü; bu kortekslerin kıvamı sertti ve palpasyonda hafif hassastı. Hastada ekstraoral belirgin bir şişlik mevcut olup bölgenin hem lingualden hem de bukkalden şiş olduğu gözlendi. Şişliğin üzerindeki cilt normaldi, palpasyonda hafif hassasiyet, kemiksi yapıda sert bir şişlik algılandı. Tomografik değerlendirmede sol mandibula premolar bölgesinde belirgin ekspansiyon, sklerotik ve iyi sınırlı radyolusensi, birinci premolar dişin lezyon tarafından yer değiştirdiği, ikinci premolar dişin oluşmadığı, radyolusent yapının içinde radyoopak düzensiz yapıların olduğu görüldü (Resim 2). Aynı zamanda lingual korteksin çok ince ve yer yer perfore olduğu görüldü. Aynı seans hastanın süt dişi çekildi ve insizyonel biyopsi alındı. Biyopsi sonucunda AFO tanısı geldi (Resim 3). Covid-19 pandemisi dolayısıyla hasta ancak iki buçuk sene sonra hasta tekrar takibe alınabildi. Yeniden alınan tomografisinde birinci küçük azı dişinin daha çok devrildiği ve lezyonun alt birinci molar dişin lingualine kadar ilerlediği, odontomaların ise lezyon içerisinde yukarı yönde hareket ettiği görüldü (Resim 4), (Resim 5). Vitalite testinde alt birinci molar dişin vital olduğu görüldü. Genel anestezi altında ilgili bölgeye lokal anestezi uygulamasını takiben bölgede tam kalınlık flep açıldı. Vestibul kemikten lezyona ulaşılıncaya kadar kemik kaldırıldı ve yaklasık 2x3 cm'lik lezyon eksize edildi ve küretaj yapıldı (Resim 6), (Resim 7). Bölge sütur ile kapatıldı ve lezyon kesin tanı için patolojiye gönderildi. Hastanın altı aylık takibi sonrası ağrısının kalmadığı ve ekstraoral asimetrinin azaldığı, bölgenin iyileşmeye başladığı görülmüştür (Resim8), (Resim 9).

Tartışma

DSÖ'nün baş ve boyun tümörleri sınıflandırmasının yeni dördüncü baskısında odontojenik tümörleri iyi huylu (epitelyal, mezenkimal ve karışık) ve kötü huylu odontojenik tümörlere ayırır (7). DSÖ'nün üçüncü ve dördüncü baskısında AFO'lar iyi huylu mikst odontojenik neoplazmlar olarak sınıflandırılmış ve ayrı bir tümör olarak değerlendirilmiştir. Ancak 2017 yılında yapılan sınıflamada ameloblastik fibrodentinoma (AFD) ile birlikte gelişen bir odontoma olarak kabul edilmiştir (8). Bu son sınıflandırmada 'dentin' ve 'mine' gibi sert doku oluşumunun genellikle olgunlaşmanın ilk aşaması olduğunu ve gelişmekte olan bir odontoma ile daha uyumlu olduğu vurgulanmıştır. Ancak bu tür lezyonlar oral patoloji bölümlerinin rutininde oldukça nadir olup patogenezlerini anlamlandırmak karmaşıktır (9). Etiyolojileri bilinmemektedir (2).

Odontomalar, dental sert ve yumuşak dokulardan oluşan mikst epitelyal ve ektomezenkşmal tümörlerdir. Genellikle neoplazmlardan ziyade tümör benzeri malformasyonlar veya hemartomlar olarak kabul edilirler. Odontomalar en sık görülen odontojenik tümörlerdir. İki tip odontoma mevcut olup kompleks odontomada gelişigüzel düzenlenmiş yumuşak ve sert diş yapılarından oluşan tek bit kütle mevcutken birleşik odontomada diş ve benzeri yapılar gözlenmektedir (2). Gelişen odontomalar belirgin epitelyal ipliklere sahip dental papillaya çok benzer yumuşak dokudan oluşabilir ve dental sert doku indüksiyonunun varlığının kanıtı yoktur. Bu özellikler AF ile uyumludur ve bazen aralarında ayrım yapmak güçtür. Daha önce AFO ve AFD olarak teşhis edilen lezyonlar AF'ye benzeyen bir yumuşak doku bileşenine sahiptir ancak odontomadan daha organize olan daha az diş sert doku matriks bileşenine sahiptir (3). Literatürde nüks görülen, büyük boyutta neoplazma uyan az sayıda AFD/AFO vakası bulunmaktadır. AFD ve AFO'nun ayrı varlıklar mı, odontoma mı olarak sınıflandırılacağının kesin olarak belirlenmesi için daha fazla moleküler çalışma yapılması gerekmektedir (3).

Yakın tarihli yapılan bir sistematik derlemede lezyonun erkeklerde daha fazla meydana geldiği sonucuna varılmıştır (1). AFO yaşamın ilk yirmili yıllarında mandibula posterior alanda görülme eğilimindedir (1). Ağrısız, yavaş büyüyen bir şişlik şeklinde görülürler (10). Yaygın olarak görülen AF/AFO 'da kök rezorpsiyonu, dişlerde yer değiştirme, diş mobilitesi ve kortikal kemik perforasyonu görülebilir ancak nadirdir (10, 11).

AFO radyolojik açıdan iyi sınırlanmış mikst, içerisinde radyoopak kitlelerin oluşturduğu bir görünüme sahiptir. Bununla beraber dental papillaya benzer şekilde hücreden zengin ektomezenşim içine gömülü odontojenik epitel adacıklarını gösteren mikroskobik görünüm kesin tanıyı koydurur (12).

AFO'nun tedavisinde enükleasyon ve küretaj altın standarttır (5, 13, 14). Nüks nadirdir, cerrahi olarak yetersiz çıkarılması ve kalıntılarının küretaj sahasında kalması nedeniyle, özellikli büyük hacimli vakalarda olabilir (3, 13). Bazı yazarlar eşlik eden

sürmemiş dişleri çıkartmadan konservatif tedavi metodlarını desteklerken, diğerleri nüksü önlemek için gömülü diş tomurcuklarının çıkarılmasını tercih etmektedirler (5).

Sonuç

Genç bir hastanın arka bölgelerinde sürmemiş dişe bağlı olarak görülen şişlik oluşumu olan klinik tabloda ayırıcı tanıda AFO göz önünde bulundurulmalıdır. AFO klinik ve radyografik olarak kompleks odontomanın olgunlaşmamış bir çeşididir. Enükleasyon; tümör nedeniyle yüz deformitesi olan hastalarda kozmetik bütünlüğü koruyan, umut veren bir tedavi yöntemi olabilir. Mevcut vakada konservatif cerrahi yaklaşımı olarak enükleasyon üstün sonuçlar vererek literatür incelemesini daha da güçlendirdi.

5.Kaynakça

1. Atarbashi-Moghadam S, Ghomayshi M, Sijanivandi S. Unusual microscopic changes of Ameloblastic Fibroma and Ameloblastic Fibro-odontoma: A systematic review. J Clin Exp Dent. 2019;11(5):e476-e81.
2. Wright JM, Soluk Tekkesin M. Odontogenic tumors: where are we in 2017 ? J Istanb Univ Fac Dent. 2017;51(3 Suppl 1):S10-S30.
3. Vered M, Wright JM. Update from the 5th Edition of the World Health Organization Classification of Head and Neck Tumors: Odontogenic and Maxillofacial Bone Tumours. Head Neck Pathol. 2022;16(1):63-75.
4. J.A. R, J.J. S, R.C.K. J. Oral Pathology: Clinical Pathologic Correlations. Seventh Edition ed. St.Louis, Missouri: Elsevier; 2017.
5. Omar N, Ullah A, Ghleilib I, Patel N, Abdelsayed RA. A Locally Aggressive Ameloblastic Fibro-Odontoma: A Case Report and Literature Review. Cureus. 2021;13(12):e20366.
6. Okura M, Nakahara H, Matsuya T. Treatment of ameloblastic fibro-odontoma without removal of the associated impacted permanent tooth: report of cases. J Oral Maxillofac Surg. 1992;50(10):1094-7.
7. Sarradin V, Siegfried A, Uro-Coste E, Delord JP. [WHO classification of head and neck tumours 2017: Main novelties and update of diagnostic methods]. Bull Cancer. 2018;105(6):596-602.
8. Speight PM, Takata T. New tumour entities in the 4th edition of the World Health Organization Classification of Head and Neck tumours: odontogenic and maxillofacial bone tumours. Virchows Arch. 2018;472(3):331-9.
9. Soluk-Tekkesin M, Vered M. Ameloblastic Fibro-Odontoma: At the Crossroad Between "Developing Odontoma" and True Odontogenic Tumour. Head Neck Pathol. 2021;15(4):1202-11.
10. Martinez Martinez M, Romero CS, Pina AR, Palma Guzman JM, de Almeida OP. Pigmented ameloblastic fibro-odontoma: clinical, histological, and immunohistochemical profile. Int J Surg Pathol. 2015;23(1):52-60.
11. Buchner A, Vered M. Ameloblastic fibroma: a stage in the development of a hamartomatous odontoma or a true neoplasm? Critical analysis of 162 previously reported cases plus 10 new cases. Oral Surg Oral Med Oral Pathol Oral Radiol. 2013;116(5):598-606.
12. Dolanmaz D, Pampu AA, Kalayci A, Etoz OA, Atici S. An unusual size of ameloblastic fibro-odontoma. Dentomaxillofac Radiol. 2008;37(3):179-82.
13. Gantala R, Gotoor SG, Kumar RV, Munisekhar MS. Ameloblastic fibro-odontoma. BMJ Case Rep. 2015;2015.
14. Rao AJP, Reddy M, Mahanthi VL, Chalapathi KV. Ameloblastic fibro-odontoma in a 14 year old girl: A case report. J Cancer Res Ther. 2019;15(3):715-8.

Resimler



Resim 1: Hastanın kliniğe ilk başvuru yaptığı zaman alınan ağız içi ve ağız dışı fotoğrafları



Resim 2: Hastanın kliniğe ilk başvurduğundaki dişlerinin ve lezyonun panaromik görüntüsü

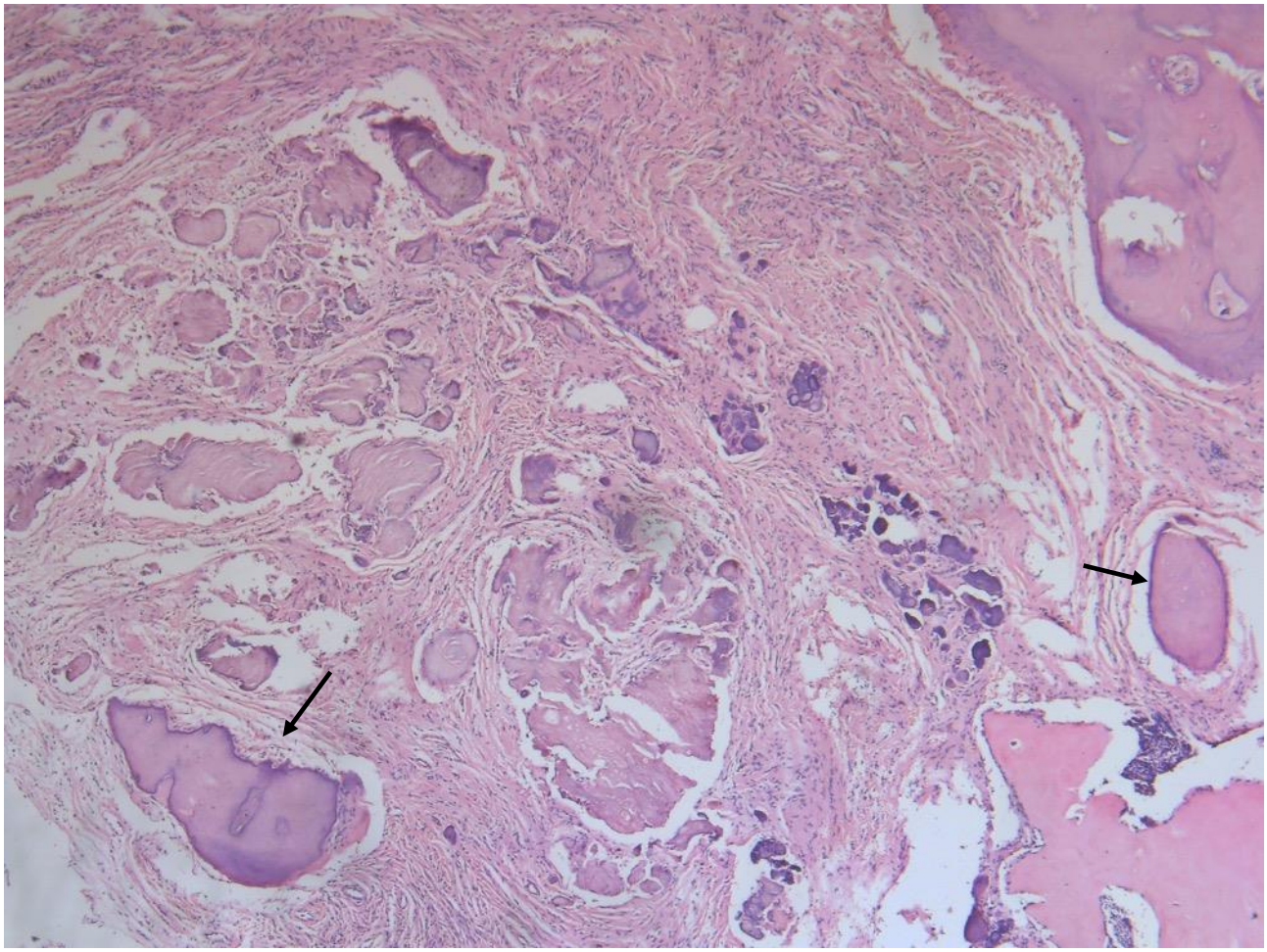

Resim 3: Biyopsi materyalinin yumuşak doku kesitlerinde, odontojenik epitel ile örtülü hafif inflamasyon bulunduran fibromiksoid bağ dokusu görülmüştür. Asit ile takibe alınan sert doku kesitlerinde ise enamel matriks taslağı ve amorf tübüler dentinden oluşan sert doku materyalleri ile arada gevşek bağ dokusu izlenmiştir. (Oklar küçük diş germi benzeri yapıları göstermektedir.)



Resim 4: İki buçuk yıl sonra hasta operasyon edilmeden önceki panoromik görüntüsü

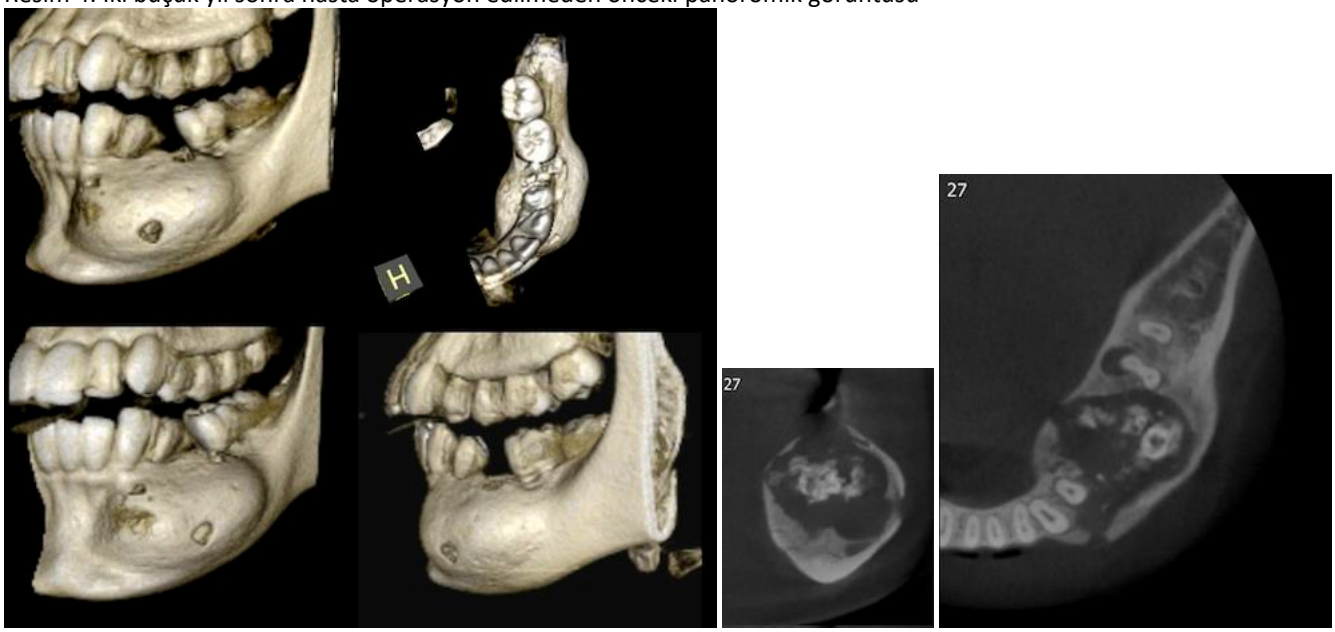

Resim 5: Hastanın operasyon öncesi tomografik kesitleri



Resim 6: Lezyonun çıkartıldıktan sonraki ameliyat fotoğrafı

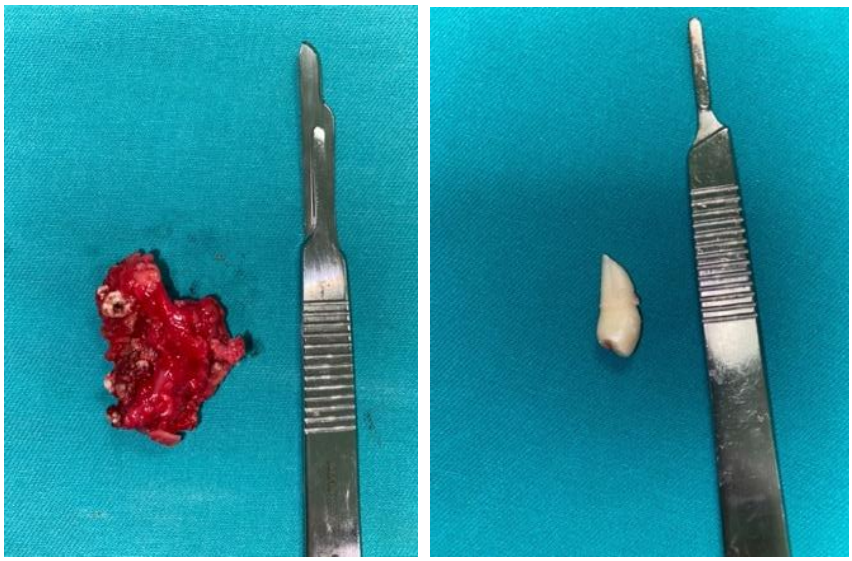

Resim 7: Eksize edilen lezyon ve ameliyat esnasında çekilen dişin fotoğrafı



Resim 8: Hastanın operasyondan sonraki altıncı ay kontrol fotoğrafları



Resim 9: Hastanın operasyon sonrası altıncı ay kontrol panoramik filmi

[PP-099]

Complex Odontoma Associated with Traumatic Bone Cyst in the Ramus Region of the Mandible: A Rare Case Report

Emel Bulut [a], Metehan Keskin [a], Nasser Sehati [a], Ömer Günhan [b]
a- Ondokuz Mayıs University, Faculty of Dentistry, Department of Oral and Maxillofacial Surgery, Samsun, Türkiye
b- TOBB ETÜ Hospital, Department of Medical Pathology

Abstract

Objectives: Benign, non-epithelialized bone cavities in the jaws with clear borders and hollow interior are called traumatic bone cysts (TBC). The lesions are uncommon and generally seen in young individuals. They occur frequently in the mandible posterior region. TBCs are often accidentally discovered on routine radiological examination. The cystic cavity is usually empty and there is limited material for histologic examination. Treatment is by surgical curettage and recurrence is rare. Odontomas are benign, non-aggressive lesions, which are the most common odontogenic tumor of the jaws. Composed of dental tissues, odontomas can be classified as compound or complex depending on their radiological and histological features. Among them, complex odontomas are less common and usually presented as a small/asymptomatic radiopaque mass surrounded by a radiolucent halo routinely found on radiographic examinations.

Case report: This case report aimed to present the surgical treatment of a traumatic bone cyst associated with odontoma in the right ramus region of the mandible in a 19-year-old female patient in the light of current literature.

Conclusion: In conclusion, traumatic bone cysts (TBCs) and odontomas are rare lesions in the jaws, often discovered incidentally during routine examinations. TBCs, lacking epithelial lining, present as asymptomatic, slow-growing radiolucent lesions with unclear etiology. Odontomas, hamartomatous lesions, commonly cause symptoms related to adjacent teeth. The presented case, involving an odontoma associated with a TBC, is unique and contributes to the literature, highlighting the importance of surgical intervention for both conditions with low recurrence rates.

Key words: Complex Odontoma, Traumatic Bone Cyst, mandible

1. Introduction

Traumatic bone cysts (TBCs) are uncommon, nonneoplastic lesions occurring more commonly in the metaphysis of the long bones and contribute to only 1% of the cysts occurring in the jaws. Seen more commonly in the mandible between the canine and third molar, their occurrence in the ramus-condyle region is very rare. The radiographic appearance of this lesion is like odontogenic keratocyst (OKC) or ameloblastoma and, therefore, extremely challenging to diagnose. Misdiagnosis often results in aggressive treatment for an otherwise innocuous entity (1-2).
Odontomas are hamartomas composed of various dental tissues like enamel, dentin, cementum, and sometimes pulp. They are slow growing benign tumors showing nonaggressive behavior. The purpose of this article is to encourage the surgeon to consider the possibility of a TBC when encountering asymptomatic large lytic lesions with complex odontoma in the ramus of the mandible especially in younger individuals to avert an extensive radical surgery (3-4).
However, there is no report in the literature of the simultaneous occurrence of these two lesions and hence this case is very rare. It is unclear whether the two lesions were just coincidental or were actually related to each other.
We report a traumatic bone cyst associated with complex odontoma in mandible ramus, in a 19 year-old female. This is the first case report of TBC of mandible ramus associated with odontoma reported in the literature.

2. Case Report

We report the case of a 19 year-old female, without any remarkable medical history, refer to our department. By the intraoral inspection, the mucosa aspect was absolutely normal (Fig 1).
A well-defined unilocular radiolucent area extending to the ramus mandible region, with radiopaque mass, was observed in the OPG and cone beam tomography (Fig 2a, 2b, 2c). With these findings, surgical resection was recommended. A Curetage of the cyst and complex odontoma and enclused third molar tooth was completely removed under the general anesthetic (Fig 3). There is a complex odontoma associated to the traumatic bone cyst, that is comprised of a mixture of dental hard tissues with no resemblance to a tooth, dentina the predominant tissue, enamel matrix, cementun, and connective tissue (Fig 4, Fig 5). The empty cavity in the ramus was filled with PRF obtained from the patient's blood and sutured primerally (Fig 6). The histopathologic diagnosis was traumatic bone cyst associated with complex odontoma (Fig 7, 8).

3. Discussion

The non-epithelial, lined and empty cavity of the jaw is often where a traumatic bone cyst (TBC) is found. The lesions are uncommon and generally seen in young individuals. They occur frequently in the mandible posterior area. TBCs are often accidentally discovered on routine radiological examination. The cystic cavity is usually empty and there is a very little material for histological examination. Surgical curettage is done to treat the condition, and recurrence is rare (1,2,5).
Odontomas are benign, non-aggressive lesions, which are the most common odontogenic tumor of the jaws. Composed of dental tissues, odontomas can be classified as compound or complex depending on their radiological and histological features. Among them, complex odontomas are less common and usually presented as a small/asymptomatic radiopaque mass surrounded by a radiolucent halo routinely found on radiographic examination. Although benign tumors, odontomas can reach large sizes leading to facial asymmetry and decreasing bone strength, which predisposes fractures/infection. This case report, it is aimed to present the surgical treatment of odontoma in the right ramus region of the mandible in a 19-aged female patient in the light of current literatüre (3,4,6).
Odontomas, which are defined as hamartomatous lesions originating from both epithelial and mesenchymal cells, rarely lead to the development of pathologies such as calcified odontogenic cyst and dentigerous cyst . It has been reported that 75.3% of odontomas are detected during routine dental examinations . Odontoma-related pain and inflammation findings have been reported in only 4% of cases . In general, it is observed that it causes symptoms such as impacted adjacent teeth, malposition, aplasia, malformation and devitalization of adjacent teeth in 70% of cases . According to their histologic and morphologic features, odontomas are classified in two categories as complex and compound. Studies have generally reported that compaund odontomas are observed in the anterior maxillary area and complex odontomas in the posterior mandible. Although there is controversy about gender, it has been reported that compound odontomas are observed more frequently in males and complex odontomas in females . The case we presented supports these findings (4,6,7).
A traumatic bone cyst (TBC) is a pathological bone cavity which occurs without significant odontogenic epithelial. They were firstly described in 1929 which are rare in the jaws. In literature, they also named as solitary bone cyst; haemorrhagic bone cyst; extravasation cyst; progressive bone cavity; simple bone cyst or idiopathic bone cavity. Today, the term "traumatic bone cyst" is the most used. In the classification of the World Health Organization (WHO), TBCs are non-neoplastic lesions of the bones and are included in the group of bone-related lesions, together with the aneurysmal bone cyst, ossifying fibroma, fibrous dysplasia, osseus dysplasia, central giant cell granuloma and cherubism. These lesions are asymptomatic and have slow growing pattern. TBCs are generally diagnosed during routine radiographic examination. The etiology and pathogenesis is stil unclear. Different causal factors have been proposed including bone tumor degeneration, altered calcium metabolism, infection, venous obstruction, increased osteolysis, intramedullary bleeding, local ischemia and trauma occurs more often. Radiographically, TBCs are variably sized radiolucent lesions with well-defined or poorly defined borders. Moreover they may have multilocular presentation and association with impacted teeth. Histologically, the lesion is lack of tissue. However, it may consist of scant fragments of fibrovascular connective tissue, extravasated red blood cells and pieces of reactive vital bone. No cystic epithelium is identified. Diagnosis can be difficult but during surgery empty or fluid filled cavity is supportive for TBC (2,7).

4. Conclusion

In the literature, calcified odontogenic cyst and odontogenic cyst associated with odontoma have been reported, but no case of odontoma associated with traumatic bone cyst has been reported. For this reason, our case is original and will contribute to the literature.

5. References

1. Thelekkat Y, Basheer SA. Traumatic bone cyst in the mandibular ramus–A diagnostic dilemma. Nigerian Journal of Clinical Practice. 2022 Aug 16;25(8):1382-5.
2. Magremanne M, Baeyens W, Awada S , Vervaet C . Solitary bone cyst of the mandible and platelet rich fibrin (PRF). Rev Stomatol Chir Maxillofac. 2009 Apr;110(2):105-8. DOI: 10.1016/j.stomax.2009.01.003
3. Kulkarni M, Kheur S, Agrawal T, Ingle Y. Orthokeratinizing odontogenic cyst of maxilla with complex odontoma. J Oral Maxillofac Pathol 2013;17:480.
4. Samur Ergüven S., Kılınç Y., Delİ lbaşı E., Atak Seçen İ. Mandibula ramus bölgesinde lokalize kompleks odontoma , ADO Klinik Bilimler Dergisi, 2022;11(2): 172-175
5. Razmara F, Ghonchehahra Z, Shabankare G. Traumatic bone cyst of mandible: a case series. J Med Case Rep. 2019 Sep 18;13(1):300. doi: 10.1186/s13256-019-2220-7.
6. Gallana-Alvarez S, Mayorga-Jimenez F, Torres-Gómez FJ, Avellá- Vecino FJ, Salazar-Fernandez C. Calcifying odontogenic cyst associated with complex odontoma: Case report and review of the literature. Med Oral Patol Oral Cir Bucal 2005; 10:243-7.
7. Xanthinaki A.A , Choupis K. I , Tosios K. , Pagkalos V. A , Papanikolaou S.I . Traumatic bone cyst of the mandible of possible iatrogenic origin: a case report and brief review of the literatüre. Head Face Med. 2006 Nov 12:2:40. doi: 10.1186/1746-160X-2-40.

6. Figures



Figure 1: Intraoral view of patient



Fig 2a

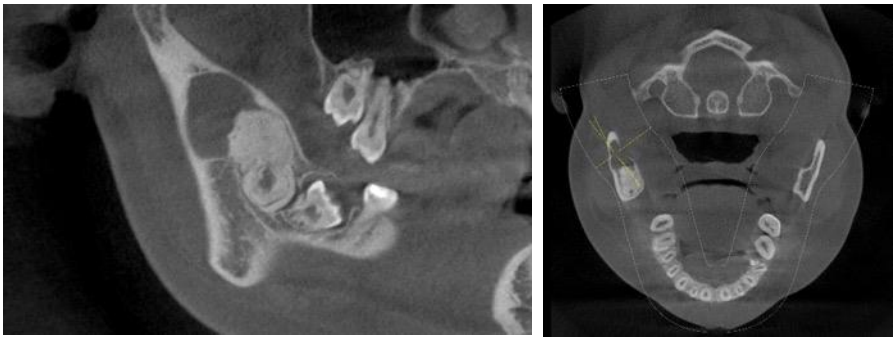

Fig 2b Fig 2c

Figure 2: Radiographic view of patient a:OPG b-c:CBCT



Figure 3: Intraoperative view of patient with odontoma and third molar tooth



Figure 4: The view of extracte materials of lesion



Figure 5: Empty cavity of ramus mandible



Figure 6: View of ramus cavity filled by PRF of patient

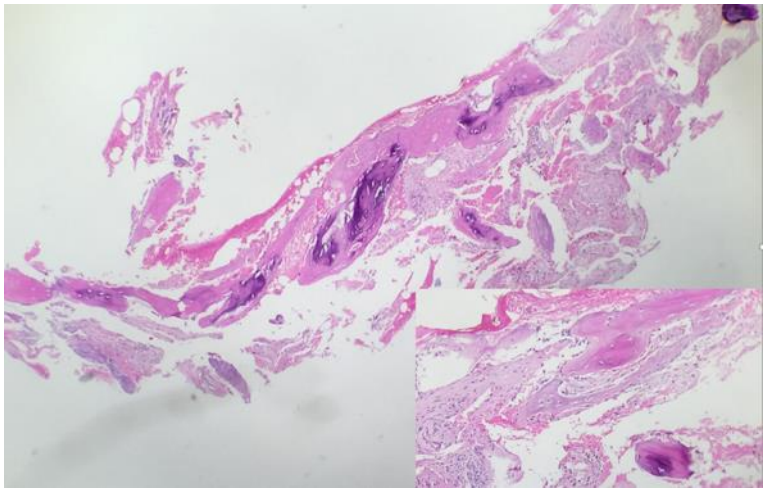

Figure 7: The histopatological section of traumatic bone cyst: Surrounding bone tissue with a membranous structure containing thin trabeculae and reactive new bone formation and thin fibrous connective tissue (inset) are seen on the inner surface. HEX100 and inset HEX200.

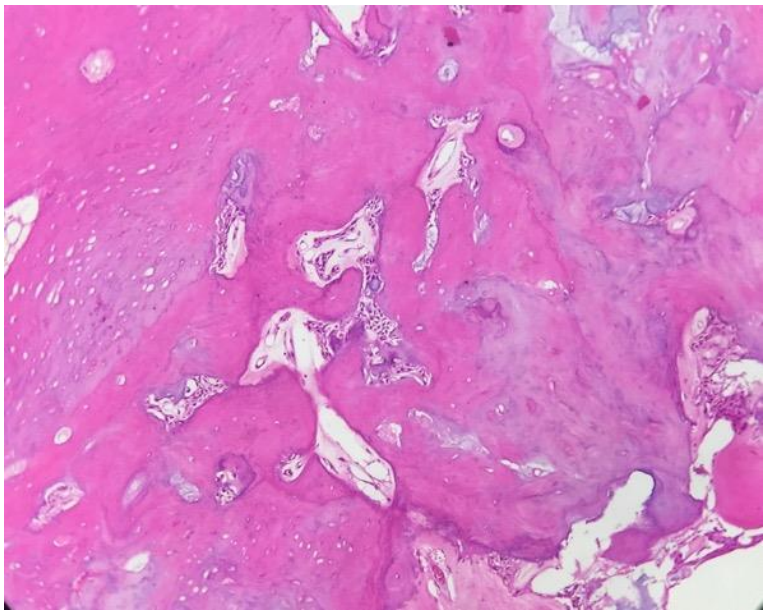

Figure 8: The histopatological section of complex odontoma: It contains interlocking, irregularly continuous cementum-dentin and enamel-like components in the form of gaps. Among these areas, there are also immature odontogenic epithelial lines. HEX100.

[PP-104]

CALCIFIED EPITHELIAL ODONTOGENIC (PINDBORG) TUMOR IN THE MAXILLA: A RARE CASE REPORT

Mahide Büşra Başkan[a], Elif Akbaş Akça[b], Merva Soluk Tekkeşin[c], Meltem Koray[d]
A-Istanbul University, Faculty of Dentistry, Department of Oral and Maxillofacial Surgery, Istanbul, Turkey, busrademirok@istanbul.edu.tr
B- Istanbul University, Faculty of Dentistry, Department of Oral and Maxillofacial Radiology, Istanbul, Turkey, elif.akbas@istanbul.edu.tr
C- Istanbul University, Faculty of Dentistry, Department of Oral Pathology, Istanbul, Turkey, msoluk@istanbul.edu.tr
D- Istanbul University, Faculty of Dentistry, Department of Oral and Maxillofacial Surgery, Istanbul, Turkey, mkoray@istanbul.edu.tr

Abstract
Objective: A calcified epithelial odontogenic tumor (CEOT) is a benign, rare tumor that accounts for 1% of odontogenic tumors. The treatment is surgical removal of the lesion, and there is a 14% recurrence rate. The aim of this case report is to contribute to the literature by presenting the radiological and histopathological findings and surgical treatment of CEOT detected in a rare location in a female patient under 20 years of age.

Case Presentation: An 18-year-old female patient was referred to our clinic for a lesion discovered incidentally between her left maxillary premolar teeth. A late positive response was obtained in the cold vitality test performed on asymptomatic and caries-free premolar teeth. In the cone beam computed tomography taken, a radiolucent lesion was observed between the premolar teeth, pushing the root of tooth 24 to the buccal, causing expansion in the palatal cortex, and containing radiopacity in the middle.Under local anesthesia, a palatal mucoperiosteal flap was raised. A window was opened in the palatal cortex with the help of a surgical bur, and the lesion was enucleated with the help of a curette. The flap was closed to the primer by suturing. In histopathological examination, polyhedral-shaped tumor cells were observed among large and small calcification islands, and the diagnosis was reported as CEOT.
Conclusion: Although there are different treatment options depending on the location and size of the CEOT, the most commonly used treatment method is enucleation. Since the recurrence rate is high, long-term follow-up with patients is recommended. Our patient is followed up every 6 months, and no recurrence has been observed.

Keywords: Calcified epithelial odontogenic tumor, liesegang rings, maxilla, pindborg tumor

1. Introduction

A calcified epithelial odontogenic tumor (CEOT) is a benign, rare tumor that accounts for approximately 1% of odontogenic tumors (1). It is known as the “Pindborg tumor” because it was described by Pindborg in 1955 (2). CEOT is generally seen in individuals between the 2nd and 6th decades, and the number of cases reported under the age of 20 is quite low. The tumor is most commonly seen in the mandibular premolar and molar regions and is rarely seen in the maxilla. These tumors are generally seen to be associated with unerupted teeth (2, 3).

The aim of this case report is to contribute to the literature by presenting the radiological and histopathological findings and surgical treatment of CEOT, which was detected in the maxilla premolar region with a rare localization in a female patient under 20 years of age.

2. Case Report

An 18-year-old female patient was sent from the Department of Oral and Maxillofacial Radiology to our clinic due to a radiolucent lesion noted between the roots of teeth 24 and 25 in the orthopantomography. Both premolar teeth were symptom-free and appeared to be free of cavities. However, a delayed positive response was obtained in the cold sensitivity test (Figure 1). In cone beam computed tomography (CBCT), a lesion resembling an inverted water drop was identified between teeth 24–25. It appeared well-circumscribed, pushing the root of tooth 24 towards the buccal side, causing an expansion in the palatal cortex, and containing radiopacities in its internal structure (Figure 2).

The patient underwent surgery under local anesthesia in appropriate conditions. A mucoperiosteal flap was raised through a palatal sulcular incision (Figure 3). The enucleation of the lesion was performed with a curette through a window opened in the palatal cortex using a handpiece and a round bur. No luxation was observed in the teeth after enucleation. Peripheral bone curettage was carried out, and the operation area was cleaned by irrigation with isotonic saline solutions (Figure 3). The flap was primarily closed by vertical matrix suturing with 3/0 silk (Figure 4). The radiopacity observed on CBCT was confirmed to be calcifications in the lesion. Therefore, the lesion’s preliminary diagnosis was suggested by CEOT.

The tissue sample was examined histopathologically. In the histopathological examination, polyhedral tumor cells were identified among large and small calcification islands. The diagnosis was confirmed as CEOT (Pinborg tumor) (Figure 5).

At the follow-up visit one week later, it was observed that the wound had healed without any problems and the sutures had been removed. The patient is followed up every 6 months, and no recurrence has been observed.

3. Discussion

The World Health Organization (WHO) classified CEOT as a benign, epithelial odontogenic tumor in 2017 (1). It is a rare neoplasm, accounting for 1% of all odontogenic tumors (4). 90% of CEOT cases are intraosseous and are often seen in the mandible. It has been reported that there is no significant difference between men and women in gender distribution (5).

These tumors are generally slow-growing, painless lesions and have been associated with an impacted tooth in 58% of cases (6, 7). Our current case was discovered incidentally and is not related to an impacted tooth. It displaced tooth roots 24 and 25 in the lesion area. According to the literature, the radiographic features of these tumors are defined as regularly circumscribed, unilocular or multilocular lesions, and radiopacities characteristically seen in the internal structure (4). In the radiological images in this case, radiopacities were observed in the internal structure of the lesion and are compatible with the literature. CEOT was considered a preliminary diagnosis.

Histopathologically, CEOT is characterized by the presence of varying-sized calcifications, forming concentric laminations known as Liesegang rings (6). Liesegang rings were observed in the histopathological examination of our case. Although the treatment of CEOT varies depending on its location and size, the generally preferred method is enucleation (8, 9). There are also cases where the impacted tooth was maintained after enucleation (10). In cases of CEOT, the prognosis is generally good, but recurrence may occur in 14%. Therefore, it is very important to keep such cases under regular follow-up (11). The patient is followed up every 6 months, and no recurrence has been observed.

4. Conclusion

Although there are different treatment options depending on the location and size of the CEOT, the most commonly used treatment method is enucleation. Since the relapse rate is high, long-term follow-up with patients at short intervals is recommended. Our patient is followed up every 6 months, and no recurrence has been observed.

5. References

1. Wright, J. M., & Soluk Tekkesin, M. (2017). Odontogenic tumors: where are we in 2017 ?. Journal of Istanbul University Faculty of Dentistry, 51(3 Suppl 1), S10–S30.
2. Morais, H. G. F., da Silva, W. R., Andrade, A. C. M., Silva, N. S. E., Xerez, M. C., Santos, J. W. M., Germano, A. R., & Costa, A. L. L. (2022). Pindborg tumor associated with a supernumerary tooth: a case report. Autopsy & case reports, 12, e2021358.
3. Müller, D., Manojlović, S., Luksić, I., & Grgurević, J. (2012). Calcifying epithelial odontogenic tumor of the maxilla (Pindborg tumor). Collegium antropologicum, 36 Suppl 2, 205–208.
4. Misra, S. R., Lenka, S., Sahoo, S. R., & Mishra, S. (2013). Giant pindborg tumor (calcifying epithelial odontogenic tumor): an unusual case report with radiologic-pathologic correlation. Journal of clinical imaging science, 3(Suppl 1), 11.
5. Mujib, B. R., Kulkarni, P. G., Lingappa, A., Jahagirdar, A., & Soman, C. (2012). An atypical presentation of Pindborg tumor in anterior maxilla. Dental research journal, 9(4), 495–498.
6. Priya, S., Madanagopaal, L. R., & Sarada, V. (2016). Pigmented Pindborg tumor of the maxilla: A case report. Journal of oral and maxillofacial pathology : JOMFP, 20(3), 548.
7. Franklin CD, Pindborg JJ. The calcifying epithelial odontogenic tumor: a review and analysis of 113 cases. Oral Surg Oral Med Oral Pathol. 1976; 42(6):753-765.
8. Chrcanovic, B. R., & Gomez, R. S. (2017). Calcifying epithelial odontogenic tumor: An updated analysis of 339 cases reported in the literature. Journal of cranio-maxillo-facial surgery : official publication of the European Association for Cranio-Maxillo-Facial Surgery, 45(8), 1117–1123.
9. Regezi JA, Sciubba JJ, Jordan RC. Oral pathology: clinical pathologic correlations. Elsevier Health Sciences, 2016.
10. Kaplan, V., Ciğerim, L., Güzel, M., Bayzed, J., Baş, H. & Böyük, H. M. (2022). Kalsifiye Epitelyal Odontojenik Tümör Oluşumuna Bağlı Olarak Gömülü Kalmış Dişin Cerrahi Tedavi Sonrası Ortodontik Sürdürülmesi. Van Diş Hekimliği Dergisi, 3(2), 31-36.
11. Piskadło, T., Brodowski, R., Książek, M., Pakla, P., Dymek, M., Haberko, P., Franczak, J., Stopyra, W., & Lewandowski, B. (2019). Calcifying Epithelial Odontogenic Tumour. Review of the literature and own experience. Developmental period medicine, 23(1), 34–38.

6. Figures



Figure 1: Preoperative intraoral image

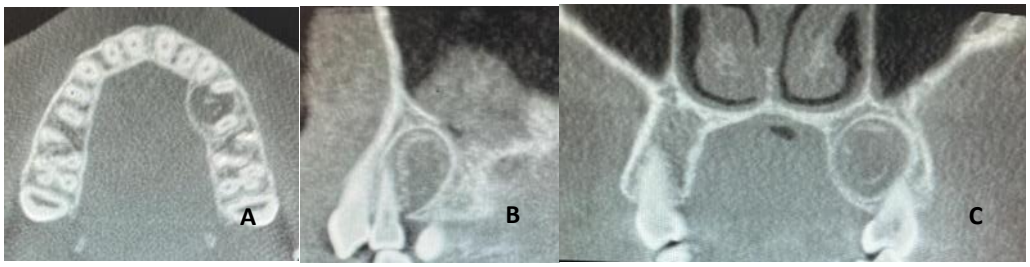

Figure 2: CBCT images A) Expansion of the palatal cortex without disturbing the cortical border in the axial section. B) Inverted water drop shape with regular borders in the sagittal section. C) Radiopaque foci seen in the internal structure in the coronal section.



Figure 3: Images during the operation A) Mucoperiosteal flap removal with sulcular incision in the palatal region. B) Enucleation of the lesion with the help of a curette through the window opened in the palatal cortex. C) After peripheral bone curettage.



Figure 4: A) The removed lesion and calcified tissues B) The flap was closed primarily with vertical matrix sutures.

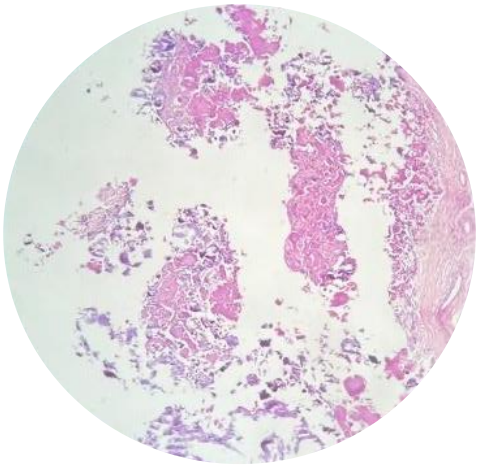

Figure 5: CEOT exhibiting sheets of polyhedral epithelial cells with evidence of calcification areas. (Hematoxylin-eosin stain; original magnification x100)

CUMHURİYETİMİZİN
100.YILI KUTLU OLSUN

TAOMS'23

30. ULUSLARARASI BİLİMSEL KONGRESİ

17-21 KASIM 2023

GLORIA GOLF RESORT
ANTALYA

SCIENTIFICALLY SUPPORTED BY

AO CMF

ICMFS 1970 Founded as IAMFS

INDEX

KONGRE DÜZENLEME KURULU ***COMITTEES***	**4**
ULUSLARARASI KONUŞMACILAR ***INTERNATIONAL SPEAKERS***	**5-26**
ULUSAL KONUŞMACILAR ***NATIONAL SPEAKERS***	**27-75**
5. GENÇ TAOMS KONUŞMACILAR **4th YOUNG TAOMS SPEAKERS**	**77-94**
SÖZÜ SUNUMLAR ***ORAL PRESENTATIONS***	**96-184**
POSTER SUNUMLARI ***POSTER PRESENTATIONS***	**186-247**

SÖZÜ SUNUMLAR
ORAL PRESENTATIONS

OP-022	Cennet Şule Demirezer	111	OP-085	Kadir Cesur	181
OP-030	Çiğdem Çetin Genç	121	OP-031	Mehmet Safa Özyalçın	127
OP-062	Dilara Parlak	148	OP-067	Merve Öztürk Muhtar	157
OP-024	Evren Elibol	117	OP-015	Muhsin Ardıç	107
OP-037	Evren Elibol	131	OP-066	Sezer Özçakır	151
OP-001	Fatih Oluş	96	OP-041	Tuncer Akdoğan	140
OP-080	Hümeyra Yazar	176	OP-078	Tuncer Akdoğan	161
OP-011	Hüseyin Babun	104	OP-038	Xhini Rizaj	136

POSTER SUNUMLAR
POSTER PRESENTATIONS

PP-041	Alanur Büyükvardar	205	PP-080	Hatice Hoşgör	220
PP-009	Cennet Şule Demirezer	195	PP-104	Mahide Büşra Başkan	244
PP-037	Cennet Şule Demirezer	201	PP-003	Muharrem Ergün Dudak	188
PP-039	Cennet Şule Demirezer	203	PP-001	Nur Efşan Aydın	186
PP-046	Dilay Cansın İmamoğlu	210	PP-098	Özgecan Yüceler	233
PP-083	Ece Duru	228	PP-081	Sinan Ala	224
PP-099	Emel Bulut	239	PP-015	Yeşim Eren	197
PP-055	Gülşah Yaren Doğan	215			



TAOMS

TÜRK ORAL VE MAKSİLLOFASİYAL CERRAHİ DERNEĞİ

www.taoms.org.tr